22101717558

TRAITÉ CLINIQUE ET

EMBOLIES CA

47

TRAITÉ CLINIQUE ET EXPÉRIMENTAL

DES

EMBOLIES CAPILLAIRES.

Publications du même auteur.

Des grossesses prolongées. Thèse de doctorat, couronnée par la Faculté de médecine de Strasbourg, 1860.

Des amputations primitives et secondaires. Thèse de concours d'agrégation de chirurgie. Strasbourg 1863.

Mémoire sur la phthisie des tailleurs de pierres. Anatomie et physiologie pathologiques (*Gazette médicale*). Strasbourg 1865.

Mémoire sur les différentes espèces de phthisie pulmonaire. Anatomie pathologique (*Gazette médicale*). Strasbourg 1865.

Mémoire sur la leucémie (*Gazette médicale*). Strasbourg 1865.

Des diathèses et des cachexies. Thèse de concours d'agrégation de médecine. Strasbourg 1865.

Résultats d'expériences sur l'inoculation de matières tuberculeuses. Mémoire présenté à l'Académie de médecine (*Gazette médicale*). Strasbourg 1867.

Recherches expérimentales sur le passage des leucocytes à travers les parois vasculaires (*Journal de l'anatomie et de la physiologie normales et pathologiques de l'homme et des animaux*, publié par M. Ch. Robin, VII, n° 1, janvier 1870).

En collaboration avec M. le professeur L. Coze:

Recherches expérimentales sur la présence des infusoires et l'état du sang dans les maladies infectieuses. Premier mémoire présenté à l'Institut. Strasbourg 1866.

Recherches expérimentales sur la présence des infusoires et l'état du sang dans les maladies infectieuses. Deuxième mémoire présenté à l'Institut. Strasbourg 1867.

Recherches expérimentales sur la présence des infusoires et l'état du sang dans les maladies infectieuses. Troisième mémoire présenté à l'Institut. Strasbourg 1868.

Recherches expérimentales sur la présence des infusoires et l'état du sang dans les maladies infectieuses. Quatrième mémoire présenté à l'Institut. Strasbourg 1869.

Strasbourg, typographie de G. Silbermann.

TRAITÉ

CLINIQUE ET EXPÉRIMENTAL

DES

EMBOLIES CAPILLAIRES

PAR

V. FELTZ

LAURÉAT DE L'INSTITUT
PROFESSEUR AGRÉGÉ A LA FACULTÉ DE MÉDECINE DE STRASBOURG
DIRECTEUR DES AUTOPSIES ET ANCIEN CHEF DES CLINIQUES DE LA MÊME FACULTÉ
MÉDECIN ADJOINT A L'HÔPITAL CIVIL
SECRÉTAIRE DE LA SOCIÉTÉ DE MÉDECINE DE STRASBOURG

OUVRAGE COURONNÉ PAR L'INSTITUT (ACADÉMIE DES SCIENCES)

DEUXIÈME ÉDITION
REVUE ET CONSIDÉRABLEMENT AUGMENTÉE
Illustrée de onze planches chromo-lithographiées comprenant 90 dessins

---

PARIS
J. B. BAILLIÈRE & FILS
libraires de l'Académie impériale de médecine
RUE HAUTEFEUILLE, 19, PRÈS LE BOULEVARD SAINT-GERMAIN
STRASBOURG
DERIVAUX — TREUTTEL ET WURTZ — SIMON
1870

Tous droits réservés.

42580

M18566.

WELLCOME INSTITUTE LIBRARY

Coll.	welMOmec
Call No.	WG 700 1870 F32t

A M. LE PROFESSEUR STOLTZ

DOYEN DE LA FACULTÉ DE MÉDECINE DE STRASBOURG.

A M. CH. SCHUTZENBERGER

PROFESSEUR A LA FACULTÉ DE MÉDECINE DE STRASBOURG.

Leur élève,

V. FELTZ.

AVANT-PRO

Je présente aujourd'hui au pub
tion de mon livre *Sur les embol*
fait un accueil si bienveillant en 18

Depuis cette époque, le concours
mon savant maître, M. le professeu
des autopsies de la Faculté de mé
donc été facile de continuer les étu
il y a cinq ans comme chef des clin

Quelques observations très-intéres
différents services hospitaliers de M
Sédillot, Rigaud, Schützenberger,
m'ont déterminé à entrer dans la v
mentales.

Reproduire, *in anima vili*, diver
qui m'ont frappé au lit du malade
l'amphithéâtre, tel a été mon but.

La question des embolies a gagn
place que lui ont accordée dans leurs
Sociétés savantes. Ai-je besoin de

AVANT-PROPOS.

Je présente aujourd'hui au public médical la seconde édition de mon livre *Sur les embolies capillaires*, auquel il a fait un accueil si bienveillant en 1868.

Depuis cette époque, le concours m'a conduit à succéder à mon savant maître, M. le professeur Morel, comme directeur des autopsies de la Faculté de médecine de Strasbourg. Il m'a donc été facile de continuer les études que j'avais commencées il y a cinq ans comme chef des cliniques.

Quelques observations très-intéressantes recueillies dans les différents services hospitaliers de MM. les professeurs Stoltz, Sédillot, Rigaud, Schützenberger, Hirtz, Michel et Coze, m'ont déterminé à entrer dans la voie des recherches expérimentales.

Reproduire, *in anima vili*, divers phénomènes morbides qui m'ont frappé au lit du malade et les lésions trouvées à l'amphithéâtre, tel a été mon but.

La question des embolies a gagné en intérêt par la large place que lui ont accordée dans leurs discussions la plupart des Sociétés savantes. Ai-je besoin de citer le Congrès médical de

Lyon et le récent concours de la Société impériale de médecine de Bordeaux ?

A Lyon nous trouvons les contributions de MM. Courty, Azam, Perroud, Ch. Dubreuilh, Perrin, Lavirotte et Gayet.

A Bordeaux la question fut traitée par plusieurs concurrents ; sur le brillant rapport du docteur Vergely, la Commission couronna le travail de M. E. Bertin, de Montpellier.

J'ai étudié les embolies capillaires dans le système pulmonaire, dans la circulation aortique et dans le domaine de la veine porte.

Aux recherches déjà publiées dans ma première édition, j'ai ajouté un certain nombre de faits cliniques et d'expériences confirmant certaines vues encore purement hypothétiques, en 1868. C'est ainsi que de nouvelles observations m'ont conduit à admettre l'existence d'obstructions capillaires par des embolies organiques ou inorganiques, capables de franchir tout le système circulatoire, et m'ont amené à reproduire ces données de la clinique.

Chaque groupe d'expériences se trouve toujours précédé des cas pathologiques qui y ont donné lieu et souvent suivi de considérations cliniques ou anatomiques que l'expérimentation a suscitées dans mon esprit.

Ce travail se divise en six parties.

Dans la *première*, j'esquisse rapidement l'historique de la question, en tenant compte des travaux publiés jusqu'ici. M. Strauss, interne de l'hôpital civil, m'a rendu ce travail facile par les recherches qu'il a bien voulu me faire.

Dans la *seconde*, se trouvent réunies des observations et des expériences tendant à démontrer que des embolies capillaires du système pulmonaire peuvent, tantôt amener la mort dans

un accès de dyspnée; tantôt provoquer des lésions caractéristiques, dont le premier terme est l'infarctus hémorrhagique et le dernier l'abcès; tantôt ne produire que des troubles fonctionnels passagers.

Dans la *troisième*, j'essaie de montrer comment les embolies capillaires du système aortique peuvent déterminer des morts subites et rendre compte d'un grand nombre de lésions périphériques jusqu'ici inexpliquées dans leur mode de production.

La *quatrième* renferme des faits relatifs aux embolies capillaires du système de la veine porte, quelques considérations sur l'infection purulente et sur ce que j'appelle *embolies secondaires*.

La *cinquième* est nouvelle; elle se rapporte aux obstructions capillaires par amas de poussières susceptibles de traverser tout le cercle circulatoire.

Dans la *sixième et dernière*, j'ai réuni tout ce qui a rapport à la genèse des embolies. J'ai surtout puisé dans les remarquables publications de MM. Ch. Robin et Cohn. Pour les analyses de l'ouvrage allemand de ce dernier auteur, j'ai eu recours à l'obligeance de M. Strauss.

Je termine par des conclusions générales.

J'ai fait dessiner les pièces anatomiques les mieux réussies, parce que de simples descriptions, si minutieuses qu'elles soient, ne suffisent pas : il faut des preuves palpables pour entraîner la conviction.

Mes jeunes amis : MM. Gross, Stella, Deville, Hellaine, Coze fils, Landois, Grosclaude, Lacôme, Vosselmann et Delorme ont bien voulu mettre à ma disposition leur talent de dessinateur et de coloriste.

Pour prévenir favorablement en ma faveur, je ne puis mieux faire que de placer sous les yeux du lecteur le rapport dont la première édition de ce travail a été l'objet à l'Académie des sciences en 1869.

Strasbourg, le 31 décembre 1869.

V. FELTZ.

ACADÉMIE DES SCIENCES.

EXTRAIT DU RAPPORT SUR LE PRIX DE MÉDECINE ET DE CHIRURGIE FONDÉ PAR M. DE MONTHYON.

(Commissaires: *MM. Andral, Cloquet, Cl. Bernard, Nélaton, Coste, Longet, Ch. Robin, Bouillaud, St. Laugier*, rapporteur.)

« La question des embolies vasculaires n'est pas nouvelle. On peut la faire remonter à Galien, à Bonnet, à Van Swieten et à plusieurs auteurs modernes, dont les travaux ont eu surtout en vue : 1° les embolies de vaisseaux d'un volume notable ; 2° les embolies capillaires.

« Aujourd'hui M. Feltz présente un nouveau travail intitulé : *Étude clinique et expérimentale sur les embolies capillaires.*

« Il les a produites et suivies dans le système pulmonaire, la circulation aortique et le domaine de la veine porte.

« Observations cliniques, expériences nombreuses et variées, pièces anatomiques dessinées et coloriées avec soin pour aider l'intelligence des descriptions, il n'a rien épargné dans le but de mettre en lumière les faits déjà connus, d'en faire la démonstration expérimentale et de rendre compte, par cette étude, d'un grand nombre de lésions périphériques jusqu'ici inexpliquées dans leur mode de formation.

« Dans une première série d'expériences, il produit la mort des lapins et cochons d'Inde, en injectant dans les veines jugulaires de la poudre de charbon ou de fibrine; tantôt la mort a été subite, immédiate; tantôt l'animal a vécu trois minutes, jamais plus de cinq minutes.

« A l'autopsie, poumons fortement gorgés de sang. Au microscope on reconnaît la poudre de charbon dans les petits vaisseaux pulmonaires; en desséchant les poumons, on voit sur chaque coupe une multitude de points noirs, qui ne sont

autres que les poussières qui ont pénétré jusque dans la profondeur du parenchyme.

« Les opérés périssent par défaut d'hématose ; ici ce n'est pas l'air qui manque, c'est le sang ; on en empêche l'arrivée aux vésicules pulmonaires par l'oblitération des capillaires.

« Appliquées par analogie à la pathologie, ces expériences démontrent, suivant l'auteur, que des caillots obturateurs du système capillaire produisent aussi bien l'asphyxie que de grosses embolies qui bouchent ou les principales branches de l'artère pulmonaire ou l'orifice artériel même du ventricule droit.

« La mort se comprend mieux dans les cas d'embolies capillaires nombreuses que dans ceux d'oblitération d'une seule division importante de l'artère pulmonaire ; souvent alors elle n'est le résultat que d'accidents consécutifs, œdème, inflammation, gangrène du poumon ; mais, d'autre part, la mort par embolies capillaires doit être rare, à cause de la facilité du rétablissement de la circulation dans un organe riche en capillaires. Presque toujours, quand elle arrive, d'autres obstacles à l'hématose existaient antérieurement.

« Ces diverses propositions sont appuyées dans le Mémoire de M. Feltz par des observations cliniques suffisamment bien interprétées. Dans ces cas divers, la mort est arrivée dans un accès de suffocation, et subitement alors ; mais il avait été précédé d'accès plus ou moins nombreux. M. Feltz ne possède, au contraire, qu'un exemple de mort subite par embolies capillaires sans complication de lésions antérieures du côté du cœur ou des poumons. Il regarde comme signe presque certain d'embolies capillaires du poumon la mort survenue dans un accès de suffocation déjà précédé d'autres accès de dyspnée plus ou moins forts.

« Suivant lui aussi, les embolies capillaires du poumon

jouent un grand rôle dans les processus morbides observés à la suite de brûlure ou de congélation.

« Dans une seconde série d'expériences, M. Feltz, au lieu de la veine jugulaire, choisit des veines périphériques, afin de se rapprocher davantage de ce qui se passe ordinairement chez l'homme, où les embolies capillaires partent presque toujours de la périphérie. Il observe alors une mort rapide, mais non subite ; il attribue ce résultat à la perte d'une plus ou moins grande partie des poussières injectées, soit dans la veine même avant la première collatérale, soit dans les valvules. Pour éviter cette perte, il essaie de produire l'embolie capillaire des poumons par brûlure, et il conclut que la mort la plus fréquente a encore lieu par embolies pulmonaires, bien qu'elle puisse avoir lieu aussi par épuisement du système nerveux ou bien par le tétanos. Il confirme, par ces expériences, les opinions émises par Wilks sur le rôle des poumons à la suite des brûlures.

« Mais comment les embolies, qui ne causent pas la mort immédiate, la produisent-elles consécutivement ? Ici se présente la question d'anatomie pathologique ; les embolies agissent alors en déterminant les *infarctus pulmonaires*. M. Feltz donne de ce produit une espèce de définition : « C'est un foyer parenchymateux *quasi* hémorrhagique, qui se forme par l'arrêt de la circulation sous l'influence de petits bouchons dits embolies capillaires ; d'autre part par la rupture d'artérioles ou de capillaires distendus à l'extrême par le sang en amont des corps étrangers introduits dans la circulation ; c'est le premier terme des lésions pulmonaires ; le dernier est l'abcès. »

« Suivant M. Feltz, l'infarctus est toujours hémorrhagique ; la preuve qu'il en donne est la présence constante dans les infarctus récents de globules de sang frais et des poussières

jetées dans la circulation. Un second phénomène est l'hypérémie des parties environnantes. Au début de l'infarctus il s'est formé une induration résultant d'un petit foyer hémorrhagique ; de là, coagulation du sang dans certains vaisseaux soustraits à l'action du cœur, hypérémie de vaisseaux voisins, non oblitérés ; il s'y joint enfin une certaine quantité de sérum venant de l'exsudation qu'entraîne l'augmentation de pression dans les rameaux capillaires hypérémiés.

« Les suites de ces infarctus seront variables : la circulation pourra se rétablir. M. Feltz entre dans le détail des transformations que subissent alors la fibrine, les globules sanguins, les vésicules pulmonaires elles-mêmes et leurs épithéliums; nous ne pouvons le suivre dans cet exposé. Si la résorption se fait, il ne restera du foyer qu'une cicatrice, et au microscope, qu'un petit noyau de tissu conjonctif néoplasique ; mais le foyer, qui ressemblait d'abord à un abcès, pourra donner lieu à une irritation du tissu qui le renferme ; celui-ci, en s'enflammant, suppurera et mêlera du pus franc au liquide du foyer primitif, et si l'inflammation ne s'arrête pas, l'infarctus disparaîtra au centre d'une pneumonie plus ou moins étendue, ou de cavernes pleines de pus. La gangrène peut s'emparer du tissu pulmonaire dont les vaisseaux sont obturés, mais c'est surtout dans les cas d'embolies aortiques.

« La marche anatomo-pathologique des infarctus pulmonaires une fois connue, M. Feltz s'est proposé de distinguer l'infarctus d'autres nodosités que le poumon peut contenir. Ce diagnostic n'est difficile que lorsque l'infarctus est devenu gris, jaune, blanc, fluctuant ou mollasse ; les nodosités qu'on pourrait confondre avec lui sont des kystes renfermant un helminthe nématoïde, le tubercule gris ou jaune, des abcès très-petits et disséminés, des boutons de la cirrose ; enfin, dans certaines formes de phthisie épithéliale, l'hyperplasie

des cellules pavimenteuses des vésicules pulmonaires, etc. Il serait tout à fait impossible d'exposer ici les caractères distinctifs qui, suivant M. Feltz, établissent entre ces produits une différence sensible et que fournit le microscope. Nous ne ferons qu'indiquer les sources diverses que M. Feltz assigne aux embolies : les unes étrangères au système circulatoire, les autres nées dans une partie de ce système. *Substances étrangères :* l'air, la graisse liquide ou en globules, les débris albumino-fibrineux, des produits de néoplasmes; *substances propres au système :* phlébite du cœur droit ou de l'artère pulmonaire, caillots veineux ou cardiaques, néoplasmes divers qui perforent les veines et deviennent la source d'embolies capillaires.

« *Système aortique.* — M. Feltz suit le même mode de recherches dans le système aortique. Les expériences qu'il a faites pour le système veineux, il les répète dans le système artériel; les injections de poussière sont faites dans le cœur par la carotide; il produit ainsi des morts subites plus rapides encore; quelques secondes suffisent à la produire, qu'il injecte de la poussière de fibrine ou du pus. Elle est le résultat de l'anémie cérébrale. Si l'injection est faite au contraire dans le bout périphérique, la mort arrive beaucoup plus lentement, et souvent même on ne sait si on doit l'attribuer à l'oblitération seule des artérioles, car la force qu'on est obligé d'employer pour l'injection dans une artère où il n'y a plus de circulation déchire presque toujours la substance cérébrale ; la distribution des poussières se fait plus lentement, et les accidents cérébraux durent plus longtemps.

« Dans ces expériences, la mort survient de la même façon, quelles que soient les poussières employées. M. Feltz pense que dans toutes les morts subites où l'on ne trouve pas la lésion matérielle à l'œil nu, il faut chercher les embolies capillaires ou autres.

« Les accidents cérébraux du rhumatisme articulaire doivent avoir souvent pour cause des embolies capillaires, suivant M. Feltz; mais il n'en donne aucune observation. Dans une autre série d'expériences faites avec la poussière de tabac, le pus étendu d'eau, la fibrine, l'expérimentateur obtient des ramollissements cérébraux; le ramollissement est rouge et paraît une fragmentation de la substance cérébrale. Dans les cas d'oblitération d'un tronc considérable, le ramollissement est plutôt blanc que rouge; il se fait alors principalement par défaut de nutrition.

« M. Feltz produit aussi des ramollissements cérébraux par thrombose des sinus de la dure-mère et des veines cérébrales; ils se distinguent par une liquéfaction extraordinaire.

« Dans une série d'expériences destinées à produire des infarctus multiples, M. Feltz injecte des matières étrangères, poudres diverses, pus étendu d'eau, dans le bout périphérique des artères; il arrive en effet à développer des phénomènes multiples qu'il compare aux effets du rhumatisme suppuré et auxquels il rattache toute l'histoire de l'infection purulente.

« Ainsi, en résumé, dans les embolies capillaires du système aortique, un certain nombre de morts subites s'expliquent par l'anémie cérébrale et tiennent à des embolies capillaires dans les artères cérébrales, qu'elles bouchent dans leurs radicules terminales.

« Elles rendent compte aussi de la mort immédiate dans les cas où la circulation cérébrale se trouve entravée par des bouchons fermant incomplétement des troncs plus gros, ou par toute autre cause.

« Elles déterminent souvent des ramollissements dont la caractéristique est la fragmentation brusque de la substance nerveuse par des raptus capillaires multiples. Il en est, sous ce rapport, de la moelle épinière comme du cerveau.

« Parties du cœur, les embolies capillaires peuvent prendre toutes les directions, arriver dans tous les tissus, les viscères, les membranes. Dans les membranes, elles déterminent des ecchymoses, dans les viscères, l'infarctus hémorrhagique et souvent à la suite l'abcès graisseux.

« Dans ces embolies du système aortique, les accidents cérébraux sont les plus fréquents, les accidents pulmonaires sont les plus rares.

« *Embolies du système de la veine porte.* — Le foie est, comme le poumon, un centre de circulation veineuse : il doit arrêter tout ce qui dépasse le diamètre de ses capillaires. En tant que centre circulatoire, il représente la rate et tout le tube digestif. Si on y trouve des lésions emboliques, c'est du côté de ces organes qu'il faut en chercher le point de départ, mais il dépend aussi du système aortique, et s'il n'y a pas de causes d'embolie dans le système de la veine porte, il faut alors rechercher les troubles dans les organes qui ne relèvent pas de cette veine.

« Les expériences doivent, pour arriver à coup sûr dans la circulation du foie, s'adresser aux veines mésentériques ou aux veines de la rate. L'injection des poussières remplit facilement les capillaires du système de la veine porte dans le foie, produit l'anémie de l'organe et jamais l'ictère. Les maladies de l'intestin donnent souvent lieu à des abcès du foie qui dérivent des embolies dues à des débris organiques ou à des thrombus capillaires fragmentés. L'évolution des embolies dans le foie est la même que dans les autres organes, mais d'ordinaire le processus est plus lent.

« Terminons ce compte rendu des expériences de M. Feltz en disant que jamais il n'est parvenu à faire traverser le système capillaire aux poussières ou liquides injectés.

« Telles sont les diverses sources des embolies capillaires suivant M. Feltz ; il a de plus donné la preuve d'un mode de généralisation des néoplasmes à peine soupçonné, dit-il, jusqu'ici. Des faits qu'il a cités on tire de curieux renseignements sur l'évolution ultérieure des embolies de néoplasmes cartilagineux et fibro-plastiques : ils démontrent jusqu'à l'évidence que des parcelles très-minimes de ces tumeurs peuvent se développer et y prendre des proportions considérables en faisant disparaître par refoulement la paroi du vaisseau et le tissu pulmonaire voisin.

« Il n'a jamais pu toutefois obtenir de résultats semblables chez les animaux avec des substances prises sur les cadavres : il croit que la condition essentielle de reproduction et de généralisation par embolie du néoplasme se trouve dans la vie des éléments qu'on transplante. Il n'a jamais pu reproduire par injection du tubercule ou du cancer sans nier que sur le même individu la matière tuberculeuse ou cancéreuse ne puisse être transportée par les voies lymphatiques ou circulatoires, et devenir ainsi cause de généralisation de la maladie.

« Votre Commission a cru devoir récompenser de laborieuses expériences, très-consciencieuses, multipliées, et qui ont conduit l'auteur à des descriptions anatomiques minutieusement suivies et appuyées par des planches exécutées avec soin, et qui en facilitent l'intelligence. Elle désire encourager aussi la direction de ce genre d'études, car c'est dans des recherches semblables d'anatomie pathologique, aidées du microscope, que réside la solution d'une foule de problèmes pathologiques encore inexpliqués.

« En conséquence, elle propose à l'Académie d'accorder à M. Feltz une mention honorable. »

TABLE DES MATIÈRES.

Avant-propos VII
Extrait du rapport de l'Académie des sciences sur le prix de médecine et de chirurgie X

PREMIÈRE PARTIE.

Considérations historiques.

CHAPITRE PREMIER. Historique 1
CHAP. II. Bibliographie 9

DEUXIÈME PARTIE.

Des embolies capillaires dans le système de l'artère pulmonaire.

CHAPITRE PREMIER. Des morts subites 17
§ 1. — Embolies capillaires des poumons, sans autre complication 17
§ 2. — Première série d'expériences : Injection de poussières dans les veines du cou 23
§ 3. — Embolies capillaires avec complication cardiaque ou pulmonaire . . 29
§ 4. — Signes diagnostiques et symptomatiques des embolies capillaires des poumons 40
§ 5. — Possibilité de guérison en cas d'embolies capillaires 47
§ 6. — Deuxième série d'expériences : Injection de poussières dans les veines périphériques 53
§ 7. — Troisième série d'expériences : Des accidents pulmonaires dans les brûlures 56
§ 8. — Des accidents pulmonaires dans les fractures compliquées. 60
§ 9. — Quatrième série d'expériences : Introduction de graisse dans les veines par injection et par lésion grave des os 63
CHAP. II. Infarctus pulmonaires 69
§ 1 — Lésions anatomiques 69
§ 2. — Cinquième série d'expériences : Infarctus pulmonaires à différents degrés d'évolution 77

§ 3. — Considérations pathogéniques 81
§ 4. — Sixième série d'expériences : Étude de la pathogénie des infarctus viscéraux dans les organes abdominaux 85
§ 5. — Septième série d'expériences : Étude de la pathogénie des infarctus pulmonaires 88
§ 6. — Des différentes phases par lesquelles passent les infarctus une fois produits 98
§ 7. — Diagnostic différentiel anatomique des infarctus d'avec les autres lésions pulmonaires 102
§ 8. — Différents modes de terminaison favorables des embolies capillaires. 110

CHAP. III. Genèse des embolies capillaires de l'artère pulmonaire 112
§ 1. — Embolies provenant de sources extra-vasculaires. 113
§ 2. — Embolies capillaires provenant des sources intra-vasculaires. . . . 114
Conclusions 116

TROISIÈME PARTIE.

Des embolies capillaires du système de l'aorte.

CHAPITRE PREMIER. Morts subites 119
§ 1. — Idée fondamentale des expériences sur le système aortique 119
§ 2. — Idée générale du rôle des embolies capillaires du système aortique dans les maladies. 124
§ 3. — Procédé opératoire employé pour jeter dans la grande circulation des poussières organiques ou inorganiques 131
§ 4. — Première série d'expériences : Injections de poussières dans le cœur gauche, ayant déterminé des morts subites par anémie cérébrale 132
§ 5. — Confirmation des données expérimentales par la clinique 135
§ 6. — Quelques considérations sur le rhumatisme cérébral 140

CHAP. II. Ramollissement cérébral 147
§ 1. — Anatomie pathologique des infarctus cérébraux 147
§ 2. — Deuxième série d'expériences : Infarctus cérébraux à différents âges obtenus par voie expérimentale 151
§ 3. — Troisième série d'expériences : Ramollissement cérébral par stase veineuse 157
§ 4. — Diagnostic anatomique différentiel des divers ramollissements cérébraux 158

CHAP. III. Infarctus dans les différents organes du corps 161
§ 1. — Considérations préliminaires sur les infarctus multiples. 161
§ 2. — Quatrième série d'expériences : Infarctus multiples par injection directe dans le cœur gauche. 162
§ 3. — Cinquième série d'expériences : Infarctus par injection dans le bout périphérique des artères des membres. 175
§ 4. — Sixième série d'expériences : Infarctus par injection de poussières dans les artères périphériques sans oblitération de celles-ci . . 177
§ 5. — Méthode la plus facile pour produire des infarctus musculaires. . . 184

§ 6. — Septième série d'expériences : Infarctus musculaires et mésentériques. 185
§ 7. — Aperçu clinique des embolies capillaires du système aortique. . . 194
§ 8. — Caractères anatomiques des infarctus du système aortique à leurs différentes périodes 197
§ 9. — Diagnostic différentiel des lésions emboliques 202
§ 10. — Essai de diagnostic différentiel des lésions emboliques au lit du malade. 204
§ 11. — Des accidents locaux dans les maladies générales ou généralisées. 217

CHAP. IV. Genèse des embolies capillaires aortiques 221
§ 1. — Embolies capillaires consécutives à des maladies du cœur ou des vaisseaux 221
§ 2. — Embolies capillaires graisseuses et pigmentaires 223
§ 3. — Embolies capillaires spécifiques 226
Conclusions 228

QUATRIÈME PARTIE.

Des embolies capillaires dans le système de la veine porte.

CHAPITRE PREMIER. Infarctus du foie 231
§ 1. — Preuves de l'existence d'embolies capillaires de la veine porte. . . 231
§ 2. — Procédés opératoires suivis pour introduire des poussières inorganiques ou organiques dans le système de la veine porte. . . . 236
§ 3. — Première série d'expériences : Infarctus du foie par suite d'injections de poussières dans les veines liénales et mésentériques . . 238
§ 4. — Application des données expérimentales dans le domaine de la pathologie interne 246

CHAP. II. Quelques considérations sur l'infection purulente 251
§ 1. — Tableau anatomo-pathologique de la pyohémie 251
§ 2. — Des altérations morphologiques observées dans le sang des pyohémiques. 254
§ 3. — Des différents modes connus de genèse des infarctus dans l'infection purulente. 255
§ 4. — Possibilité de se rendre compte de certaines généralisations métastatiques à l'aide d'embolies secondaires 257
§ 5. — Application de la théorie des embolies secondaires aux manifestations périphériques de la phthisie pulmonaire avec démonstration clinique. 270
§ 6. — Dixième série d'expériences : Inoculations de tubercules et de produits de pneumonie caséeuse 272
§ 7. — Expériences complémentaires d'inoculation de substances tuberculeuses et casécuses. 274

CHAP. III. Genèse des infarctus hépatiques 276
§ 1. — Énumération des principales sources emboliques. 276

§ 2. — Embolies secondaires développées, sous les yeux de l'observateur, par voie expérimentale 277
Conclusions 279

CINQUIÈME PARTIE.

Des obstructions capillaires par amas de poussières susceptibles de traverser tout le système circulatoire.

CHAPITRE PREMIER. Infarctus multiples par décomposition du sang. 281
§ 1. — Les embolies secondaires ne suffisent pas pour expliquer toutes les métastases 281
§ 2. — Point de départ clinique pour l'étude expérimentale des viciations du sang 282
§ 3. — Première série d'expériences : Infarctus, suites d'intoxication du liquide sanguin par le phosphore. Dosage de la graisse dans le sang du chien à l'état de santé complète. 285
§ 4. — Déductions de physiologie pathologique concernant l'empoisonnement par le phosphore 295
§ 5. — Deuxième série d'expériences : Infarctus par intoxication biliaire du sang. 300
§ 6. — Considérations générales sur les applications possibles de ces faits d'expériences à la clinique. 302

CHAP. II. Infarctus multiples par accumulation de poussières organiques, capables de traverser le système capillaire, venant de foyers déterminés 304
§ 1. — Base clinique des expérimentations du deuxième chapitre. 304
§ 2. — Troisième série d'expériences : Embolies graisseuses obtenues par des corps étrangers placés dans le canal médullaire des os. . . 312
§ 3. — Quatrième série d'expériences : Infarctus par cholestérhémie artificielle 314
§ 4. — Essai d'explication de certaines manifestations locales dans les dyscrasies aiguës et chroniques 320
§ 5. — Cinquième série d'expériences : Infarctus multiples par injection de bleu d'aniline dissous dans de l'alcool et précipité par l'eau . . 321

CHAP. III. Genèse des obstructions capillaires dont il a été question dans les deux chapitres précédents 323
§ 1. — Altérations primitives du sang 323
§ 2. — Altérations du sang par suite de déversement de poussières organiques 325
Conclusions. 325

SIXIÈME PARTIE.

Pathogénie et conclusions.

CHAPITRE PREMIER. Pathogénie 327
§ 1. — Coagulation du sang 327
§ 2. — Théorie de Virchow 328
§ 3. — Théorie de Richardson 330
§ 4. — Théorie de Brücke 331
§ 5. — Théorie de Cohn 331
§ 6. — Théorie française 332
§ 7. — Transformations successives des coagulums sanguins 334
§ 8. — Sources emboliques 336
§ 9. — Effets généraux des embolies 339
§ 10. — Embolies capillaires et infarctus 340
§ 11. — Embolies secondaires 341
§ 12. — Diagnostic général 342

CHAP. II. Conclusions générales 343
§ 1. — Deuxième partie 343
§ 2. — Troisième partie 346
§ 3. — Quatrième partie 349
§ 4. — Cinquième partie 351

EXPLICATION DES PLANCHES 353

TRAITÉ CLINIQUE ET EXP

EMBOLIES CAPI

PREMIÈRE PART

Considérations hist

CHAPITRE PREM

HISTORIQUE.

Élucider expérimentalement et clinique
core des obturations capillaires, tel est
En nous tenant strictement à l'étude d
arrivé à des convictions que nous cr
vérité. Avant de les exposer, qu'on nou
u peu en arrière et d'esquisser, dans
fférentes phases traversées par la que
Les mots embolie et *infarctus* sont no
outefois des entités anatomo-pathologiq
constatées par le scalpel et la clinique, n
prétées selon les théories qui ont eu cou

TRAITÉ CLINIQUE ET EXPÉRIMENTAL

DES

EMBOLIES CAPILLAIRES.

PREMIÈRE PARTIE.

Considérations historiques.

CHAPITRE PREMIER.

HISTORIQUE.

Élucider expérimentalement et cliniquement la thèse si obscure des obturations capillaires, tel est notre but.

En nous tenant strictement à l'étude des faits, nous sommes arrivé à des convictions que nous croyons l'expression de la vérité. Avant de les exposer, qu'on nous permette de regarder un peu en arrière et d'esquisser, dans un rapide historique, les différentes phases traversées par la question des embolies.

Les mots *embolie* et *infarctus* sont nouveaux; ils désignent toutefois des entités anatomo-pathologiques depuis longtemps constatées par le scalpel et la clinique, mais différemment interprétées selon les théories qui ont eu cours dans la science.

Si de nos jours l'on a pu réunir ces matériaux en corps de doctrine, si Virchow (1) est parvenu à établir solidement la véritable théorie de l'embolie, il ne faut pas pour cela négliger ce que les anciens ont si patiemment colligé et les généralisations quelquefois heureuses qu'ils ont ébauchées. Cette étude historique est doublement intéressante : elle montre, d'un côté, combien la plupart des belles conceptions ont été pressenties de bonne heure et combien d'autre part, elles ont mis de temps à se dégager nettement du vague et de l'incertain, pour passer au rang des vérités définitivement acquises à la science.

Galien (2) parle déjà de la fréquence de la mort subite par suffocation chèz certains sujets atteints de palpitations cardiaques; il l'explique par le transfert de polypes du cœur dans l'artère pulmonaire.

Vésale (3) et Lancisi (4) s'occupent pareillement de la coïncidence de la gangrène des extrémités avec les affections du cœur. Ils ouvrent la voie que doivent suivre plus tard Legroux (5), Alibert(6) et Victor François (7).

Kerkring (8) étudiant plus attentivement les prétendus polypes du cœur, combat l'opinion des anciens qui les considéraient comme des carnosités pathologiques, de vrais polypes; il tombe dans l'excès opposé et les regarde comme des lésions se déve-

(1) Virchow, *Untersuchungen über die Verstopfung der Lungenarterien* (*Traube's Beiträge zur experimemt. Path. und Physiol.*, § 1, Heft II, Berlin 1846 et trad. franç. de l'observation de l'*Union méd.*, p. 154, par Pétard, 1859). — *Ueber Verstopfung der Lungenschlagader*, in *Neue Notizen* von Froriep, n° 794, 1846.

(2) Galien, *De locis affectis*, liv. IV, p. 295, édit. Kühn, t. VIII.

(3) Vésale edit. de Bœrhaave, *Chirurgia magna*, liv. V, chap. XII, p. 1079.

(4) Lancisi, *Opera omnia*, chap. X, p. 29. Genève 1718.

(5) Legroux, *Recherches sur les concrétions sanguines dites polypiformes, développées pendant la vie.* Thèse de Paris, n° 215, p. 34, 3e alinéa, 1827.

(6) Alibert, *Recherches sur une occlusion peu connue des vaisseaux artériels.* Thèse de Paris, n° 74, p. 6 et suiv., 1828.

(7) Victor François, *Essai sur les gangrènes spontanées.* Couronné à Bordeaux 1830. P. 142 et suiv. Paris 1832.

(8) Kerkring, *Opera omnia anatomica.* Edit. III., p. 145, art. *Pseudo-polypi.* Lugduni Batavorum 1729.

loppant toujours après la mort. Morgagni [1] un siècle plus tard marche sur les traces de Kerkring et entraîne l'école italienne.

Th. Bonet [2] réagit contre cette opinion exclusive. Il distingue très-judicieusement les coagulums cadavériques, qu'il appelle *grumi*, des caillots se formant pendant la vie, plus blancs, plus denses, d'apparence fibreuse, que seuls il nomme *polypes*. C'est, comme on le voit, l'indice de la classification moderne de Broca [3] en caillots actifs et passifs.

Th. Bonet [4] rapporte encore des cas cliniques, confirmés par l'autopsie, montrant des concrétions du cœur, arrachées par le courant sanguin, transportées dans les vaisseaux du cerveau, ou dans l'artère pulmonaire et devenues ainsi causes de morts subites. Il insiste surtout sur le rôle purement mécanique de ces corps, qu'il désigne par le mot latin *obturamenta*, certes tout aussi heureux que le mot grec *embolos* employé par Virchow.

On comprend combien ces déductions cliniques et anatomiques durent intéresser au siècle suivant Bœrhaave et son école iatro-mécanicienne. Aussi Van Swieten [5] s'étend-il avec complaisance sur ce sujet. Il donne des observations très-remarquables de morts subites par embolies cérébrales et pulmonaires; il fournit la raison anatomique des faits observés et institue les premières expérimentations. C'est, à tous les points de vue, le digne précurseur de Virchow.

La question recule au lieu d'avancer avec le dix-neuvième siècle, qui nous apporte les fameuses descriptions de la phlébite et de l'artérite. L'inflammation elle-même n'est plus pour Cruveil-

(1) Morgagni, *Recherches anatom. sur le siége et les causes des maladies*. Trad Desormeaux, t. I, lett. IV, § 19, p. 252 et suiv. Paris 1820.

(2) Th. Bonet, *Sepulchretum anatomicum*, t. I, chap. *De apoplexia*, p. 77. Genève 1679.

(3) Broca, *Des anévrysmes et de leur traitement*, p. 147 et suiv. Paris 1856.

(4) Th. Bonet, *Sepulchretum*, liv. II, sect. I, p. 430. Observ. 92 et 93.

(5) Van Swieten, *Commentaria in Bœrhaavii aphorismos*, § 19, p. 181; § 120, p. 184; § 941, p. 114; § 1010, p. 258. Lugduni Batavorum 1753.

hier (1) qu'une *phlébite capillaire;* on ne voit partout que phlogose veineuse; tout coagulum trouvé dans le système vasculaire est considéré comme autochthone et d'origine inflammatoire. De caillots migrateurs, d'embolies il n'en est plus question.

Deux auteurs, Legroux (2) et Alibert (3), citent cependant quelques cas de gangrène des membres due non à des artérites oblitérantes, mais à des obturations mécaniques pures et simples, à des bouchons fibrineux. Il n'y a rien là que Th. Bonet et Van Swieten n'aient déjà vu et mieux observé. Ces travaux ramènent l'attention sur la coagulation du sang pendant la vie et le transport possible des caillots; ils sont bientôt suivis des observations concluantes de Bouillaud (4), de Pigeaux (5), de Vincent (6) et de Pioch (7), établissant la coïncidence de l'endocardite végétante avec des oblitérations artérielles et des sphacèles périphériques.

En 1844, travail important de Hasse (8) sur une forme particulière de ramollissement cérébral, résultat de l'oblitération artérielle. Il la compare à la gangrène sénile des extrémités.

Tous ces auteurs indiquent du doigt la doctrine de l'embolie, sans toutefois l'énoncer.

Vient enfin Virchow (9). Le professeur de Berlin, envisageant

(1) Cruveilhier, *Traité d'anatomie pathologique générale.* Paris 1854. Phlébite, t. II, p. 320. *Phlébite adhésive*, t. IV, p. 244, 1862. — Id., *Capillaire*, p. 232. — Id., *Capillaire hémorrhagique*, t. II, p. 354 et t. IV, p. 241. — Id. *Purulente*, p. 487, 525. — *Diverses théories sur la phlébite*, t. I, p. 165.

(2) Legroux, *loc. cit.*, p. 142.

(3) Alibert, *loc. cit.*, p. 12.

(4) Bouillaud, *Maladies du cœur*, t. II, dernière page. Paris 1835.

(5) Pigeaux, *Traité pratique des maladies des vaisseaux*, Préf. p. 11. Paris 1843.

(6) Vincent, *Recherches sur les concrétions fibrineuses du cœur.* Thèse de Paris, n° 175, p. 9, 1839.

(7) Pioch, *Gaz. méd. de Paris*, n° 34, p. 671, 1847.

(8) Hasse, *Ueber die Verschliessung der Hirnarterie als nächste Ursache einer Form der Hirnerweichung. Henle's und Pfeuffer's Zeitsch.*, IV, 91. *Analyse dans Canstatt's Jahresbericht*, 3e vol., p. 67 à la première colonne, 1847.

(9) Virchow, *Ueber die acute Entzündung der Arterien* (*Arch.*, Bd. I, p. 272, 1847). — *Arterien-Verstopfung* (*Arch.*, Bd. I, p. 322). — *Handbuch der speciellen Pathologie und Therapie*, 1853. — *Ueber Capillare Embolie.* (*Arch.*, Bd. IX, p. 307, 1856).

la question dans son ensemble, bat en brèche la vieille et classique conception de l'artérite, établit que cette dernière, en tant qu'affection primitive, est singulièrement rare, et que dans la grande majorité des cas elle n'est que consécutive à l'embolie ou à la thrombose.

§ 2.

La théorie nouvelle est étayée de preuves tirées d'une expérimentation ingénieuse et variée; elle provoque les recherches sur les altérations pathologiques des tuniques artérielles, l'athérome, la pyohémie; la thrombose, l'infarctus hémorrhagique, l'inopexie: brillante pléiade de travaux qui jettent un jour nouveau et inattendu sur la pathologie générale des affections métastatiques.

Une étude intéressante serait celle des objections qu'on fit à la théorie de Virchow et de la difficulté qu'éprouvèrent ses idées à prévaloir dans les différents pays. La verve caustique des auteurs allemands triomphe ici de ce qu'ils appellent l'obscurantisme français.

De tous côtés arrivent des faits nouveaux confirmant la nouvelle doctrine: Rühle (1) apporte ses observations consciencieuses; Eisenmann (2) explique la formation des infarctus hémorrhagiques; Traube (3) essaie de poser le diagnostic différentiel entre l'apoplexie et l'embolie cérébrale.

La France, un instant distancée, rentre en lice et fournit son contingent. Dès 1849 paraît le remarquable ouvrage de M. Sédillot (4). L'éminent professeur de Strasbourg a déjà été précédé dans l'é-

(1) Rühle, *Virchow's Arch.*, Bd. V, p. 189, 1853. Trois observ. d'embolie cérébrale avec hémiplégie.

(2) Eisenmann, *Canstatt's Jahresbericht*, p. 60, 2e colonne, à propos des cas de Rühle, 1853.

(3) Traube, *Ueber die durch Embolie bewirkte Gehirnerweichung* (*Deutsche Klinik*, n° 44, 1853. *Canstatt's Jahresbericht*, p. 28, 1re colonne, 1855).

(4) Sédillot, *De l'infection purulente*. Paris 1849. *Expériences de Küss sur les injections de pus.*

tude expérimentale de la pyohémie par MM. Renault et Bouley (1), d'Arcet (2), Castelnau et Ducrest (3), dont les travaux, sans avoir l'importance capitale du sien, n'en ont pas moins éclairé quelques points obscurs de l'infection purulente.

Meckel (4), Frerichs (5), Grohe (6) et Planer, de Vienne (7), établissent une nouvelle forme d'embolies dues à des granulations pigmentaires développées sous l'influence du miasme paludéen.

Panum (8) et Michel (9) étudient les morts subites par embolies et surtout par embolies gazeuses.

Panum (10), à l'exemple de Virchow (11), cherche à prouver la spécificité de certaines embolies. Cohn (12) et Lancereaux (13) le suivent dans cette voie.

En 1857, paraît le mémoire de M. le professeur Schützenberger (14) et Cohn (15), dont l'historique n'est en quelque sorte

(1) Renault et Bouley, *Archives générales de médecine*, t. VIII, 3e série, p. 337, 1840. Injections de pus dans les veines.

(2) D'Arcet, *Recherches sur les abcès multiples etc.* Thèse de Paris, n° 98, à partir de la p. 26, 1842.

(3) Castelnau et Ducrest, *Rechercher les cas dans lesquels on trouve les abcès multiples etc.* (*Mém. de l'Acad. de méd.*, t. XII, p. 32 jusqu'à 115, 1846).

(4) Meckel, *Damerow's Zeitschrift für Psychiatrie*, Bd. IV, p. 226, 1847, et *Deutsche Klinik*, n° 50, p. 551, 1850.

(5) Frerichs, *Klinik der Leberkrankheiten*, p. 329, 1858. — *Traité pratique des maladies du foie*, 2e édit. Paris 1866.

(6) Grohe, *Beiträge zur Geschichte der Melanæmie* (*Virchow's Arch.*, Bd. XX, p. 306, 1861).

(7) Planer, *Wiener Zeitschrift*, p. 127, 1854.

(8) Panum, *Experimentelle Untersuchungen über Transfusion in theoretischer und praktischer Beziehung* (*Virchow's Arch.*, p. 295 et 435, 1863).

(9) Michel, *Mémoire sur le microscope*, couronné par l'Acad. de méd., 1856 (*Mém. de l'Acad. de méd.*, t. XXI, Paris 1857).

(10) Panum, *Ueber die Folgen der putriden oder septischen Intoxciation* (*Bibliothek for Læger Kjöbenhaven*, p. 253 à 283, avril 1866). — *Ueber den Tod durch Embolie* (*Günzburg's Zeitschrift für med. Klinik*, 6 Heft, 1856). — *Canstatt's Jahresbericht*, vol. III, p. 236, 1856.

(11) Virchow, *Archiv für path. Anatom.*, Bd. V, p. 275.

(12) Cohn, *Klinik der embolischen Gefäss-Krankheiten*, article *Embolie mit specifischem Charakter*, p. 335 et suiv., 1860.

(13) Lancereaux, *De la thrombose et de l'embolie cérébrale.* Thèse de Paris, 1862.

(14) Schützenberger, *De l'oblitération subite des artères par des corps solides ou des concrétions fibrineuses du cœur, ou des gros vaisseaux à sang rouge.* Strasbourg 1857.

(15) Cohn, *loc. cit.* Depuis la p. 1 jusqu'à la p. 19.

qu'un long réquisitoire contre l'ignorance française, rend pleine justice à l'œuvre de notre savant maître. Il avoue qu'il n'y a rien à relever, ni à l'exactitude des observations, ni à la rigueur des déductions; il proclame que c'est dans l'œuvre du clinicien consommé de Strasbourg que se trouvent exposées pour la première fois avec précision, les véritables indications thérapeutiques découlant des accidents emboliques.

L'impulsion était donnée en France: successivement paraissent les recherches de MM. J. Ehrmann, à Strasbourg, Charcot et Vulpian, Benjamin Ball, Dumontpallier, Prévost et Cotard, Proust, Poumeau et Lefeuvre, à Paris.

J. Ehrmann (1) étudie l'anémie cérébrale et démontre, par des expériences de ligature sur les artères du cou, l'influence qu'ont sur les fonctions cérébrales les arrêts de la circulation.

M. Vulpian (2) prouve bientôt après Ehrmann, par des injections de semences de tabac, que les embolies cérébrales produisent le même résultat que les ligatures des artères du cou, c'est-à-dire la cessation brusque des fonctions du centre encéphalique.

Les travaux de ce savant conduisent deux de ses élèves, MM. Prévost et Cotard (3), à étudier sur les animaux la pathogénie du ramollissement cérébral. Cet important travail confirme les déductions expérimentales du maître et les recherches cliniques si consciencieuses de MM. Charcot (4), Proust (5) et Poumeau (6).

M. Lefeuvre (7) retrace de main de maître l'historique de l'in-

(1) J. Ehrmann, *Des effets produits sur l'encéphale par l'oblitération des vaisseaux artériels.* Paris 1860.

(2) Vulpian, *Union médicale*, p. 417, 1866, et *Cours de la Faculté de médecine de Paris*, 1866.

(3) Prévost et Cotard, *Gaz. méd. de Paris*, n° 1 et suiv., 1866.

(4) Charcot, *Mémoires de la Société de biologie*, p. 189, 1851.

(5) Proust, *Du ramollissement cérébral.* Thèse d'agrégation. Paris 1866.

(6) Poumeau, *Du rôle de l'inflammation dans le ramollissement cérébral.* Thèse de Paris, N° 282, année 1866.

(7) Lefeuvre, *Étude physiologique et pathologique sur les infarctus viscéraux* Thèse de Paris, n° 195, 1867.

farctus. Il énumère les différentes lésions qu'on a confondues sous ce nom en anatomie pathologique. Il montre comment Cruveilhier (1) était arrivé à les prendre pour des infiltrations tuberculeuses ou des apoplexies avec résorption de la matière colorante du sang; comment Rayer (2) avait été conduit à l'idée d'un dépôt de lymphe plastique coagulable dans les parenchymes sous l'influence du vice rhumatismal; comment Barth (3) put conclure, en présence du cadavre, à des hémorrhagies interstitielles dans les reins, la rate, le foie, les muscles, en un mot à des apoplexies parenchymateuses analogues à celles du cerveau et des poumons, et enfin comment Virchow découvrit la relation directe entre l'embolie et l'infarctus.

M. Lefeuvre (4) fait voir encore dans son travail la divergence momentanée de Virchow (5) et de Senhouse Kirkes (6) concernant les sources emboliques; l'un revendiquant les faits cliniques pour les thromboses et leurs fragmentations, l'autre pour l'endocardite et ses détritus charriés à la périphérie.

Touchant la pathogénie des infarctus tout le monde est d'accord aujourd'hui, en ce sens qu'on les considère comme la lésion parenchymateuse possible de l'embolie. Nous ne trouvons de diversités sensibles, entre les auteurs étrangers ou français, que quand il s'agit de l'interprétation du phénomène initial de l'infarctus.

Nous avons à peu près achevé l'exposé des principales publications sur les embolies; il nous reste à mentionner les travaux de Wagner (7), de Zencker (8), de Busch (9), sur le rôle des em-

(1) Cruveilhier, *Traité d'anatomie pathologique générale*, Paris 1862, t. IV, p. 227 et 826; éd. 1846.

(2) Rayer, *Traité des maladies des reins*, t. II, p. 73. Paris 1840.

(3) Barth, *Exposé des titres pour la chaire d'anatomie pathologique*, 1867.

(4) Lefeuvre, *loc. cit.*

(5) Virchow, *Pathologie-Physiologie des Blutes* (*Arch.* 1849, Bd. II, p. 587). — *Gesamm. Abh. zur wissenschaftlichen Medizin.* Francfurt-am-Main, in-8°, 1856.

(6) Senhouse Kirkes, *Med. chir. trans.*, t. XXXV. *Arch. gén. méd.*, p. 305, 1853.

(7) Wagner, *Dissertatio de embolia*, 1856.

(8) Zencker, *Fettembolien der Lungencapillarien*, 1862.

(9) Busch, *Virchow's Arch.*, p. 321, 1866.

bolies graisseuses; ceux de Weber[1], de Grohe[2], de Græfe[3] sur l'embolie de l'artère ophthalmique et de ses branches; l'ouvrage si substantiel de Cohn [4] et la savante étude critique de M. E. Bertin de Montpellier[5].

CHAPITRE II.

BIBLIOGRAPHIE.

Je mentionne dans ce chapitre les principaux ouvrages et publications périodiques que j'ai dû consulter dans le cours de mon travail, non qu'ils traitent tous directement des obturations capillaires, mais parce qu'ils établissent nettement l'état actuel de la science sur les questions pathogéniques et symptomatiques des embolies.

Pour faciliter les recherches au lecteur, j'ai autant que possible suivi l'ordre chronologique.

Galien, Œuvres anatomiques, physiologiques et médicales. De locis affectis, liv. IV, édit. Kühn, t. VIII.

Vesale, De gangræna et sphacelo, liv. V, chap. XII, p. 107º. De chirurgiâ magnâ; édit. de Bœrhaave.

Kerkring, Spicilegium anatomicum; 3e édit. Lugduni Batavorum, 1729. Caput pseudo-polypi.

Bonet (Th.), Sepulchretum anatomicum. Genevæ 1679. — Cap. De apoplexiâ, t. I, liv. II, sect. 1.

Lancisi, Opera omnia. Genevæ 1718, cap. X, p. 29.

Morgagni, De sedibus et causis morborum (Epist. 19). Pataviâ 1765. — Recherches sur le siége et les causes des maladies. Trad. Desormeaux, t. I, lett. IV. Paris 1820.

Van Swieten, Commentaria in Bœrhaavii aphorismos, t. I, De obstructione; t. III, De apoplexiâ. Parisiis 1769.

Bichat, Recherches physiologiques sur la vie et la mort. Paris 1800.

(1) Weber, *Handbuch der allgemeinen und speciellen Chirurgie.* Erlangen 1865.

(2) Grohe, *loc. cit.*

(3) A. von Græfe, *Sur l'embolie de l'artère centrale de la rétine.* In *Clinique ophthalmologique*, p. 277. Paris 1865.

(4) Cohn, *loc. cit.*

(5) Bertin, *Étude critique de l'embolie.* Montpellier 1869. Couronné par la Société de médecine de Bordeaux.

BAUCHESNE, Journal de physiologie, 1821, t. I, p. 190; 1823, p. 60.
ROSTAN, Recherches sur une maladie encore peu connue qui a reçu le nom de *ramollissement du cerveau*. Paris 1823.
VELPEAU, Remarques sur les fièvres intermittentes, les teignes, les inflammations, les altérations du sang. Thèse de Paris, n° 16, 1823. — Mémoire sur les altérations du sang dans les maladies cancéreuses (Revue médicale, 1825-1827).
DEMME, Arch. de méd., t. XVIII et XIX, 1828-1829.
LEURET, Essai sur l'altération du sang. Thèse de Paris, n° 76, 1826.
DUPUYTREN, Arch. génér. de méd., t. V, p. 424.
TROUSSEAU et DUPUY, Expériences et observations sur les altérations du sang, considérées comme causes ou complications des maladies locales. (Arch. de méd., t. XI, p. 373, 1826).
CRUVEILHIER, Revue méd., 1826. — Anatomie pathologique du corps humain, 2 vol. in-fol. avec 233 pl. col., liv. IV, VII, XI et XIII. Paris 1838-1862. — Dictionnaire de médecine et de chirurgie pratiques, t. XII, art. Phlébite. Paris 1834. — Traité d'anatomie pathologique, t. IV. Paris 1862.
LEGROUX, Rech. sur les concrétions sanguines dites polypiformes, développées pendant la vie. Thèse n° 215. Paris 1827. — Des polypes du cœur (Gazette hebdomadaire de méd. et de chir., 1856 et 1860).
ALIBERT, Recherches sur une occlusion peu connue des vaisseaux artériels considérée comme cause de gangrène. Thèse de Paris, 1828, n° 74.
FRANÇOIS (VICTOR), Essai sur la gangrène spontanée. Paris 1832.
ROUX, Journ. hebd. de méd. Paris 1831, t. XI, p. 165.
WARREN, Gaz. méd., 21 mars 1833.
BOUILLAUD, Traité des maladies du cœur, t. II, dernière page. Paris 1835; 2e édit. Paris 1841. — Embolie cérébrale. Présentation de pièces (Bull. de l'Acad. de méd., t. XXX, p. 965, 1864-65).
STANNIUS, Cité dans le Compendium. Médic. pract., t. VII. Paris 1836.
LECANU, Étude chimique sur le sang humain. 1837.
TESSIER (J. P.), De la diathèse purulente (Journal l'Expérience. 1838).
HARDY, Recherches sur les concrétions sanguines. Thèse de concours. Paris 1838.
VINCENT, Recherches sur les concrétions fibrineuses du cœur. Thèse, 1839, n° 175.
RAYER, Traité des maladies des reins, t. II. Paris 1839-1841.
LANGENBECK, Schmidt's Jahrbuch, t. XXV. 1840.
RENAULT et BOULEY, Observ. de morve aiguë contagieuse développée par une injection du pus dans les veines (Arch. gén. de méd., 1840, 3e série, t. VIII, p. 337).
ANDRAL, Essai d'hématologie pathologique, 1842.
D'ARCET (FÉLIX), Recherches sur les abcès multiples et sur les accidents qu'amène la présence du pus dans le système vasculaire. Thèse inaugurale, n° 98. Paris 1842.

ANDRAL et GAVARRET, Recherches sur les modifications de proportion de quelques principes du sang. Paris 1843.
PIGEAUX, Traité des maladies des vaisseaux. Paris 1843.
TIEDEMANN, Verengerung und Schliessung der Pulsadern in Krankheiten, 1843.
DONNÉ (A.), Cours de microscopie, p. 97. Paris 1844.
MALHERBE, Études chimiques et anatomiques sur la formation des caillots, 1844.
BOUCHUT, De la phlegmatia alba dolens (Gaz. méd. de Paris, 1844). — De la coagulation du sang veneux dans les cachexies et dans les maladies chroniques (Gaz. méd. de Paris, 1844). — Leçons sur les embolies (Gaz. des hôp., mai 1869). — Nouveaux éléments de pathologie générale; 2e éd., p. 706. Paris 1869.
VIRCHOW (R.), Lecture à la séance solennelle de l'Institut médico-chirurgical de Frédéric-Guillaume, 1845. — Ueber die Verstopfung der Lungenschlagader (Froriep's Neue Notizen, n° 794, 1846). — Untersuchungen über die Verstopfung der Lungenarterien (Traube's Beiträge zur exper. Pathol., Heft II, § 1. Berlin 1846). — Archiv für physiologische Anatomie. Berlin 1851 à 1869 *passim*. — Handbuch der speciellen Pathologie und Therapie, 1853. — Pathologie cellulaire, trad. Picard; 3e édit. Paris 1868. — Thrombose und Embolie, Gefässentzündung und septische Infection in gesammelten Abhandlungen zur wissenschaftlichen Medizin, p. 219, 1856. — Nouvelle observation d'embolie de l'artère pulmonaire (Arch. path. Anat., Bd IX, et Union médicale, p. 60, 1858). — Pathologie des tumeurs, p. 41, 1867 (trad. de M. Aronssohn).
ZWICKY, Die Metamorphose des Thrombus. Prag 1845.
ROBINET, Rapport fait au nom de la Commission des remèdes secrets et nouveaux sur la digitaline. (Bull. de l'Acad. de méd., t. XX, p. 150. Paris 1854-1855).
LEBERT (H.), Physiologie pathologique, 2 vol. in-8. Paris 1845. — Handbuch der Pathologie. Tübingen 1863. — Traité d'anatomie pathologique.
CASTELNAU (H. De) et DUCREST, Recherches sur les abcès multiples comparés sous leurs différents rapports, (Mém. de l'Acad., p. 32, t. XII, 1846).
HASSE, Ueber die Verschliessung der Hirnarterien als nächste Ursache einer Form von Gehirnerweichungen, 1846, et Analyse dans Canstatt's Jahresbericht, t. III, p. 67, 1847.
MECKEL, Annalen der Charité. Bd V, p. 276. — Deutsche Klinik, n° 50, p. 551, 1850; et Damerow's Zeitschrift für Psychiatrie, Bd IV, p. 226, 1847.
PIOCH, Gazette médicale de Paris, p. 672, 1847.
KINSBOURG, Gazette médicale de Strasbourg, 1848.
SÉDILLOT, De l'infection purulente. Paris 1849.
KÜSS, Expériences d'injection de pus, relatées par M. le professeur Sédillot dans le livre de la pyohémie, 1849.
GENDRIN, De l'artérite (Gaz. des hôp., nos 90, 93, 102, 114, année 1850).
HASPEL, Maladies de l'Algérie, t. I. Paris 1850.

HESCHEL, Zeitsch. der kön. kais. Gesellsch. der Ærzte zu Wien, 1850.
CHARCOT, Comptes rendus des séances et Mémoires de la Société de biologie, 1851, p. 189, et 1854, p. 301.
FORGET (C. P.), Précis des maladies du cœur. Strasb. 1851. — Lettres sur les concrétions sanguines des artères (Gaz. hebd. de méd., p. 819, 1856).
DURAND-FARDEL, Du développement spontané de gaz dans le sang considéré comme cause de mortalité (Archives générales de méd., t. XXVIII, p. 981, 1852).
SENHOUSE KIRKÈS, Des effets principaux qui résultent des détachements de concrétions fibrineuses développés dans le cœur et leur mélange avec le sang (The medico-chirurgical Transactions, vol. XXXV, p. 281, 1852, et Archives gén. de méd., 5e série, t. I, p. 297, 1853).
SCHMITT, Gazette médicale de Paris, p. 361, année 1852.
EISENMANN, Canstatt's Jahresbericht, p. 60, 1853.
RÜHLE, Virchow's Archiv, Bd. V, p. 189, 1853.
TRAUBE, Ueber die durch Embolie bewirkte Gehirnerweichung (Deutsche Klinik, 1853, n° 44, et Canstatt's Jahresbericht, p. 28, 1855).
HOMOLLE et QUEVENNE, Archives de thérapeutique et d'hygiène, 1854.
PLANER, Wiener Zeitschrift, 1854.
GLESS, Die spontane Gazbildung im Blute. Stuttgart 1854.
LAVIROTTE, Note sur un nouveau signe pour servir au diagnostic des concrétions fibrineuses du cœur (Gaz. méd. de Lyon, n° 18, 1855).
RICHARDSON, The diagnoses of fibrinous concretion of the heart (The Lancet, 1855). — The cause of the coagulation of the blood. Essay for Astley Cooper's prize. London 1858.
SCHÜTZENBERGER, Gaz. méd. de Strasbourg, 20 avril 1856. — De l'oblitération subite des artères par des corps solides ou des concrétions fibrineuses détachés du cœur ou des gros vaisseaux à sang rouge. Strasbourg 1857.
MICHEL, Du miscrocope, de ses applications à l'anatomie pathologique au diagnostic et au traitement des maladies (Mémoires de l'Académie de médecine, t. XXI. Paris 1857). — Discours d'ouverture du cours de médecine opératoire: Sur les congélations. Année 1857 (Gazette médicale de Strasbourg).
WAGNER, Dissertatio de emboliâ, 1856, et Archiv der Heilkünde, t. III, p. 221; t. IV, p. 146, 1862 et 1865. — Gaz. hebd., p. 221, 1865.
PANUM, Ueber den Tod durch Embolie (Günsburg's Journal für med. Klinik, Heft VI, 1856). — Experimentelle Untersuchungen über Transfusion in theoretischer und praktischer Beziehung (Virchow's Arch., p. 295 et 435). — Experimentelle Untersuchungen zur Physiologie und Pathologie der Embolie. Berlin 1864. — Ueber die Folgen der putriden oder septischen Intoxication (Bibliothek for Læger Kjobenhaven, p. 253 à 283, avril 1866).
FRITZ, Gaz. hebd. de méd, 1856. — Obturation métastatique des artères pulmonaires (Union méd., n° 54, 1857). — Bulletin de la Société anatomique, 1860.

DUMONT PALLIER, De l'infection purulente et de l'infection putride. Thèse inaugurale, n° 30. Paris 1857. — Comptes rendus des séances de la Société de biologie, t. V, an. 1858.

HECHT, Des causes et des symptômes de la coagulation du sang dans les veines et les artères. Strasbourg 1857.

KUSSMAUL et TENNER, Untersuchungen über Ursprung etc. Frankfurt 1857.

BRUCKE, Ueber die Blutgerinnungen (Virchow's Arch., Bd. XII, 1857).

BROWN-SEQUARD, Journal de physiologie, 1858.

BALL et CHARCOT, Sur la mort subite et la mort rapide à la suite de l'obturation de l'artère pulmonaire par des caillots sanguins dans les cas de phlegmatia alba dolens et de phlébite oblitérante (Gazette hebdomadaire de médecine et de chirurgie, 1858).

DUCHEK, Prager Vierteljahrsschrift, 1858.

ROBIN (Ch.) et LITTRÉ, Dictionnaire de médecine, 11e édition, 1858, art. Embolie, et 12e édition. Paris 1865.

FRERICHS, Klinik der Leberkrankheiten, 1858. — Traité pratique des maladies du foie. Trad. franç. par L. Dumenil et J. Pellagot. Paris 1862.

MORDRET, Sur la mort subite. Thèse. Paris 1858.

MOREL, Embolie et thrombose (Gaz. méd. de Strasbourg, 1859). — Traité d'histologie humaine. Paris 1864.

CL. BERNARD, Leçons sur les propriétés physiologiques et les altérations pathologiques des liquides de l'organisme, t. I. Paris 1859.

DENIS (de Commercy), Mémoires sur la coagulation du sang. Paris 1859.

GRÆFE (A. von), Clinique européenne, n° 14, 1859. — Clinique ophthalmologique; édition française, p. 277. Paris 1867.

RAUCHFUSS, Virchow's Archiv, t. XVII, 1859.

EHRMANN (J.), Des effets produits sur l'encéphale par l'oblitération des vaisseaux artériels. Paris 1860.

ROUIS, Recherches sur les suppurations endémiques du foie. Paris 1860.

COHN, Klinik der embolischen Gefässkrankheiten. Berlin 1860. — Günsburg's Zeitschr., Bd. V, p. 202, 1864.

BROCA (P.), Des anévrysmes et de leur traitement. Paris 1856. — Observations d'embolie (Gaz. des hôpitaux, 1861).

ROKITANSKY, Pathologische Anatomie; édit. 1861.

WILKS, Guy's Hospital Reports, 3e série, t. VI, et Arch. de médecine, mai 1861.

FOLLIN, Traité élémentaire de pathologie externe, t. I, art. Infection purulente. Paris 1861.

VULPIAN, Gazette hebdomadaire de méd. et de chirurg., t. VIII, 1861. Union médicale, p. 417, 1866.

VILLEMIN, Du tubercule au point de vue de son siége, de ses évolutions et de sa nature. Strasbourg 1861. — Études sur la tuberculose, preuves rationnelles et expérimentales de sa spécificité et de son inoculation. Paris 1868.

REY, Gazette méd. de Lyon, p. 80, 1861.

GROHE, Beiträge zur Geschichte der Melanæmie (Virchow's Archiv, Bd. XX, p. 306, 1861).

ZENCKER, Ueber die Veränderungen der willkürlichen Muskeln im Typhus abdominalis. Leipzig 1862. — Archives générales de médecine, p. 143 et 290, 1865. — Fettembolie der Lungencapillaren, 1862.

BALL (BENJAMIN), Thèse de doctorat, 1862.

CHARCOT et VULPIAN (A.), Note sur l'endocardite ulcéreuse aiguë de forme typhoïde à propos d'un cas d'affection ulcéreuse de la valvule tricuspide (Gaz. méd. de Paris, p. 385 et 428, 1861).

LANCEREAUX (E.), De la thrombose et de l'embolie cérébrales considérées principalement dans leurs rapports avec le ramollissement du cerveau. Thèse de Paris, 1862. — Recherches cliniques pour servir à l'histoire de l'endocardite suppurée et de l'endocardite ulcéreuse (Gaz. méd., p. 644, 1862).

VELPEAU et BRIQUET, Gazette hebdomadaire, p. 72, 1862.

LEUDET, De l'aortite terminée par suppuration; de son influence sur l'infection purulente (Arch. de méd., t. XVIII, 1862).

RICHERT, Des thromboses veineuses et de l'embolie de l'artère pulmonaire. Thèse de Strasbourg, 1862.

BUCQUOY, Des concrétions sanguines. Thèse de concours. Paris 1863.

BERGMANN, Zur Lehre von der Fettembolie. Dorpat 1863.

JACCOUD, De l'humorisme ancien comparé à l'humorisme moderne. Thèse de Concours. Paris 1863. — Diction. de médecine et de chirurgie pratiques, t. I, p. 517. Paris 1864., art. Albuminurie. — Traité de pathologie interne, t. I, 1re partie, p. 16 et suiv., p. 142 et suiv. Paris 1869.

WAGNER, Arch. der Heilkunde, t. III, p. 221, 1862, et t. VI, p. 146, 1865.

AZAM, De la mort subite par embolie pulmonaire dans les contusions et les fractures (Bull. de l'Acad. de méd., t. XXIX, p. 816. Paris 1864).

Congrès médical de France, 2e session. Des concrétions sanguines dans le cœur et les vaisseaux, par MM. TH. PERRIN, PERROUD, COURTY, LEUDET etc. Lyon 1864. — 3e session. Bordeaux 1866.

HERRMANN, Des lésions viscérales, suite d'embolies. Thèse de Strasbourg, 1864.

GUBLER, Dictionnaire encyclopédique des sciences médicales, art. Albuminurie, t. II, p. 434. Paris 1865.

TROUSSEAU, Fièvre puerpérale et phlegmatia alba dolens. — Clinique de l'Hôtel-Dieu de Paris, t. III, p. 622 et 652, 1865.

ERNST ADMANSON, Contribution à l'histoire de l'endocardite ulcéreuse (Dublin medical Press, 14 juin, et Gazette hebdomadaire de médecine, 13 octobre 1865).

FŒRSTER, Pathologische Anatomie, édit. 1865.

WEBER (O.), Handbuch der allgemeinen und speciellen Chirurgie. Erlangen, 1865.

FELTZ, Des diathèses et des cachexies. Thèse de concours. Strasbourg 1865. — Mémoire sur la leucémie, p. 1 et suiv. Strasbourg 1865. — De la phthisie pulmonaire au point de vue de l'anatomie pathologique, p. 4 et suiv. Strasbourg 1865. — De la phthisie des tailleurs de pierre, p. 10 et suiv. Strasbourg 1865 et Annales d'hygiène, 2e série, t. XXVII, p. 174. Pa-

ris 1867. — Étude clinique et expérimentale des embolies capillaires, avec 8 pl. chromo-lithogr. Paris-Strasbourg 1867. — Résultats d'expériences sur l'inoculation de matières tuberculeuses. Note déposée au bureau de l'Académie de médecine le 27 août 1867 (Bull. de l'Acad. de médecine, t. XXXII, p. 1006. Paris 1867).

Feltz et Coze, Recherches expérimentales sur la présence des infusoires et l'état du sang dans les maladies infectieuses, 1866. — Recherches expérimentales sur la présence des infusoires et l'état du sang dans les maladies infectieuses, 2e mémoire, 1867. — Recherches expérimentales sur la présence des infusoires et l'état du sang dans les maladies infectieuses, 3e mémoire, 1868.

Pouchet (F. A.), Expériences sur la congélation des animaux (Acad. des sciences, séances du 13 et du 20 novembre 1865).

Martineau, Des endocardites. Thèse d'agrégation de Paris, 1866.

Ball, Du rhumatisme viscéral. Thèse d'agrégation de Paris, 1866.

Poumeau, Du rôle de l'inflammation dans le ramollissement cérébral. Thèse de Paris, n° 282, 1866.

Weber, Gazette hebdomadaire, p. 638, 1866.

Proust, Du ramollissement cérébral. Thèse d'agrégation de Paris, 1866.

Niemeyer, Éléments de pathologie interne. Trad. Sengel et Culmann. Paris 1866.

Busch, Embolies graisseuses (Virchow's Arch., p. 321, 1866).

Prévost et Cotard, Études physiologiques et pathologiques sur le ramollissement cérébral (Gazette médicale de Paris, nos 1 et suiv., 1866).

Luigi de Crecchio, Étude physiologique sur les effets de la congélation sur l'économie animale (Il Morgani, 1866). Analysé dans Arch. de phys. normale et path., publiés par Brown-Séquard, Charcot et Vulpiaz, t. I, p. 346 et suiv.

Robin (Ch.), Leçons sur les humeurs, article Sang. Paris 1867.

Goujon, Inoculation de cancer (Journal d'anatomie et de physiologie de Ch. Robin, p. 319, 1867).

Lefeuvre, Étude physiologique et pathologique sur les infarctus viscéraux. Thèse de Paris, n° 195, 1867.

Barth, Exposé des titres pour la chaire d'anatomie patholog. Paris, 1867.

Lauth (G.), Compte rendu d'un travail de Frankenhæuser sur les syncopes et la mort subite pendant l'accouchement (Gazette médicale de Strasbourg, juillet 1867).

Billroth et Pitha, Path. externe, chap. embolie et thrombose, 1867.

Mesnard, Lésion du sang dans l'empoisonnement par phosphore. Thèse. Strasbourg 1868.

Wertheim (G.), Med. Jahresb. der kœn. kais. Gesellsch. Wien 1868.

Frœngel et Conheim, Virchow's Archiv, t. XLV, p. 261, 1868. — Sur l'inoculation du tubercule : Expériences sur des cochons d'Inde desquelles ils concluent que le tubercule a pour origine le passage du pus mort et enkysté dans le torrent circulatoire.

Nègre, De la généralisation du cancer. Thèse de Strasbourg, 1868.

HUE, Du rhumatisme suppuré. Thèse de Strasbourg, 1868.
VERGELY, Rapport à la Société de médecine de Bordeaux sur le traité des embolies, par M. E. Bertin (Union méd. de la Gironde, 1868).
FLINT, Recherches expérimentales sur une nouvelle fonction du foie. Paris 1868.
BERTIN (E.), Étude critique de l'embolie. Montpellier 1869.
MULOT, D'une complication de fracture. Thèse de Strasbourg, 1869.
GROLLEMUND, Étude des acides de la bile. Thèse de Strasbourg, 1869.
PAGÈS, Étude sur la cholestérhémie. Thèse de Strasbourg, 1869.
WIEGER, Cours de path. méd. professé à la Faculté de Strasbourg, 1869.
JŒSSEL, Embolies et thromboses en chirurgie. Thèse d'agrégation de Strasbourg, 1869.
BOUCHARD, De la pathogénie des hémorrhagies. Thèse d'agrégation de Paris, 1869.
BOISSARIE, Étude critique de l'embolie (Rev. méd. de Limoges, juin 1869, p. 29).
LAVERAN, Embolies capillaires cancéreuses (Gaz. hebdom., août 1869).
DUBUISSON, Sur l'inoculation du tubercule (Gazette hebdomadaire, 13 août 1869).
VOISIN (AUG.), Maladies mentales: Conférences cliniques sur les maladies mentales et les affections nerveuses. Leçons recueillies par M. Coyne (Union médicale, 16 septembre 1869).
DIEULAFOY, Des morts subites dans la fièvre typhoïde. Thèse de Paris, 1869.
AR. VERNEUIL, Des causes de la mort rapide dans les maladies chirurgicales. Congestion et apoplexie pulmonaire (Gazette hebdomadaire, n° 43, p. 677, 1869) et Thèse de Jules Carret. Paris, août 1869.
BRAIDWOOD (P. Murray), De la pyémie ou fièvre suppurative, trad. par Edw. Alling. Paris 1870, avec 12 planches chromo-lithographiées.

DEUXIÈME PARTIE.

Des embolies capillaires dans le système de l'artère pulmonaire.

CHAPITRE PREMIER.

DES MORTS SUBITES.

§ 1. — Embolies capillaires des poumons sans autres complications.

OBSERVATION I. — Métrite. — Thrombose de la veine crurale gauche. — Accès d'asthme. — Mort par asphyxie. — *Clinique médicale de Strasbourg.*

La nommée M... R..., âgée de vingt-huit ans, entre à la clinique médicale vers le milieu de juillet 1865.

Malade depuis ses dernières couches, qui remontent à six semaines, elle est d'un tempérament lymphatique, d'une constitution détériorée, la menstruation a toujours été normale jusqu'à la dernière grossesse. L'accouchement s'est fait sans le moindre accident.

Elle n'est tombée réellement malade que huit jours après la parturition.

L'examen clinique révèle un engorgement de la matrice, qui est incomplétement revenue sur elle-même; il s'écoule par le vagin un liquide ichoreux, de mauvaise odeur. Le toucher du col est douloureux, ainsi que l'exploration des culs-de-sac antérieur et postérieur; les ligaments larges ne paraissent pas engorgés. La cuisse gauche est considérablement tuméfiée, peu douloureuse; on sent, au niveau du triangle de Scarpa, un cordon très-dur, qui, par sa couleur bleuâtre, dénote une veine

oblitérée. L'œdème s'étend jusqu'au pied ; la veine saphène, vu sa dureté, paraît également bouchée. La jambe droite est tout à fait intacte. Les veines des bras sont libres.

L'état des voies digestives est satisfaisant : appétit conservé ; pas de diarrhée. Les urines ne renferment ni albumine ni glycose. Les organes des sens sont indemnes, ainsi que l'intelligence, la motilité et la sensibilité ; la jambe gauche seule est immobile.

Peu de fièvre : température 38° ; pouls 68.

Diagnostic. Métrite, phlegmatia alba dolens.

Le 25 on institue un traitement par des applications de vésicatoires volants et des injections vaginales émollientes.

Au bout de huit jours, les douleurs de ventre disparaissent ; l'écoulement ichoreux tarit et le toucher vaginal cesse d'être douloureux. L'état de la jambe ne change pas. L'œdème est toujours considérable et la douleur vive, quand on imprime le moindre mouvement au membre. Le cordon veineux se sent toujours.

Le 1er août je prends le service. Je trouve la femme dans l'état que je viens d'indiquer ; je considère la métrite comme guérie et ne m'occupe uniquement que de la phlegmatia alba dolens. Je prescris le repos absolu, l'application de pointes de feu le long des trajets veineux et à l'intérieur le nitre à la dose de 4 grammes par jour.

Le 6 la malade se trouve sensiblement mieux ; elle remue la jambe sans douleur ; elle espère une prompte guérison. Le soir du même jour, on m'appelle auprès de la patiente qui présente depuis une heure les signes d'une asphyxie commençante ; elle est légèrement cyanosée ; la respiration est haletante.

L'auscultation ne donne aucun indice de la lésion qui détermine les accidents ; le bruit vésiculaire n'est supprimé dans aucune partie du poumon. Le cœur bat violemment, mais les bruits ne sont nullement altérés.

En présence de ces phénomènes, je pensai à une embolie

soit du cœur droit, soit de l'artère pulmonaire. L'application du marteau de Mayor diminua quelque peu la dyspnée; mais le calme ne se rétablit que le lendemain matin 7; il y avait encore 32 mouvements inspiratoires par minute.

L'idée d'une embolie perdit alors du terrain dans mon esprit; je pensai à des accès d'asthme, car je ne pouvais m'expliquer par une lésion constante les phénomènes si passagers auxquels j'avais assisté. La poitrine ne révélait rien à l'auscultation ni à la percussion.

Cet état se maintint pendant quelques jours, puis les accidents d'asphyxie revinrent avec une nouvelle intensité et emportèrent la malade malgré tous mes efforts.

Pour cette fois, je crus être sûr de l'embolie.

Autopsie faite vingt-huit heures après la mort:

Je commence par la dissection de la jambe; la veine crurale est complétement oblitérée; les deux saphènes le sont aussi. En ouvrant la crurale, on trouve que le coagulum s'étend jusqu'au niveau de la veine hypogastrique, qui est également obstruée ainsi que la plupart de ses racines. Le caillot proémine dans la veine iliaque primitive; il paraît comme dilacéré et présente un canal qui admet le bout d'un stylet. Il a une couleur jaune sale et se détache facilement des parois de la veine. En l'incisant, on trouve à l'intérieur un liquide quasi-purulent. En descendant vers la jambe le caillot revient peu à peu à une teinte plus foncée et à une consistance beaucoup plus mollasse; en certains points il est comme panaché, notamment dans la saphène interne; les globules sont réunis en pelotons et presque complétement séparés de la fibrine.

J'examinai immédiatement le caillot au microscope; il me fut facile de voir que j'avais affaire à un ramollissement ordinaire, à une fonte graisseuse des éléments du sang, ainsi qu'à une molécularisation de la fibrine. Quand je mêlai à de l'eau cette bouillie qui ressemblait à du pus, il se précipita au fond du vase un grand nombre de petits fragments consistants, de la grosseur

d'une forte tête d'épingle, composés de parcelles granuleuses de fibrine et de leucocythes.

Cette investigation faite, je pensai trouver le sommet du caillot ramolli dans une des branches de l'artère pulmonaire ou dans le cœur droit lui-même. Je poursuivis donc la dissection jusqu'au cœur que je laissai en place.

Extérieurement, cet organe présentait un aspect normal; les cavités droites renfermaient de gros caillots cruoriques que je recueillis avec soin. Les coagulums enlevés, j'examinai les orifices qui étaient intacts. J'étudiai attentivement les caillots, je les mis au contact de l'eau pendant assez longtemps pour les dissocier et y retrouver les débris du thrombus des veines de la cuisse; je ne découvris rien. L'examen du tronc et des principales branches de l'artère pulmonaire ne montra que des caillots frais, mous, ne rappelant nullement la consistance des grains du caillot primitif. J'examinai surtout les concrétions sanguines au niveau des divisions et des subdivisions de l'artère; mes recherches furent inutiles; je ne trouvai rien pour m'expliquer l'asphyxie; les poumons cependant étaient gorgés de sang, très-rouges et ressemblaient à ceux d'un pendu. J'ouvris alors successivement presque toutes les ramifications de l'artère visibles à l'œil nu; j'y rencontrai des caillots rouges qui, traités par l'eau, donnèrent un dépôt de grains jaunâtres. Ces grains, examinés au microscope, me parurent des agrégats de fibrine en voie de dégénérescence graisseuse en tout semblables aux débris du coagulum de la veine crurale. En retirant les petits caillots des terminaisons apparentes de l'artère pulmonaire, j'obtins aussi des espèces de fils blanchâtres qui me parurent anciens.

Cette découverte me fixa sur la manière dont les accidents s'étaient succédé et sur le mécanisme de la mort chez notre malade.

L'accès de dyspnée du 6 août et sa terminaison par asphyxie devaient nécessairement être les résultats de l'oblitération

partielle d'abord, complète ensuite, du réseau capillaire de l'organe respiratoire.

Les autres viscères étaient sains.

L'observation et l'autopsie que je viens de relater me restèrent depuis dans la mémoire et devinrent le point de départ des expériences que je reproduirai plus bas. Je les commençai au mois de juin 1866. Je fus surtout amené à expérimenter par moi-même, parce que je ne trouvai aucune observation semblable ni dans les *Archives* de Virchow, ni dans la thèse de Benjamin Ball, ni dans les écrits de Trousseau et de Dumontpallier, ni dans les analyses de Charcot et Vulpian, ni même dans le livre de Cohn. Mon peu d'expérience clinique d'alors et la crainte de me tromper furent d'autres motifs pour moi d'entrer dans la voie qui me souriait.

Je me sentais d'autant plus porté à entreprendre des expérimentations, que le sujet de mon observation était en coïncidence parfaite avec le résultat d'une expérience de M. le professeur Michel.

Grâce au microscope, mon excellent maître put arriver à expliquer le mécanisme de la mort dans les cas d'introduction d'air dans les veines.

Jusque dans ces derniers temps, trois hypothèses principales régnaient à ce sujet dans la science : les uns pensaient que la mort était due à une sorte de paralysie du cœur produite par l'extension immodérée de ses parois à la suite de l'accumulation des gaz dans ses cavités; Bichat voulait que l'air fût mortel en arrivant au cerveau; d'autres enfin pensaient à un embarras de la circulation dans le système capillaire des poumons.

La réalité de cette dernière théorie peut être démontrée par l'expérience suivante dont M. Michel eut l'idée : « Sur une gre-« nouille disposée en conséquence, je m'assurai de la circulation « capillaire dans la membrane interdigitale d'un des membres

« abdominaux ; puis j'injectai vers le cœur une certaine quantité « d'air par la veine tégumenteuse de l'abdomen. Au moment « même la circulation s'arrêta dans la membrane interdigitale. « J'ouvris à l'instant la cavité thoracique : le cœur battait, quoi- « que renfermant une certaine quantité d'air dans ses cavités. « Après avoir sorti un des poumons, j'observai, à l'aide d'une « forte loupe ou du faible grossissement d'un microscope, les « phénomènes suivants : dans les capillaires au-dessous de 1/2 mil- « limètre de diamètre, on voyait déjà de petites colonnes d'air « qui, oscillant sous l'influence des pulsations cardiaques, em- « pêchaient complétement le passage du sang dans les capillaires « plus petits. Parfois cependant, à la suite d'une contraction du « cœur, certaines parties de la colonne d'air se détachaient pour « s'engager dans les capillaires d'un plus petit volume et deve- « naient ainsi un nouvel obstacle à la circulation, qui était obli- « gée de se faire par des anastomoses voisines. Il en résultait, « après un temps très-court, que des portions plus ou moins « étendues de poumon étaient entièrement privées de circulation ; « la force d'impulsion du sang s'épuisait à déplacer des colonnes « de gaz, qui, en vertu de leur élasticité, tendaient toujours à « reprendre leur position primitive.

« Il est donc évident que la mort par entrée de l'air dans les « veines est due à une interruption de la circulation pulmonaire « par cette masse de petites colonnettes de fluide aérien, dissé- « minées comme autant de bouchons dans le système capillaire. »

J'ai répété moi-même sur un lapin l'expérience de M. Michel. En injectant de l'air dans la jugulaire j'ai pu m'assurer que ce fluide pouvait jouer le rôle d'embolie ; car, même au hile du poumon, on voyait des artérioles distendues par des bulles d'air et des colonettes de sang, ce qui les faisait ressembler à autant de thermomètres dont la tige mercurielle se trouve morcelée.

Je vais rapporter maintenant la série des expériences que je fis pour contrôler l'observation ci-dessus et les faits que je viens de citer.

§ 2. — Première série d'expériences: Injection de poussières dans les veines du cou.

Instrumentation. Pour pratiquer cette opération, je me sers : 1° d'une seringue ressemblant à celle de Pravaz, pouvant contenir 6 centimètres cubes de liquide et graduée en millimètres; l'extrémité porte un pas de vis, auquel on peut fixer des canules de lumières variables ; 2° de trocarts d'épaisseur et de longueur diverses, calculées sur le calibre des vaisseaux ; 3° de poussières en suspension dans l'eau (celles que j'ai injectées sont: la poudre de charbon, de tabac, des molécules de fibrine desséchée, des globules de pus, de la poussière tuberculeuse et cancéreuse et du lait); 4° d'un petit godet gradué, en verre ou en métal, pour mesurer la quantité de poussière ou de liquide à injecter et d'une carte à jouer ; 5° de petits presse-artères, fils à ligature, bistouris, pinces et sonde cannelée.

Manuel opératoire. On fixe l'animal sur une planche en lui attachant les quatre pattes. D'une main un aide étend la tête, afin de ne pas exercer de pression sur le cou, de l'autre il maintient le thorax sans le comprimer. On coupe les poils du côté où l'on veut opérer, puis on fait une incision transversale à la peau du cou de l'animal à mi-chemin du maxillaire inférieur au sternum. Cette section faite, on voit par transparence la jugulaire gonflée par un sang noir; il suffit alors de diviser l'aponévrose superficielle et d'isoler la veine au moyen du bistouri ou de la sonde cannelée, puis on la soulève avec cette dernière, dans la rainure de laquelle on passe deux fils à ligature : l'un est attiré en haut, l'autre vers le sternum ; ils sont confiés à l'aide qui immobilise la tête et le thorax de l'animal. Entre les deux liens, on pique la veine avec un trocart choisi d'avance et on retire la pointe de l'instrument dans l'intérieur de la canule pour éviter de transpercer le vaisseau ; le tube est ensuite enfoncé de 3 à 4 centimètres vers le cœur, pour atteindre autant que possible l'origine de la veine cave supérieure. On fixe alors

la canule avec le fil inférieur et on retire tout à fait le trocart, le sang la remplit immédiatement et en chasse l'air ; il n'y a plus qu'à y visser la seringue convenablement chargée et à pousser dans le vaisseau la quantité de liquide qu'on juge nécessaire. L'injection faite, on retire la seringue et la canule en continuant de serrer l'anse du premier fil. On noue ensuite le fil du haut pour éviter l'hémorrhagie par le bout supérieur. La plaie est abandonnée à elle-même ou réunie par un ou deux points de suture, suivant que l'incision de la peau est petite ou grande.

Pour charger la seringue, on a d'abord mesuré à l'aide du godet les quantités de poussière et d'eau que l'on veut injecter. Le mélange se fait dans la seringue même ; pour obtenir une suspension parfaite, on secoue l'instrument d'une manière continue avant de le visser sur la canule ; il faut toujours s'assurer qu'il ne contient plus d'air, car nous savons que l'introduction du fluide aérien dans les veines est le plus souvent mortel.

Si l'on prend les précautions que je viens d'indiquer, pas une bulle d'air ne pénétrera dans le système circulatoire. Que l'on injecte des poussières en suspension dans l'eau ou des liquides organiques renfermant des éléments plus ou moins gros, il faut encore se précautionner contre la putridité du liquide vecteur, car nous avons démontré avec M. le professeur Coze, dans un mémoire intitulé : *Des infections*, combien de semblables injections sont graves. Si l'on ne prenait pas toutes ces mesures, on pourrait confondre plus tard les phénomènes emboliques avec les effets de l'empoisonnement ; on doit donc toujours s'assurer de la pureté de l'eau qu'on emploie et de la fraîcheur des liquides organiques.

Les poussières sèches que nous avons employées et préparées nous-même sont la poudre de tabac et celle de fibrine. Le charbon pulvérisé nous a été fourni par M. Hepp, pharmacien en chef des hospices civils de Strasbourg, qui a mis tous ses soins à le rendre impalpable. Pour faire de la poudre de fibrine, on prend un caillot frais, on le dessèche à une douce chaleur, puis

on le triture dans un mortier. On procède exactement de la même manière pour le tabac. L'une ou l'autre de ces préparations, bien faite, mêlée d'un peu d'eau et examinée au microscope à un grossissement de 350, présente des grains qui, isolés, ne sont guère plus gros qu'un globule de sang ou de pus ; mais il est à remarquer que dans les liquides où ils sont en suspension, la plupart des grains s'accolent les uns aux autres et se présentent alors en petits blocs plus ou moins volumineux. Il en est de même des liquides organiques, où l'on voit toujours les éléments se tasser les uns sur les autres, s'agréger en petites masses dès que les conditions physiques où ils se trouvent d'ordinaire viennent à changer.

Les aides qui m'ont servi dans la plupart de mes expériences sont MM. Duval, prosecteur de la Faculté ; Keller et Courbassier, aides d'anatomie ; Strauss, Laveran, Gross, Haas, internes à l'hôpital civil. Je les remercie ici de leur bienveillant concours.

Expériences. Le 3 juin 1866 j'injecte dans la jugulaire gauche d'un lapin adulte, en prenant toutes les précautions que j'ai indiquées, 1 centimètre cube de poussière de charbon en suspension dans 6 centimètres cubes d'eau distillée. L'injection n'était pas tout à fait terminée que le lapin donnait tous les signes de l'asphyxie : profondes inspirations, mouvements convulsifs agitant le tronc et les membres, battements du cœur très-précipités. L'animal meurt au moment où je retire la canule.

Aussitôt après la mort je procède à l'autopsie, avec l'aide de M. Duval, prosecteur. Nous disséquons la veine jusqu'au cœur ; nous constatons qu'il n'y a aucune déchirure. Le cœur lui-même ne présente pas de lésion, mais les poumons sont fortement gorgés de sang. L'examen du cœur droit nous prouve que la matière à injection s'y est répandue ; elle s'est aussi disséminée dans l'artère pulmonaire. Au microscope on reconnaît facilement la poudre de charbon dans les petits vaisseaux pulmonaires, et,

sur certaines coupes, le trajet des capillaires est indiqué par des lignes noires.

En desséchant un semblable poumon, on voit sur chaque coupe des multitudes de points noirs qui ne sont autres que les poussières ayant pénétré jusque dans la profondeur du parenchyme.

Il nous a été impossible de retrouver nos poussières charbonneuses plus loin, c'est-à-dire dans les veines pulmonaires et le sang artériel.

Le lendemain du jour de cette opération, je répétai la même expérience avec de la poussière de fibrine. J'aboutis aux mêmes résultats. Le lapin, au lieu de mourir immédiatement, vécut trois minutes. On eut le temps de le détacher de la planche, mais à peine fut-il sur ses pattes qu'il tomba, pris de convulsions, la respiration accélérée et haletante. Le thermomètre placé préalablement dans le rectum descend de 39° à 36°.

L'autopsie a démontré jusqu'à l'évidence que la mort n'était pas le résultat d'une déchirure ni d'une lésion traumatique quelconque. L'opération en elle-même ne peut pas être mise en cause, car les injections de liquides purs, ne tenant en suspension aucune poussière, ne déterminent pas la mort immédiate : témoins les nombreuses expériences citées dans les mémoires *Des infections*, de MM. Coze et Feltz.

Depuis cette époque jusqu'au mois d'août dernier j'ai refait la même expérience douze fois avec diverses matières et j'ai abouti toujours aux mêmes résultats. J'ai injecté deux fois de la poussière de charbon ; trois fois de la poussière de fibrine ; deux fois 3 centimètres cubes de pus ; une fois 5 centimètres cubes d'un liquide tenant en suspension des éléments cancéreux très-reconnaissables ; trois fois de la poussière tuberculeuse, autrement dit du liquide de cavernes et une fois 3 centimètres cubes d'huile d'olive. Toujours l'autopsie m'a permis de reconnaître ces différents éléments dans le sang, dans les plus petites artérioles et dans les capillaires du poumon.

Dans toutes les autopsies j'ai procédé de la même manière : toujours j'ai vérifié l'état des organes pour voir si la mort ne serait pas le fait d'une lésion produite par les instruments. Je n'ai jamais négligé de rechercher si les poussières inorganiques ou organiques injectées traversaient le poumon ; sous ce rapport, mes investigations m'ont toujours conduit à un résultat négatif. Dans les quatorze observations en question, je n'ai jamais rencontré nos liquides d'injection, en tant que produits solides, dans le sang des veines pulmonaires. Je reviendrai ultérieurement sur ce fait qui a son importance.

Deux cochons d'Inde, adultes et de belle venue, furent soumis aux mêmes opérations que les lapins. Ils périrent de la même façon et les résultats microscopiques furent identiquement les mêmes que ceux que j'ai indiqués.

La mort dans toutes les expériences ne s'est jamais fait attendre plus de cinq minutes. Les animaux qui vivaient au delà de cette limite périssaient plus tard, mais avec de tout autres symptômes. Nous les retrouverons plus loin.

Nous savons maintenant que l'asphyxie ne peut être invoquée comme cause de mort que lorsque les animaux succombent pendant ou immédiatement après l'opération. Aux signes qui accompagnent l'agonie, il n'est pas permis de douter du mécanisme terminal : la dyspnée, la respiration saccadée, la précipitation des battements du cœur, les convulsions et la chute rapide du thermomètre placé dans le rectum dénotent bien l'asphyxie. En disant que les animaux périssent ainsi, il est bien entendu que je ne veux pas prétendre qu'ils meurent par défaut d'air, mais par manque d'hématose ; tout le monde sait en effet que pour qu'il y ait respiration, deux facteurs sont nécessaires : l'air d'une part ; de l'autre, le sang. Que l'on arrête l'apport de l'un de ces éléments, la mort survient identiquement par le même mécanisme. Dans toutes les expériences mentionnées, on empêche l'arrivée du sang aux vésicules pulmonaires par l'oblitération des capillaires ; on supprime ainsi un des facteurs de

l'hématose aussi sûrement que si l'on plaçait une ligature à l'origine de l'artère pulmonaire, ou que si l'on empêchait le cœur droit de recevoir le sang qui lui est destiné.

Les expériences ci-dessus démontrent que le genre de mort que nous avons admis pour la femme qui fait l'objet de notre première observation n'a rien d'hypothétique; que l'asphyxie peut tout aussi bien survenir par des caillots obturateurs du système capillaire que par de grosses embolies qui bouchent ou les principales branches de l'artère pulmonaire ou l'orifice artériel même du ventricule droit, qui n'est, à proprement parler, que le commencement du système artériel pulmonaire. On comprend même mieux la mort dans les cas d'embolies capillaires nombreuses que dans ceux où une seule division importante de l'artère pulmonaire se trouve fermée par un gros caillot; car en cette dernière occurrence, le champ de l'hématose est encore très-considérable et la mort doit survenir beaucoup moins vite; souvent même elle n'est le résultat que des accidents pulmonaires consécutifs, tels que l'œdème, l'inflammation, la gangrène, etc. D'un autre côté, la mort subite par embolies capillaires du poumon doit être très-rare, si l'on songe à la facilité du rétablissement de la circulation par les vaisseaux collatéraux dans un organe aussi riche en capillaires que le poumon et à la multitude de granulations obturantes qu'il faut pour entraver suffisamment la circulation; aussi ne voit-on guère la mort foudroyante par embolies capillaires que lorsqu'il existe déjà d'autres causes de gêne de la circulatiou ou de la respiration, dépendantes soit du cœur, soit du poumon, soit du sang lui-même.

Les observations cliniques que je vais relater en sont la preuve. Dans la première, il s'agit d'un homme jeune encore qui mourut subitement d'asphyxie en notre présence; il portait depuis longtemps un caillot cardiaque, qui cependant ne le

gênait pas, puisqu'il continuait d'exercer sa profession de serrurier.

L'autre observation se rapporte à une femme atteinte d'un cancer de la glande thyroïde, ayant végété dans la veine jugulaire interne et qui s'était fragmenté et répandu dans le poumon.

§ 3. — Embolies capillaires avec complications cardiaque ou pulmonaire.

OBSERVATION II. — Gastrite chronique par alcoolisme. — Endocardite. — Caillot du cœur droit. — Embolies capillaires de l'artère pulmonaire. — *Clinique médicale de Strasbourg.*

S... G..., trente et un ans, né à Strasbourg, exerçant la profession de serrurier, entre le 12 avril 1867 à la clinique de M. le professeur Schützenberger.

C'est un homme d'une bonne constitution, d'un tempérament lymphatique, ayant toujours joui d'une bonne santé, sauf un rhumatisme articulaire, il y a six mois, qui a duré six semaines. Ses habitudes ne sont pas des meilleures: sa femme nous apprend qu'il s'adonne volontiers à la boisson.

A son entrée à l'hôpital, il dit être malade depuis trois semaines seulement; il se plaint de faiblesse, d'anorexie, de vomissements de matières glaireuses et alimentaires, de douleurs à l'épigastre.

État actuel. Décubitus dorsal. État afébrile; température 37°; pouls 67, faible, mais régulier. Sa face est pâle et présente des cicatrices de variole. Les yeux sont enfoncés dans les orbites, ils sont fixes. On remarque un cercle bistré autour de la paupière inférieure. Le malade n'accuse aucun trouble du côté des organes des sens; pas de céphalée. Les réponses sont nettes mais un peu lentes. Douleur très-vive au niveau de l'épigastre, augmentée par l'ingestion des aliments mais non par la pression. On ne constate aucune tumeur ou induration à l'épigastre ni dans les parties avoisinantes. Les vomissements sont assez fréquents; au dire du malade, ils surviendraient immédiatement

après les repas. Jamais de sang dans les matières vomies. La langue est blanche, les selles normales. L'examen le plus attentif ne révèle rien du côté des organes contenus dans l'abdomen : le foie, la rate, l'intestin et la vessie occupent leur position normale ; les urines ne renferment ni sucre ni albumine.

L'examen de la poitrine est négatif quant aux poumons ; la respiration s'entend partout ; nulle part de matité. Du côté du cœur on constate quelque peu d'hypertrophie, un choc peu intense, des battements sourds, mais pas de bruits anormaux.

L'examen des membres dénote une force musculaire considérable, quoique l'embonpoint soit assez développé pour un homme de l'âge de notre malade.

On diagnostique une gastrite chronique par suite d'alcoolisme et on soupçonne une lésion du cœur consécutive à un rhumatisme articulaire antérieur.

On met le malade à la diète lactée et à l'usage de l'eau gazeuse.

Le 13 pas de changement dans l'état du malade ; délire assez intense pendant la nuit : on le rapporte, vu l'absence de fièvre, à l'alcoolisme. On prescrit 0gr,05 d'extrait gommeux d'opium pour la nuit suivante.

Pas de vomissements depuis le régime lacté.

Le 15 malgré l'opium, le malade délire la nuit. Le soir à six heures il vomit le lait pris pendant la journée et accuse un sentiment de brûlure extrême dans la gorge et derrière le sternum. Durant le jour pas de délire ; le malade répond toujours nettement aux questions qu'on lui adresse, il se rappelle le délire de la nuit et le dit intolérable.

La journée du 16 avril ne présente rien de particulier ; mais dans la matinée du 17 le malade est pris d'un accès d'oppression qui dure jusqu'à onze heures ; le calme ne se rétablit que dans l'après-midi. Le soir vers sept heures nouvel accès d'asthme ; le malade fait des efforts inouïs d'inspiration, cherche l'air en ouvrant la fenêtre.

Appelé près du malade, je le trouve agonisant, la face cyanosée, la respiration haletante et les battements du cœur tumultueux ; à sept heures et demie le malade meurt, sans que j'aie pu me rendre compte de l'asphyxie. Je pensais bien à la femme de la première observation et à mes lapins, mais je n'osais me prononcer, ne voyant nulle part de thrombose ; partout les veines étaient libres et le malade n'avait jamais accusé ni montré d'œdème.

Autopsie faite vingt-quatre heures après la mort.

A l'amphithéâtre j'examinai de nouveau le cadavre pour trouver une phlébite ou une obturation de veine par thrombose ; je cherchai surtout du côté des jambes des traces de varices, mais inutilement ; je me rappelais l'observation de Thirial citée par Trousseau dans sa *Clinique*. J'ouvris ensuite le ventre pour examiner les veines du petit bassin et la veine cave inférieure : partout les voies circulatoires étaient intactes. L'ouverture du thorax ne nous apprit rien : le poumon était cependant fort congestionné, le péricarde avait une forte surcharge de graisse ; mais le cœur, examiné à l'œil nu, ne paraissait nullement graisseux. L'ouverture du ventricule gauche et l'introduction du doigt dans les orifices ne donnent rien d'anormal. Dans le ventricule droit je sentis avec le doigt un caillot dur, attenant à la paroi interventriculaire ; une des lames de la valvule tricuspide semblait recouvrir ce caillot et contribuer à le fixer. Ce ventricule fut ouvert vis-à-vis de la cloison ventriculaire ; j'y vis un caillot d'un blanc grisâtre, d'où partaient un grand nombre de filaments, formant un chevelu fibrineux de couleur un peu plus claire que le corps même de ce dernier. Une des lames de la valvule tricuspide était enchatonnée dans ce coagulum (voy. pl. III, fig. 2).

La position de cette masse ne rendait pas compte de l'asphyxie, car le passage du sang dans l'artère pulmonaire était très-possible même quand elle était appliquée sur l'orifice artériel ; d'autre part, son siége l'empêchait de s'engager dans

l'artère pulmonaire. Force nous fut donc de continuer nos recherches.

Je trouvai dans les petites ramifications de l'artère pulmonaire des fils provenant évidemment du chevelu du caillot du cœur. M. Keller, aide d'anatomie, en retira une trentaine (voy. pl. VII, fig. 6).

Ce caillot s'était formé par suite de lésion d'une lame de la valvule tricuspide, qui, probablement sous l'influence du rhumatisme antérieur, s'était tuméfiée d'abord pour devenir rugueuse ensuite. Les autres lames de la valvule étaient également épaissies, mais non au même point que la première ; en détachant le caillot, je pus aisément m'apercevoir que la lame recouverte avait dû être déchirée, car à son bord inférieur il y avait une solution de continuité manifeste.

L'examen histologique donne toutes les preuves en faveur d'un caillot ancien, car il était presque entièrement composé de fibrine granuleuse. Les couches centrales étaient les plus anciennes. Les fibrilles attenant au caillot remontaient aussi pour la plupart à un certain temps, vu l'état de granulation de la fibrine qui les composait. Les fils trouvés dans les artérioles avaient la même structure que le chevelu du coagulum. Dans les radicules veineuses M. Keller trouva en divers points de petits caillots, qui remontaient aussi à un certain temps.

Le microscope révéla encore l'existence d'une ancienne endocardite. Les fibres du cœur n'avaient pas subi de dégénérescence graisseuse marquée.

Avec ces faits il nous est facile d'établir la physiologie pathologique de la maladie que nous avons eue sous les yeux. En effet, les pièces anatomiques permettent d'affirmer que notre homme avait eu une endocardite lors de son rhumatisme, que cette maladie avait entraîné une déformation de la valvule tricuspide, d'où obstacle à la circulation, dépôt de fibrine de plus en plus

considérable et enfin coagulum proéminant toujours davantage dans l'intérieur du ventricule droit. L'inégalité de la face interne de cette cavité, les dépressions ou vides qui séparent les tendons des valvules, nous rendent compte de la formation du chevelu à la surface du caillot. La fragmentation de ce chevelu et l'entraînement par le sang des parcelles détachées nous expliquent les phénomènes d'asphyxie du dernier jour. Il est infiniment probable que le malade avait eu antérieurement des accès de suffocation, car sa femme nous a raconté que souvent il rentrait de son travail respirant avec une difficulté extrême et que le repos seul lui rendait la respiration plus facile.

Quant aux lésions de l'estomac, elles étaient celles d'une gastrite chronique; les follicules muqueux et pepsiques étaient hypertrophiés; sur certains points existaient des rougeurs tenant à une hyperhémie locale de la muqueuse.

Les autres organes étaient sains; les reins seuls présentaient les signes d'une congestion plus ou moins forte.

Il est évident que chez le sujet de cette observation, la cause occasionnelle, immédiate de la mort, était les embolies capillaires trouvées dans les petites ramifications de l'artère pulmonaire et la cause primitive déterminante, l'endocardite ulcéreuse et le caillot ancien trouvé dans le ventricule droit.

OBSERVATION III. — Cancer de la glande thyroïde. — Caillot cancéreux dans la veine jugulaire interne droite. — Cancer du poumon. — *Observation recueillie à la clinique des maladies chroniques de la Faculté de médecine de Strasbourg par M. Lacassagne, interne du service de M. le professeur Coze.*

La nommée C... D..., née à la Robertsau, est âgée de cinquante-neuf ans. C'est une femme petite de taille (1m,20); la tête est grosse, les membres petits et grêles. Elle est à peu près imbécile. Elle a eu trois sœurs également idiotes : deux vivent encore, l'autre est morte l'année dernière de phthisie pulmonaire. Elle a un frère qui est très-intelligent.

Cette malade est à l'hôpital depuis l'âge de seize ans. Depuis

trois mois elle avait été admise au service des maladies chroniques ; elle se plaignait peu et n'accusait pas de maladie déterminée. Elle présentait sur le côté droit du cou une tumeur qui ne paraissait pas la gêner, et dont elle ne pouvait préciser l'origine. On pensait à un goître.

De temps en temps survenaient quelques étouffements, auxquels on ne fit que peu d'attention et qui ne gênaient que momentanément la malade. Bientôt les accès de dyspnée augmentant, elle fut forcée de garder le lit à partir du 1er février dernier.

Elle souffrait d'une grande gêne de la respiration, peinte du reste sur tous ses traits. Quand on lui demandait le siége de son mal, elle montrait le cou.

Dans la nuit du 4 au 5 février l'interne de garde fut appelé, il fit appliquer un vésicatoire sur la région cervicale antérieure, car la patiente venait d'avoir un accès de suffocation d'une demi-heure de durée. Pas de toux. Expectoration nulle. Le lendemain à la visite, traces évidentes d'asphyxie : respiration très-difficile, lèvres bleues, extrémités froides et cyanosées.

En avant, la poitrine est petite, mais bien conformée. La percussion donne un son assez clair. A l'auscultation, ronchus et sibilances. En arrière, à la percussion, légère submatité des deux côtés, râles fins à la partie inférieure. On prescrit huit ventouses scarifiées et 0gr,30 de kermès.

La journée se passe sans accident. On n'a pas appliqué les ventouses.

Le 6 nouvel accès de suffocation. On ordonne huit ventouses et 2 grammes d'ipéca en trois paquets. Les vomissements déterminés par l'ipéca produisent d'abord un bon effet, mais le mieux est de courte durée ; de nouveaux accès apparaissent et la malade meurt emportée par le dernier le 7 février à cinq heures du matin.

Autopsie faite trente-six heures après la mort.

MM. les professeurs Michel et Coze m'assistent pendant toute la durée de cette opération.

La dissection de la région thyroïdienne montre une tumeur considérable du lobe droit de la glande thyroïde. Celui du côté gauche est normal. Le néoplasme paraît de prime abord n'être qu'une hypertrophie du lobe droit; mais un examen plus attentif indique une dégénérescence complète (voy. pl. I, fig. 1).

On voit à la surface du produit nouveau des bosselures, qui se laissent déprimer avec le doigt. Quand on les incise, il en sort un suc laiteux. Sur aucun point de la néoplasie on ne retrouve le tissu glandulaire proprement dit; le microscope montre que les éléments normaux ont entièrement disparu, qu'il s'y est substitué un nouveau tissu, constitué par des éléments cellulaires fusiformes (voy. pl. VII, fig. 2).

Les veines thyroïdiennes supérieure et inférieure sont englobées dans le cancer, jusqu'au milieu duquel on peut les suivre en les disséquant avec soin (voy. pl. I, fig. 1).

A l'incision de la thyroïdienne inférieure on trouve cette veine en partie oblitérée par un tissu analogue à celui de la tumeur; en suivant ce caillot que j'appellerai *carcinomateux*, on arrive jusqu'à la jugulaire, qui présente sur le milieu de son parcours cervical, un renflement de l'épaisseur du pouce d'un adulte. L'ouverture des parois au niveau de cette bosselure montre que l'intérieur de la veine est occupé par un coagulum blanchâtre en continuité directe avec celui de la thyroïdienne inférieure (voy. pl. I, fig. 1); le sang passait encore dans le vaisseau, car le thrombus n'adhérait qu'à sa paroi postérieure. En l'incisant dans tout son parcours, on voit que le bouchon cervical ne descend pas plus loin que l'espace sus-claviculaire. Le bout inférieur de la concrétion est déchiqueté, très-ramolli.

L'examen histologique fait reconnaître dans le coagulum les mêmes éléments que ceux de la tumeur thyroïdienne; le sang de la veine cave supérieure en contient aussi.

La dissection de l'artère pulmonaire nous apprend que dans deux des principales branches il s'est développé des tumeurs qui oblitèrent incomplétement leur lumière. L'aspect extérieur de

ces productions est le même que celui des néoplasmes thyroïdien et jugulaire; le microscope confirme cette donnée. Dans les ramifications de troisième et quatrième ordre, nous trouvons encore du tissu cancéreux adhérant aux parois des vaisseaux; enfin dans les divisions les plus petites, nous constatons des fragments carcinomateux libres, sans connexion aucune avec la paroi. Avec les pinces on retire des plus petites artérioles pulmonaires de petits caillots filiformes dans lesquels on constate également les éléments dégénérés de la glande thyroïde (voy. pl. I, fig. 2).

A côté de ces tumeurs multiples du système circulatoire on voit dans le poumon des noyaux cancéreux qui paraissent indépendants. La dissection démontre que ces néoplasies ne sont autres que des caillots carcinomateux ayant contracté des adhérences avec les parois, et que, celles-ci une fois détruites, le tissu nouveau a végété dans le parenchyme pulmonaire proprement dit.

La dissection des veines pulmonaires fait voir que leurs radicules terminales renferment au niveau des masses cancéreuses des coagulums, qui, examinés au microscope, sont chargés de cellules cancéreuses analogues à celles de la tumeur primitive. Sur quelques points, l'affection du poumon avait envahi la plèvre.

Le cœur ne présente pas de lésions : il est petit, mais ses fibres ne sont pas en voie de régression graisseuse.

Le rein gauche est normal, mais petit; le rein droit est hypertrophié : il a une fois et demie le volume de l'organe normal.

La rate ne présente rien de particulier.

L'utérus offre deux tumeurs dures que le microscope classe dans les tumeurs fibreuses. Les ovaires présentent une dégénérescence kystique. En examinant les organes génitaux externes, on trouve une membrane hymen à ouverture semi-lunaire.

Rien du côté des organes digestifs. Rien du côté du cerveau.

Ici encore il nous est facile de nous rendre compte des différents stades de la maladie et de démontrer que la mort a eu pour cause immédiate les embolies capillaires et pour raison éloignée la gêne qu'avaient apportée à l'acte de l'hématose l'oblitération presque complète de certaines branches de l'artère pulmonaire, ainsi que la transformation carcinomateuse de quelques parties du parenchyme. L'état des veines du poumon laisse déjà entrevoir un des modes de généralisation.

De ces deux observations on peut rapprocher celle de Weber, de Heidelberg, publiée en 1866 dans la *Gazette hebdomadaire*, p. 638. Le malade du docteur Weber portait une série de tumeurs enchondromateuses sur les os des extrémités inférieures, le bassin et l'omoplate gauche. Après un certain temps il offrit des troubles respiratoires, à la suite desquels il succomba.

OBSERVATION IV. — Tumeurs enchondromateuses périphériques. — Accès de dyspnée. — Mort. — *Clinique de Weber, de Heidelberg, d'après la* Gazette hebdomadaire *de l'année 1866, p. 638.*

Un homme robuste, âgé de vingt-cinq ans, entra au mois de décembre 1864 à la clinique de Heidelberg pour se faire soigner d'une tumeur qu'il portait à la tubérosité de l'ischion. Il avait remarqué depuis dix ans que sur les os des extrémités inférieures s'étaient développées des excroissances dures, volumineuses, bosselées et qu'une tumeur analogue, mais plus grosse, s'était formée depuis quelques années au niveau de l'omoplate gauche. La tumeur du bassin ne paraissait dater que d'un an. Elle était bosselée, d'une dureté cartilagineuse et avait acquis le volume de la tête d'un enfant de dix ans. Elle arrivait supérieurement jusqu'au ligament de Poupart ; inférieurement elle était surtout saillante à la face interne de la cuisse. La tubérosité ischiatique était perdue dans cette masse, qui s'étendait postérieurement jusqu'à l'anus. Les ganglions lymphatiques de l'aine étaient fortement engorgés. Le toucher rectal montrait que la cavité du petit bassin était en grande partie occupée par une tumeur peu

consistante. Les choses étant ainsi, on renonça à intervenir chirurgicalement. La tumeur du bassin se développa rapidement vers l'intérieur.

En juillet 1865 le malade eut de temps en temps des accès de dyspnée et en mourut.

Voici les principaux faits qui furent constatés à l'autopsie :

Les os des extrémités supérieures et inférieures étaient garnis d'exostoses, les unes verruqueuses, les autres aiguillées ; elles étaient en grande partie recouvertes d'une couche de cartilage. Sur le sternum et sur la plupart des côtes existaient également de petites excroissances constituées par du tissu osseux ou par du cartilage. L'omoplate gauche portait à sa face interne une tumeur sessile d'un volume supérieur à celui du poing, bosselée, composée de masses cartilagineuses blanches. Un enchondrome, en partie crétifié, mou dans le reste de son étendue, ayant le volume d'un œuf de poule, naissait de l'apophyse articulaire droite de la quatrième vertèbre lombaire.

Le petit bassin était en partie rempli par une agglomération colossale de tumeurs bosselées, dont la masse principale remplaçait le côté gauche de son squelette osseux ; en outre, la tumeur traversait la symphyse pubienne pour gagner le pubis et l'ischion du côté droit. Le bassin était si bien rempli par la production morbide qu'il ne restait qu'un passage très-étroit pour le rectum et l'urèthre.

La tumeur était formée en grande partie par du cartilage hyalin, blanc ; une autre partie par du cartilage gélatineux ; ailleurs, et dans une étendue assez considérable, se trouvait une masse cartilagineuse myxomateuse, diffluente, très-riche en vaisseaux et traversée par de nombreuses ecchymoses.

Les altérations des parties molles étaient plus intéressantes encore que celles du squelette. Des deux côtés, des traînées de ganglions lymphatiques volumineux atteints de transformation cartilagineuse accompagnaient les gros vaisseaux pelviens. La face antérieure de la tumeur présentait un sillon profond, dans

lequel étaient logées l'artère et la veine iliaques primitives. La veine contenait un thrombus d'un aspect laiteux, constitué par du cartilage gélatineux, s'étendant du côté de la périphérie dans la veine iliaque externe jusqu'au ligament de Poupart, où il avait la grosseur du petit doigt, tandis que dans l'iliaque primitive son volume égalait celui d'un œuf de pigeon. Il se prolongeait également dans les veines hypogastrique et ischiatique gauches pour se terminer inférieurement par une masse déchiquetée, ramollie, jaunâtre, d'aspect caséeux. Il n'adhérait à la paroi des vaisseaux que dans un très-petit nombre de points ; partout ailleurs il était parfaitement libre, çà et là il était même séparé de la tunique interne par des caillots cruoriques. Après l'avoir extrait du vaisseau en prenant les plus grands ménagements, on reconnut que la paroi postérieure de celui-ci était perforée en deux endroits distincts, et qu'à travers ces ouvertures le thrombus se continuait directement avec l'enchondrome pelvien.

Or cette thrombose cartilagineuse de la veine iliaque était devenue le point de départ d'un grand nombre d'embolies.

Au centre d'un caillot couenneux du cœur droit on trouve un embolus cartilagineux, arrondi, du volume d'un haricot. Les premières divisions de l'artère pulmonaire étaient libres, mais les branches de troisième ordre contenaient des embolies cartilagineuses à cheval sur leur éperon de bifurcation; il en existait aussi un grand nombre dans les rameaux les plus fins, qui étaient complétement oblitérés. Ces obstructions portaient principalement sur les vaisseaux des deux lobes inférieurs.

Au delà de ces embolies, qui ne présentaient aucune trace de putréfaction, le parenchyme pulmonaire contenait un grand nombre d'infarctus de volume variable.

Dans le parenchyme du foie se trouvaient également divers noyaux cartilagineux, dont quelques-uns atteignaient jusqu'aux dimensions d'un haricot et autour desquels le tissu du foie était infiltré et ramolli. Les noyaux étaient situés autour des branches de la veine porte, remplies de masses semblables.

Dans le voisinage de quelques-unes de ces branches oblitérées par des embolies cartilagineuses, il s'était formé des abcès du volume d'une noix. Les caractères histologiques des embolies cartilagineuses s'accordaient parfaitement avec ceux des thrombus des veines pelviennes : cellules très-délicates, arrondies ou ramifiées, étoilées ; substance intercellulaire semblable à celle des cartilages hyalins, ayant çà et là une apparence muqueuse.

Des parois des branches de l'artère pulmonaire, on voit des vaisseaux très-fins pénétrer par bourgeonnement dans les embolies cartilagineuses. Celles-ci contractent ensuite des adhérences avec la tunique interne, puis perforent la paroi du vaisseau et se développent autour de lui en un noyau cartilagineux plus volumineux ; ailleurs cette paroi semble subir une sorte d'infection par le contact de l'embolie, et il se forme des noyaux cartilagineux, surtout dans les tuniques moyenne et adventive, tandis que l'épithélium qui se conserve le plus longtemps, indique la séparation qui existe entre ces noyaux et l'embolie.

Cette observation est en tout semblable à celle que j'ai recueillie au service de M. le professeur Coze ; elle suscite les mêmes réflexions touchant le genre de mort et la manière dont les embolies capillaires se sont développées et propagées dans toute l'économie.

§ 3. — Signes diagnostiques et symptomatiques des embolies capillaires des poumons.

Les observations que je viens de rapporter et les expériences citées plus haut établissent plusieurs faits que je veux signaler d'une manière spéciale :

1° Les embolies capillaires peuvent déterminer la mort sans qu'il y ait, du côté du cœur ou du poumon, d'autres lésions pouvant entraver l'hématose. Ces cas sont rares : nous n'en possédons qu'un exemple, mais les expériences en établissent bien la possibilité.

2° Les embolies capillaires sont très-souvent la cause immédiate de la mort par asphyxie, d'autres causes prédisposantes existant déjà, soit du côté du cœur, soit du côté des poumons. A l'appui de cette proposition, nous avons les observations tirées des services de MM. Schützenberger, Coze, Weber (de Heidelberg). Les faits établis jusqu'ici nous permettent en outre de poser les jalons de la symptomatologie et du diagnostic des embolies capillaires de l'artère pulmonaire. Les accès de dyspnée, fréquemment répétés, survenant tout à coup chez des individus atteints de thromboses périphériques, de tumeurs malignes envahissant rapidement les tissus ambiants, de maladie entraînant une très-grande coagulabilité du sang, de phlébite traumatique ou de dégénérescence graisseuse du cœur, permettent l'hypothèse d'embolies capillaires dans les voies circulatoires du poumon. La mort, survenant dans un accès de suffocation déjà précédé d'autres accès de dyspnée plus ou moins forts, est un signe presque certain de migrations emboliques successives vers le poumon. Les embolies des premières voies, c'est-à-dire les caillots migrateurs considérables, tuent du coup dans le premier accès de suffocation, ou bien ils entraînent d'autres accidents graves, faciles à reconnaître par la percussion et l'auscultation, tels que l'œdème du poumon, la pneumonie, la gangrène et l'hydropneumothorax; souvent enfin elles terminent la scène asphyxique commencée par les embolies capillaires : témoins les observations suivantes, venant des cliniques de MM. Stoltz et Hirtz.

OBSERVATION V. — Phlegmasie blanche. — Thrombus de la veine hypogastrique. — Infarctus pulmonaires. — Grosses embolies et embolies capillaires. — *Clinique d'accouchement de Strasbourg.*

La nommée X..., âgée de vingt-cinq ans, entre à la clinique le 17 décembre 1868. Elle est enceinte pour la seconde fois.

Elle accouche le 11 janvier 1869. La délivrance donne un placenta en raquette et détermine une abondante hémorrhagie.

Quatre jours avant l'accouchement, elle accusa un léger œdème des extrémités inférieures. Dès le second jour après la parturition, des signes de phlegmasie blanche se développèrent à la cuisse droite, mais rien n'y indiquait une oblitération de la veine crurale. Ces symptômes vont en s'aggravant les jours suivants.

Le 18 janvier elle présente un symptôme nouveau du côté de la respiration qui devient très-difficile, sans signes stéthoscopiques appréciables. Cet accès de dyspnée dure deux jours, puis tout semble rentrer dans l'ordre.

Le 24 nouvel accès de dyspnée; toux sèche, violente; pas d'expectoration; râles d'œdème. La difficulté respiratoire va en augmentant jusqu'au 27, où la dyspnée est si intense que la suffocation est imminente. Tout à coup il se fait une détente et la malade est considérablement soulagée.

Le 30 nouvel accès de suffocation, qui amène la mort le 31 au soir.

Dès le premier jour des accidents le diagnostic est posé: embolies pulmonaires partant d'une veine du bassin, probablement du côté droit.

Autopsie vingt-quatre heures après la mort.

Légère infiltration du tissu cellulaire sous-cutané. Épanchement séreux peu considérable dans les cavités splanchniques; la boîte crânienne seule en est libre.

La dissection des veines du bassin montre une oblitération de la veine hypogastrique du côté droit. Elle est dure, bosselée jusqu'à sa réunion avec l'iliaque externe. Ses branches terminales sont également remplies de coagulums jusqu'aux sinus utérins du côté droit (insertion placentaire).

La veine iliaque externe ne présente pas le moindre caillot ancien; le sang y est à l'état de coagulation cruorique.

La veine iliaque interne est saine dans ses parois; mais dans son intérieur nous trouvons des caillots décolorés, grisâtres, friables, adhérents. De distance en distance il y a interposition cruorique. A l'embouchure de la veine iliaque primitive, le cail-

lot hypogastrique fait une saillie considérable. La tête de ce coagulum est irrégulière, anfractueuse, d'une friabilité telle que le moindre filet d'eau qu'on verse dessus en entraîne des parcelles. La vue seule de ce thrombus montre qu'il y a eu là des fragmentations.

L'examen histologique ne laisse pas le moindre doute sur l'ancienneté du caillot: poussière fibrino-graisseuse, quelques leucocythes et des globules rouges déformés.

Dans toute l'étendue de la veine cave nous ne trouvons pas le moindre coagulum ; mais dans le sang on rencontre des débris analogues à ceux qui constituent la concrétion sanguine hypogastrique.

L'examen du thorax est fait avec le plus grand soin. Dans le cœur droit nous ne trouvons rien de particulier: un peu de sang semi-liquide. L'incision de l'artère pulmonaire nous fait découvrir à sa bifurcation un morceau de caillot blanchâtre, à surface angulaire très-nette, à cheval sur l'éperon. Il est facile de le raccorder avec la portion du coagulum qui s'avance dans la veine iliaque primitive. Il oblitère en grande partie la lumière des vaisseaux. Comme structure histologique, il ressemble en tout point au thrombus primitif.

La dissection de l'artère pulmonaire, poursuivie aussi loin que possible, donne de nombreuses oblitérations dans les vaisseaux de troisième et de quatrième ordre.

L'examen histologique du parenchyme montre sur nombre de points les capillaires obstrués par une poussière granulo-graisseuse, d'où de nombreux infarctus rouges.

Rien dans les autres organes.

OBSERVATION VI. — Anévrysme de l'origine de l'aorte. — Saillie de la tumeur dans l'oreillette droite. — Embolies pulmonaires. — *Recueillie à la clinique médicale de Strasbourg.*

Une malade âgée de trente-quatre ans, d'une constitution primitivement bonne, entre à la clinique de M. le professeur Hirtz vers la fin d'avril 1868.

Parmi les antécédents on note une couche heureuse il y a quatre ans, quelques atteintes rhumatismales et une suppression de règles datant de deux à trois mois.

Un examen attentif de la malade ne révélant aucune lésion locale, on en vint à l'idée d'une anémie pure et simple. M. le professeur Hirtz, prenant le service après moi, découvrit un double bruit de souffle au cœur, se prolongeant dans les artères. En même temps que cette localisation cardiaque s'effectuait, la malade accusait des douleurs rhumatismales dans diverses articulations et à la région précordiale.

Les pulsations du cœur, quoique d'un rhythme normal, annoncent une vive impulsion ; le sphygmographe fait voir un dicrotisme manifeste dans le pouls.

Par l'analyse de ces nouveaux symptômes, le professeur de clinique diagnostique une endopéricardite.

Quelques jours après apparaissent des phénomènes de dyspnée que M. Hirtz rattache immédiatement à des embolies pulmonaires. Trois ou quatre fois les accès se renouvellent et la malade succombe avec des accidents asphyxiques évidents, après avoir été haletante toute la nuit.

Autopsie vingt-quatre heures après la mort (Voy. pl. IX, fig. 1 et 2).

A l'ouverture du thorax, on trouve le péricarde distendu par du liquide. Il a la forme d'une gibecière. A l'incision, sérosité citrine, sans flocons fibrineux. Les surfaces pariétales et viscérales de la séreuse sont très-lisses.

Le cœur est hypertrophié, les veines coronaires très-dilatées. A l'incision du ventricule droit on trouve, à l'union du ventricule et de l'oreillette, immédiatement au-dessus de la valvule tricuspide, une tumeur bosselée, pédiculée, présentant l'apparence d'un vrai chou-fleur. Cette tumeur pend au milieu des trois lames de la valvule tricuspide (Voy. pl. IX, fig. 1).

On croit d'abord à un simple caillot polypeux. Une dissection attentive me fait découvrir un petit trajet fistuleux, commençant

dans l'aorte, immédiatement derrière une des valvules sigmoïdes et allant dans la tumeur.

L'orifice fistuleux siégeait très-exactement derrière la valvule adossée à l'oreillette droite. La dissection des cerceaux d'insertion de l'aorte me démontre l'existence d'une petite poche anévrysmale de la racine aortique ayant refoulé puis détruit la paroi de l'oreillette droite, qui, par suite d'adhérences tout autour de la solution de continuité, fait corps avec la paroi de l'anévrysme. Sur cet anévrysme se sont déposées successivement des couches de fibrine plus ou moins anciennes, qui lui donnent aujourd'hui l'apparence d'un polype du cœur (voy. pl. IX, fig. 2).

L'examen des poumons nous apprend l'existence de nombreux foyers apoplectiques, couleur hortensia. Nous soupçonnons immédiatement des oblitérations vasculaires et des déchirures de vaisseaux, en un mot des embolies capillaires et des infarctus.

La dissection de l'artère pulmonaire nous montre à droite et à gauche, non-seulement de petites embolies (voy. pl. IX, fig. 6), mais encore des fragments plus ou moins considérables de la concrétion du cœur, à cheval sur les principales bifurcations de l'artère pulmonaire (voy. pl. IX, fig. 3).

Il n'est presque pas d'artériole de laquelle nous ne retirions des fragments fibrineux, provenant évidemment de la tumeur du cœur, vu leur constitution histologique (voy. pl. IX, fig. 3 et 4).

Deux des grosses embolies purent être réadaptées très-exactement à des surfaces d'arrachement du polype cardiaque.

Dans l'abdomen, nous constatons des traces d'anciennes péritonites. Le foie, la rate et les reins ne présentent rien de pathologique.

L'évolution successive des accidents dans chacun des cas que nous venons de rapporter s'explique parfaitement par les lésions trouvées sur le cadavre. D'abord de petites embolies sont venues entraver la circulation pulmonaire. Les grosses embolies ont terminé la scène.

Les embolies capillaires n'ont pas d'habitude ces suites fâcheuses. Elles n'entraînent que des gênes respiratoires plus ou moins fortes, toujours passagères, à moins qu'elles ne soient en trop grand nombre, comme dans notre première observation.

Les connaissances acquises nous permettent de diagnostiquer leur présence pendant la vie, témoins les faits que nous venons de citer, et la remarquable observation publiée par M. le professeur Michel, d'une fille qui eut les pieds gelés pendant les froids rigoureux du mois de janvier 1867. Cette malade présentait des troubles de circulation et de respiration, qui purent être rapportés à des embolies capillaires ayant pour point de départ des caillots venus des membres atteints par le froid. L'examen microscopique a démontré que les embolies capillaires du poumon étaient composées, comme les thrombus des veines des parties gelées, de globules sanguins altérés, de gouttelettes graisseuses et même des cellules fusiformes provenant des épithéliums des vaisseaux veineux. La lecture de l'histoire de cette malheureuse fille montrera que le diagnostic est possible, de par la fréquence de la respiration suppléant aux parties du poumon imperméables au sang, de par les ronchus dus aux embarras d'une circulation locale, de par la teinte bleuâtre de la face coïncidant avec une entière pâleur des téguments, double indice d'un arrêt de la circulation veineuse et d'une insuffisance de la distribution du sang artériel. Cette observation démontre encore notre autre proposition, à savoir que les embolies capillaires du système pulmonaire ne tuent pas facilement, *de motu proprio*, s'il n'existe pas de lésions antérieures soit du côté du poumon, soit du côté du cœur.

§ 4. Possibilité de guérison en cas d'embolies capillaires.

OBSERVATION VII. — Congélation des deux pieds. — Paralysie de la portion motrice de la branche postérieure du nerf radial à l'avant-bras droit. — Phénomènes consécutifs d'asphyxie. — Amélioration d'abord. — Tétanos huit jours après l'accident. — Mort vingt-quatre heures après le début de cette dernière complication. *Clinique des maladies syphilitiques de Strasbourg.*

R... W..., âgée de vingt et un ans, entra à l'hôpital le 23 janvier 1867. Constitution robuste, embonpoint conservé, tempérament lymphatico-sanguin. Depuis huit jours, cette fille, adonnée à la prostitution, a été chassée de son logement, dont elle n'a pu payer le terme. A partir de ce moment et par un froid rigoureux, elle reste exposée nuit et jour aux intempéries de la saison, sauf quelques heures d'hospitalité que lui donne, pendant la nuit, une de ses camarades. Le 21 janvier, la charité de cette dernière ayant cessé, R... passa tout son temps sans abri, au milieu de la rue, par une température de 10° au-dessous de zéro. Depuis cinq jours elle n'a plus ôté ses chaussures; sa seule ressource consistait à implorer un abri momentané dans les postes de soldats, qui la renvoyaient bientôt après en avoir abusé.

Enfin, mourant de faim et de froid dans la nuit du 22 au 23 janvier, elle se dirigea vers la Citadelle, s'assit sur une borne, où elle passa une partie d'une nuit affreuse; puis elle s'abrita sous un hangar, enfin dans une guérite. C'est là qu'elle fut trouvée le 23 janvier, à neuf heures du matin, par des soldats qui la transportèrent au poste le plus voisin et de là à l'hôpital civil, où elle fut reçue à quatre heures du soir.

État actuel, le 23 janvier. Face rouge, congestionnée; frissonnement continuel parcourant tout le corps de la jeune fille; intelligence nette; jambes gonflées; peau tendue, rosée, ne conservant pas l'empreinte du doigt. Les deux pieds, jusqu'à la hauteur des malléoles, d'un brun bleuâtre, les orteils presque noirs. A la partie interne de leurs surfaces dorsales quelques phlyctènes, surtout à gauche, variant de la grandeur d'une pièce

d'un franc à celle d'une lentille. Épiderme plantaire foncé, comme macéré. Toutes ces parties sont froides et peu sensibles. Jambes très-douloureuses au moindre attouchement.

Mouvements de l'avant-bras droit sur le bras normaux; mouvements d'extension de la main sur l'avant-bras, des doigts sur la main et des phalanges entre elles, abolis; celles-ci restent dans une flexion permanente. Avant-bras en pronation. Sensibilité conservée dans cette région. Il est évident qu'une paralysie frappe les muscles de cet avant-bras, innervés par la branche postérieure du nerf radial. On applique des compresses froides sur les extrémités inférieures.

Le 24, la malade comprend les questions et y répond. Respiration plus embarrassée. Vives douleurs aux pieds et aux jambes.

Vingt ventouses sèches sur la poitrine; 20 centigrammes d'extrait gommeux d'opium à l'intérieur; vin aromatique froid sur les extrémités.

Le 25, dans l'après-midi, je visite la malade pour la première fois. Elle est plongée dans un léger coma. Intelligence nette; réponses lentes (effet de l'opium donné la veille). Respiration stertoreuse, se suspendant par moments : 50 inspirations par minute; pas de matité appréciable; bruit vésiculaire mêlé à l'auscultation de rhonchus siégeant dans les bronches et la trachée. Pouls précipité, vif, petit; on peut à peine le compter, il dépasse 140 pulsations. Battements du cœur tumultueux, sourds. Ventre tympanisé; inappétence; soif considérable.

Diagnostic. Embolies capillaires de l'artère pulmonaire. Nouvelles ventouses sur le thorax; vin de quinquina à l'intérieur. La malade est placée dans une chambre spacieuse et à température moins élevée.

Le 26, la malade a bu de l'eau et quelques rares cuillerées de vin de quinquina. Amélioration notable. Le coma a disparu; quelques vertiges. Pouls régulier à 110 pulsations. Respiration plus libre, moins fréquente. Les rhonchus ont en grande partie cessé. La malade demande à manger. Douleurs très-vives avec

sensation de froid dans les jambes. Pansement des pieds avec le styrax.

Le 27 état général assez bon. Phénomènes respiratoires comme la veille. La paralysie du nerf radial persiste. L'épiderme se sépare en masse du pied gauche. Les ongles du même côté se déchaussent et tombent.

Le 28 les ongles et l'épiderme se détachent aux deux pieds; une odeur gangréneuse se dégage.

Pansement avec compresses imbibées d'une solution au 1/20 d'hyposulfite de soude sur le pied gauche et sur l'autre d'une solution de permanganate de potasse au 1/20. On désire connaître comparativement la valeur de ces deux substances désinfectantes.

Le 29 le permanganate désinfecte mieux que l'hyposulfite. Les limites de la gangrène ne sont pas encore nettement établies, surtout dans la profondeur. L'état général est le même.

Le 30 dans la nuit, la malade accuse des douleurs à la gorge avec vomituritions. Une cuillerée d'eau introduite dans la bouche, vers huit heures du matin provoque un état convulsif de la gorge, qui arrache des cris à la malade. Elle ouvre péniblement la bouche. On craint une invasion de tétanos.

A onze heures du matin les masséters sont contracturés. La malade ne peut tirer la langue. Les pupilles sont dilatées. On prescrit 2 centigrammes d'extrait de racine de belladone en lavement.

La médication reste inefficace. A une heure de l'après-midi les muscles de la nuque se prennent malgré une injection hypodermique de 15 milligrammes du même extrait. A dix heures du soir relâchement marqué des muscles des mâchoires et diminution de la dilatation des pupilles; la contracture s'étend à tous les muscles du cou, aux intercostaux, au diaphragme.

Le 31 à cinq heures du matin, râles trachéaux, respiration fréquente, laborieuse; le côté gauche du thorax est presque immobile. La malade délire, pousse des cris lamentables. Elle porte les mains vers les attaches du diaphragme, comme pour y arracher une corde qui l'étreint, mouvement qu'elle faisait vers

la gorge dans la matinée précédente. Les paupières sont fortement serrées. Elle succombe à cinq heures du matin.

En lisant cette observation, on voit clairement que cette femme a succombé à un tétanos ; il a débuté par les nerfs oculo-moteurs communs, et, suivant une marche de haut en bas, il a successivement envahi les nerfs de la cinquième, septième, huitième et douzième paire cérébrale, puis ceux de la partie supérieure de la moelle jusqu'aux origines des nerfs diaphragmatiques, au moment où la mort est arrivée. Il ne s'est rien produit dans les nerfs des extrémités.

A l'autopsie faite avec le concours de nos jeunes collègues, MM. Morel ; Feltz et Jœssel, nous avions à rechercher : 1° la cause des troubles circulatoires et respiratoires constatés vingt-quatre heures après la congélation ; 2° celles de la paralysie du nerf radial droit et du tétanos.

Autopsie. Dans la dissection des deux pieds, on trouva les veines dorsales remplies de caillots blanchâtres, se prolongeant dans les veines saphènes internes et externes jusqu'au milieu de la jambe (voy. pl. IV, fig. 7). Les veines profondes, au contraire, étaient perméables, même les plantaires. Elle ne renfermaient pas de caillots. En dehors, les parties étaient gangrénées ; il était difficile de tracer dans la profondeur les limites de la gangrène.

Les cavités gauches du cœur étaient vides. Les cavités droites renfermaient des caillots mous, volumineux, ambrés et rouges par place (caillots d'agonie) ; ils ne se prolongeaient pas à l'origine de l'artère pulmonaire.

Accolé à la paroi ventriculaire, on remarquait un caillot plus petit, du volume d'un gros pois. Sa dureté, sa couleur blanche le différenciaient aisément des caillots plus volumineux. Son intérieur creux renfermait de la sérosité. Ses parois étaient formées d'une substance plus dure, analogue à celle des caillots trouvés dans les extrémités inférieures.

Les principales divisions de l'artère pulmonaire étaient libres. En poursuivant avec soin ses plus petites divisions, on trouvait dans de nombreux points des caillots qui les remplissaient (voy. pl. IV, fig. 8). Ils n'étaient point homogènes ni dans leurs consistance ni dans leur couleur. Ils se composaient de petits fragments blancs, plus solides, emprisonnés dans des coagulums rouges et plus mous. Au niveau de ces capillaires remplis, les poumons offraient de petits noyaux rouges, saignants sur la coupe, indurés (infarctus pulmonaires), surtout dans les lobes inférieurs.

Examen microscopique des caillots des veines saphènes, du cœur droit et des capillaires de l'artère pulmonaire etc. Les portions blanches des caillots se composaient : 1° d'une grande quantité de graisse libre en gouttelettes ; 2° de beaucoup de globules rouges à divers degrés de décomposition moléculaire ; 3° de quelques globules blancs normaux ; 4° de quelques cellules fusiformes dépendant sans doute de la desquamation de l'épithélium vasculaire.

En examinant même la surface lisse des caillots extraits des capillaires pulmonaires les plus fins, on remarquait un très-grand nombre de ces cellules implantées sur leur surface, à la façon des grains d'un épi de seigle.

Les coagulums rouges contenaient quelques globules rouges renfermés dans de la fibrine peu consistante.

Le sang pris dans différentes artères du corps offrait quelques globules blancs, des globules rouges déformés ronds, beaucoup de gouttelettes de graisse libre. Nombre de petits caillots microscopiques formés de ces divers éléments se trouvaient dans le sang liquide des veines des extrémités inférieures. Le sang contenu dans les orteils gelés était composé de globules rouges beaucoup plus petits qu'à l'état normal et déformés.

Des coupes pratiquées dans les infarctus pulmonaires montraient l'intégrité des vésicules de cet organe. Il n'y avait pas trace de pneumonie. Nombre de cellules étaient en voie de dégénérescence graisseuse. On aurait dit que certains capillaires étaient remplis par place de graisse libre. Cette graisse ne venait

pas du poumon, aucun élément histologique ne présentant de fonte graisseuse assez avancée pour la produire.

Cet examen microscopique prouve sans réplique : 1° que la matière blanche des caillots des capillaires de l'artère pulmonaire est plus ancienne que la portion rouge circonvoisine ; 2° qu'en se basant sur l'identité de leur composition avec celle des caillots des veines dorsales du pied, on est amené à leur attribuer une même origine ; 3° que quant à la graisse libre trouvée dans les caillots des veines, dans le sang des artères et dans les capillaires des poumons, elle provient évidemment de certaines mutations chimiques opérées dans les thrombus, ou de la rupture de cellules adipeuses dont le contenu aurait passé dans les vaisseaux sanguins ouverts par le fait seul de la congélation.

Les recherches microscopiques faites en vue de constater les lésions anatomiques du tétanos ne nous ont rien appris. Les nerfs soupçonnés n'ont présenté aucune altération ; seulement, dans les nerfs affectés, le cylinder axis était très-évident et facile à étudier.

La branche postérieure du nerf radial à l'avant-bras droit n'a offert aucune modification très-tranchée à l'œil et à l'examen microscopique fait par M. Morel. Cette même étude, répétée par nous-même avec soin, en comparant les nerfs sains et malades, semble nous avoir laissé cette impression : 1° que les tubes nerveux du nerf radial affecté, comparés avec ceux du côté sain, offraient une lésion de la substance médullaire, consistant dans une coagulation plus en masse, avec aspect cailleboté et tendant déjà à devenir granuleuse par places. Cette altération offrait une grande analogie avec celle que nous avons déjà signalée dans nos expériences sur les extrémités périphériques des nerfs coupés, résultats conformes à ceux signalés dans les circonstances pareilles par MM. Netter, Vulpian etc.

Pour bien étudier la symptomatologie des embolies capillaires,

nous avons institué une série d'expériences sur différents animaux.

Au lieu d'injecter nos poussières et nos liquides organiques chargés d'éléments solides dans la jugulaire, nous avons choisi les veines périphériques pour ne pas être obligé de diminuer par trop la quantité de nos poussières en suspension et pour nous rapprocher davantage de ce qui se passe ordinairement chez l'homme, où les embolies capillaires partent presque toujours de la périphérie.

§ 4. — Deuxième série d'expériences : Injection de poussières dans les veines périphériques.

PREMIÈRE EXPÉRIENCE.

Je mets à nu, au milieu de la cuisse, la veine crurale d'un lapin; j'y fixe un trocart muni de sa canule; la veine piquée, le trocart est enlevé et la canule dirigée vers le centre circulatoire; elle se remplit immédiatement de sang. J'y visse aussitôt la seringue chargée de poussière de fibrine et je pousse l'injection vers le cœur. La quantité de fibrine équivaut à un centimètre cube. Cela fait, la veine est refermée au moyen d'un presse-artère. Les phénomènes pulmonaires ne se révèlent qu'au bout de quinze minutes et ne se traduisent que par une augmentation de fréquence de la respiration. L'animal, quoique paraissant mal à son aise, n'en exécute pas moins toutes ses fonctions. Nous l'observons pendant une heure sans remarquer chez lui autre chose qu'une certaine dyspnée, qui l'empêche de courir aussi vite et aussi longtemps qu'à l'ordinaire, quand on l'effraie et qu'on le poursuit.

Le lendemain de l'opération l'animal vit encore, mais respire mal; on compte jusqu'à 70 respirations par minute; la température est au-dessous de la moyenne 36°,5; les battements du cœur sont plus précipités qu'à l'état normal.

Je fais une nouvelle injection dans la veine crurale du côté opposé de la même manière que la veille. L'animal supporte

bien l'opération ; mais quarante-cinq minutes après l'injection, il succombe dans quelques convulsions. Durant ce temps il a respiré très-fréquemment, n'a pas pu courir; c'est à peine s'il s'est traîné d'une place à une autre avec grande difficulté.

La mort survint à la suite d'une profonde inspiration.

L'autopsie démontre que le poumon est farci de notre poussière de fibrine, mais nous découvrons que les valvules des veines en ont retenu une très-grande quantité. Sur certains points le poumon est rouge et comme marbré. Le sang des veines pulmonaires ne contient pas de poussières ; je les ai aussi vainement cherchées dans le foie.

DEUXIÈME EXPÉRIENCE.

Chez un chien de petite taille j'injecte 3 centimètres cubes de poussières dans la veine crurale, en poussant l'injection du côté du cœur. Il supporte parfaitement l'opération ; mais à peine est-il détaché de la planche qu'il donne des signes manifestes de dyspnée ; il est haletant, dans l'impossibilité de courir ; il marche à peine. Cet état de dyspnée dure pendant une heure et demie. A ce moment la respiration paraît plus libre, tout en étant très-fréquente ; l'animal peut descendre tout seul deux escaliers; rentré dans sa niche, il se met à manger. Le lendemain matin il vit encore, mais il est toujours très-oppressé. La température est au-dessous de la normale. Voulant vérifier l'état du poumon, je fais abattre l'animal sans lui faire de nouvelle injection.

On constate dans l'organe de la respiration un grand nombre de taches rouges exactement semblables à celles que nous avons vues chez la malade de M. le professeur Michel. Le sang renfermé dans ce viscère est chargé de poussière de fibrine, surtout au niveau des points rouges.

Je puis presque assurer que, chez le chien, les capillaires du poumon laissent passer des parcelles de fibrine, car il me semble en avoir vu dans le sang des veines pulmonaires. Dans

tout le trajet veineux, depuis la plaie d'injection jusqu'au cœur, il a été facile de retrouver la poussière injectée; et même au niveau des valvules nous remarquons qu'elle avait déterminé des coagulums sanguins. Ce fait nous porte à penser que la matière injectée ne reste pas longtemps en suspension, qu'elle ne tarde pas à former des amas qui gênent la circulation périphérique, la ralentissent et empêchent la production immédiate de phénomènes asphyxiques.

Il se passe ici quelque chose de semblable à ce que nous avons vu dans l'observation de Weber, où une petite masse enchondromateuse est devenue dans le cœur le point de départ d'une concrétion considérable très-dense.

TROISIÈME EXPÉRIENCE.

Un cochon d'Inde est soumis à la même opération que le chien et le lapin dont je viens de faire mention. J'ai observé chez lui les mêmes phénomènes ; il ne périt que dix heures après la seconde injection, avec tous les signes de l'asphyxie et présenta à l'autopsie les mêmes taches rouges caractéristiques dans le poumon.

Ces expériences démontrent bien que la mort n'est presque jamais immédiate si l'on fait partir les embolies de la périphérie; cela tient à ce qu'une grande partie des poussières reste dans le tronçon de la veine qui sépare le point d'injection de la première collatérale, ensuite à ce qu'une autre partie des éléments étrangers se fixe dans les nids valvulaires et en dernier lieu à ce qu'il se fait toujours, malgré tout, une division inégale des produits injectés; d'où des masses relativement assez considérables pour n'être que difficilement entraînées par le sang.

Comme application des connaissances acquises par l'expérimentation à la pathologie, j'ai essayé de produire des embolies par brûlure et d'imiter les morts subites survenant à la suite de frac-

tures compliquées ou d'autres lésions graves des os ; de là les deux paragraphes suivants.

§ 5. — Troisième série d'expériences : Des accidents pulmonaires dans les brûlures.

Deux lapins furent plongés dans l'eau bouillante, l'un jusqu'à mi-corps, l'autre jusqu'aux jambes de devant inclusivement et y furent maintenus environ deux minutes. L'expérience a été faite en présence de MM. Denis et Billet, externes à l'hôpital civil.

Le second de ces lapins mourut une dizaine d'heures après l'opération. Nous constatons sur tout le corps des brûlures plus ou moins profondes : la peau est partout lésée, les poils tombent aussitôt qu'on les touche ; au ventre, le tissu cellulaire et les muscles sont atteints ; il en est de même à la partie interne des cuisses. Les muscles attaqués sont d'un rouge vif; ceux du dos et des parties externes ont conservé leur coloration normale ; ils paraissent intacts, mais la peau est entamée dans toute son épaisseur; elle est ramollie et se laisse arracher avec les doigts ou avec des pinces. Les vaisseaux veineux se présentent, au niveau et au voisinage des brûlures, comme des cordons pleins plus ou moins consistants, ne se vidant que difficilement par la pression du doigt.

L'examen microscopique des parties brûlées montre les lésions suivantes : dans les vaisseaux, des dépôts sanguins d'un rouge noir, composés de cellules sanguines ratatinées ressemblant à des globules de sang desséchés ; la fibrine est coagulée sous forme de plaques irrégulières plus ou moins granuleuses ; l'état fibrillaire habituel n'existe pas. Les fibres du tissu conjonctif n'ont pas subi de modifications ; les muscles ont perdu une partie de leurs stries transversales et longitudinales et sont devenus plus transparents.

L'autopsie complète du lapin faite aussitôt après sa mort, nous montre une énorme distension du ventre produite par les gaz renfermés dans le canal entérique ; nous en trouvons surtout

dans le gros intestin. Nous cherchons en vain des lésions dans le tube digestif ; c'est à peine si nous y trouvons quelques rougeurs et quelques arborisations vasculaires.

La rate, le foie et les reins présentent à leur surface quelques taches rouges superficielles.

L'ouverture du crâne ne nous apprend rien : les vaisseaux sont gorgés de sang ; pas d'exsudat dans les ventricules cérébraux.

Du côté du thorax, nous constatons que le cœur droit est rempli de sang et que les poumons sont tachetés de noir. Le fond de la couleur de cet organe est d'un rose tendre, les macules ressortent donc parfaitement. A l'incision de ces plaques purpurines, il s'écoule un peu de sang ; on voit à la surface de section une marque rouge plus profonde, ce qui nous apprend que ces ecchymoses ne sont pas seulement superficielles, mais qu'elles s'étendent en profondeur. L'examen histologique y montre des dépôts de substances analogues à celles qu'on trouve à la périphérie, au niveau des points brûlés : des corpuscules sanguins ratatinés, des amas de fibrine granuleuse, ressemblant à des poussières opaques. Le sang du cœur droit contient une grande quantité des mêmes éléments.

Le lapin échaudé jusqu'à mi-corps, vit deux jours ; il présente de vastes brûlures sur le ventre et à la partie interne des cuisses. La peau s'enlève par lambeaux, les muscles atteints sont d'un rouge vif, le tissu cellulaire paraît œdémateux et infiltré d'un liquide séro-sanguinolent. L'abdomen ouvert, on ne trouve d'apparent à l'œil nu qu'une forte congestion des organes ; des arborisations vasculaires sont très-visibles sur l'intestin grêle ; le duodénum ne présente pas d'ulcérations. La muqueuse entérique est très-rouge, ce qui explique la diarrhée que le lapin a eue le dernier jour de sa vie. L'autopsie de la poitrine fait voir les poumons couverts de petites taches rouges, ecchymotiques, sur un fond rose clair. Le cœur droit est gorgé de sang.

Du côté de la tête nous ne trouvons pas de lésions appréciables. Pas d'épanchement dans les ventricules ni dans les méninges.

L'examen histologique nous démontre que dans les points fortement endommagés la désorganisation est bien plus avancée que chez le premier lapin. Le tissu musculaire ne se reconnaît presque plus, les fibres sont réduites de moitié et fortement granuleuses, on n'y voit plus de stries transversales ni longitudinales ; la substance intrafibrillaire paraît coagulée. Les vaisseaux qu'on trouve au niveau de ces fortes brûlures sont remplis d'un liquide séro-sanguinolent, d'amas de fibrine granuleuse et de corpuscules hématiques ratatinés. A mesure qu'on s'éloigne des lésions, les vaisseaux reprennent l'aspect normal et charrient du sang de moins en moins altéré ; cependant on trouve des grumeaux jusque dans la veine cave, le cœur droit et l'organe respiratoire.

Ces recherches nous permettent d'attribuer les taches hémorrhagiques du poumon à l'arrêt de la circulation capillaire, très-probablement dû à des concrétions venues de la périphérie. Le viscère n'est pas altéré dans son parenchyme ; les bronches sont remplies de mucosités.

Les lésions suite de brûlures que je viens de décrire ont déjà été vues, si j'en juge par le travail du docteur Wilks, cité dans les *Archives de médecine* de 1861. Dans de nombreuses autopsies qu'il a faites d'enfants morts de ces accidents, M. Wilks n'a pas rencontré d'ulcérations dans le duodénum, mais il a vu souvent la mort être la conséquence de phénomènes pulmonaires. Lorsque les malades meurent très-peu de temps après l'accident, ils succombent au choc subi par le système nerveux ; et il en est encore de même, selon toute apparence, dans les cas où la fin est plus tardive et dans lesquels l'autopsie ne révèle pas de lésion viscérale. Le retentissement violent des brûlures sur les centres nerveux peut encore faire périr d'une autre manière en aboutissant au tétanos.

La mort par l'appareil respiratoire est en somme, la plus fréquente. On peut se demander si c'est là le résultat d'une sympathie directe entre la surface tégumentaire et les poumons, ou si l'affection pulmonaire est due à un empoisonnement du sang analogue à celui qui paraît exister dans la résorption purulente. M. Wilks démontre en effet qu'il y a dans les organes et dans les vaisseaux surtout, des dépôts plutôt fibrineux que purulents. Il signale aussi dans les organes la fréquence des taches purpurines.

Nos observations nous font penser que la mort arrive souvent par les poumons. Nous penchons vers l'explication que M. le professeur Michel a donnée pour les cas de congélation. Nos recherches nous autorisent à dire que le sang s'altère en effet dans les organes atteints par la brûlure, que les veines charrient alors vers le cœur des amas de fibrine et de globules décomposés, que c'est dans les poumons que ces détritus se déposent, qu'ils y arrêtent la circulation capillaire et qu'ils déterminent ainsi la mort par asphyxie. La lecture attentive des observations de Wilks nous enseigne encore que cet auteur a assisté à l'évolution des infarctus pulmonaires, puisqu'il a vu dans plusieurs cas des pneumonies lobulaires suppurées. La tache purpurine qu'il signale n'est pas autre chose que le premier effet de l'embolie capillaire, dont la suppuration est le dernier terme : je le démontrerai plus loin.

Je n'entends nullement dire que la mort arrive toujours et uniquement par embolies capillaires, ni contester d'une manière absolue les théories du choc ou des réflexes ; je veux seulement attirer l'attention sur ce fait important, à savoir que dans les brûlures graves il se produit des détritus que l'on retrouve dans le sang veineux et dans le poumon, et qu'il faudra, à l'avenir, tenir compte de ces lésions. Les faits de Wilks, l'observation de M. le professeur Michel et de plus mes expériences m'autorisent à affirmer que la plupart du temps les embolies capillaires jouent un grand rôle dans les différents processus morbides qu'on observe à la suite des brûlures et des congélations.

Depuis ces expériences il a paru en Allemagne un travail de Gustave Wertheim sur les brûlures, *Medizin. Jahresblatt der k. k. Gesellschaft der Ærzte in Wien*, 1868. Cet auteur décrit les altérations du sang et les lésions multiples qu'on observe en semblable occurence. Comme moi, il conclut à ce que les gelures et les brûlures déterminent dans les vaisseaux atteints des altérations manifestes des globules. Il parle même de formations de cristaux dans le sang. D'après ces observations, les lésions éloignées que l'on observe en cas de congélation ou de brûlure, telles que les ulcères duodénaux, les infarctus pulmonaires, hépatiques, rénaux et même les lésions cérébrales, reconnaissent pour cause des embolies parties des points primitivement lésés par le froid ou le feu.

Quant à la nature hémorrhagique des infarctus, Wertheim leur assigne la même cause que moi.

§ 6. — Des accidents pulmonaires dans les fractures compliquées.

OBSERVATION VIII. — Fracture comminutive du tibia. — Mort subite par embolies graisseuses. — *Observation recueillie par M. Cheviet, interne du service. — Clinique chirurgicale de Strasbourg.*

Le nommé B... X..., âgé de cinquante-six ans, entre à la clinique de M. le professeur Sédillot le 21 janvier 1869.

A onze heures du matin une poutre lui est tombée sur la jambe et a comprimé celle-ci contre un mur. Impossibilité du patient de se lever; perte considérable de sang. A midi et demi on amène le blessé à la salle 105. La perte de sang continue. On constate une fracture de la jambe gauche et une vaste plaie du mollet; cette blessure est longue d'environ 15 à 18 centimètres; elle est profonde, les muscles sont déchirés; il y a de plus un écoulement de sang veineux en nappe. La jambe et la cuisse sont couvertes d'ecchymoses; le malade paraît exsangue et accuse de vives douleurs. Après avoir vainement cherché à lier le tronc veineux source de l'hémorrhagie, on réunit par des sutures les bords de la plaie. On place le membre dans une boîte de Baudens;

après l'avoir entouré d'une bande compressive et l'avoir mis dans une position convenable. Le malade a le pouls petit. Température 35° 8.

Le lendemain température au matin 40°,2; pouls 140; respirations 36. Le malade est abattu, souffre beaucoup de sa jambe; son corps est le siége d'un tremblement général. La peau est brûlante. On renouvelle le pansement et on remarque que les ecchymoses ont augmenté. Sur la cuisse surtout se montrent des plaques énormes rouge noirâtre, qui font craindre la gangrène; la jambe aussi présente de ces plaques.

Le soir à quatre heures et demie température 39°,2; pouls 142; respirations 40; pendant la journée délire, qui persiste encore à quatre heures; pas de convulsion; le blessé répond difficilement aux questions. On ouvre l'appareil; les points de suture sont enlevés. La plaie saigne encore et contient du sang liquide en assez grande abondance. On panse avec de la charpie sèche.

Vers six heures du soir le malade tombe dans le coma, ne répond plus aux questions et ne reconnaît plus les personne que très-lentement. Il reste dans cet état toute la nuit. Le lendemain matin 23 janvier il succombe à six heures et demie.

Il est bon de remarquer que le malade n'a eu de frissons que le jour de son entrée vers six heures du soir. Ils ont duré deux heures environ. Le jour suivant, sauf le tremblement que nous signalons plus haut, le patient n'a eu qu'une chaleur de la peau très-élevée.

Autopsie vingt-quatre heures après la mort.

Elle est commencée par la dissection de la fracture et des veines qui partent de ce point. Épanchement de sang considérable sous les lambeaux de peau qui couvrent la lésion osseuse. Déchirure des muscles ainsi que de la veine saphène au niveau du genou. La fracture elle-même, disséquée avec soin, est comminutive. Elle porte sur l'extrémité supérieure du tibia et du péroné. L'articulation périnéo-tibiale supérieure est ouverte et

le fragment supérieur du péroné est brisé en trois morceaux. Le tibia a cinq fragments, dont deux en dents de loup; le bout inférieur du tibia présente deux fêlures; les veines des os fracturés, ainsi que celles des parties molles ambiantes, sont remplies de thrombus noirs. Examinés au microscope, ces caillots montrent une forte quantité de graisse libre dans le sang sous forme de gouttelettes et de détritus pigmentaires paraissant provenir d'une altération des globules rouges. On ne trouve rien qui puisse indiquer une intoxication septicémique. Le sang ne renferme ni bactéries ni bactéridies.

La dissection des veines jusqu'à la veine cave et de celle-ci jusqu'au cœur montre dans ces vaisseaux du sang liquide et quelques bulles d'air. Il est possible qu'il y ait eu introduction de ce fluide pendant la dissection. Le cœur droit est rempli d'un liquide noir, tenant en suspension une grande quantité de graisse en gouttelettes.

L'ouverture de l'artère pulmonaire dans toute son étendue et l'examen histologique des vaisseaux capillaires montrent partout une grande quantité de graisse libre. Sur différentes places du poumon, nous trouvons des points rouges, manifestement hémorrhagiques, dépendant de l'arrêt de circulation dans les capillaires et de rupture de ces derniers sous l'influence des embolies graisseuses.

Rien de particulier dans les autres organes, ni du côté du crâne, ni du côté de la cavité abdominale.

Nous pouvons rapprocher de cette observation celle que Busch, étudiant en médecine à Kœnigsberg, a publiée dans les *Archives* de Virchow, 1866, p. 321. L'autopsie faite par le professeur Recklingshausen présente tous les caractères de véracité. Il s'agit d'un homme qui, à la suite d'un coup de pied de cheval, eut une fracture du tibia au niveau de l'épiphyse inférieure et qui mourut subitement trente-six heures après l'acci-

dent avec des phénomènes asphyxiques que rien ne faisait prévoir avant leur apparition.

A l'examen histologique des pièces, Recklingshausen trouva dans les petites artères et les veinules de presque tout le corps et surtout des principaux parenchymes une grande quantité de gouttelettes graisseuses incolores, transparentes, tranchant souvent sur l'injection du vaisseau. Le poumon présentait le plus de graisse; presque tous les capillaires de l'organe en étaient pleins, de telle sorte que le passage du sang devait être à peu près impossible. Dans quelques glomérules du rein, les vaisseaux étaient si complétement remplis qu'on eût dit une injection des mieux réussies.

Les deux observations que nous venons de rapporter, rapprochées de celles que Wagner et Henri Müller ont fait connaître, nous ont amené à l'idée d'étudier expérimentalement le problème posé par la clinique; nous avons cherché à imiter la nature le mieux possible, notre but étant de résoudre, dans les limites du possible, l'importante question des embolies graisseuses laissée dans le vague jusque dans ces derniers temps.

Nous avons fait ce travail avec un de nos élèves M. le docteur Mulot, actuellement médecin stagiaire au Val-de-Grâce.

§ 7. — Quatrième série d'expériences : Introduction de graisse dans les veines par injection et par lésion grave des os.

PREMIÈRE EXPÉRIENCE.

Le 13 avril nous injectons suivant le mode habituel, 3 centimètres cubes d'une émulsion d'huile d'olives, coloriée à la fuchsine, dans la jugulaire gauche d'un lapin fort et vigoureux. L'injection n'était pas terminée, que le lapin donnait tous les signes de l'asphyxie : profondes inspirations, mouvements convulsifs agitant le tronc et les membres, battements du cœur précipités, relâchement des sphincters, selles et urines involontaires. L'animal meurt avant que la canule soit retirée.

La dissection de la veine jugulaire jusqu'au cœur nous démontre qu'il n'y a pas de déchirures. Le cœur est normal; les poumons sont fortement gorgés de sang; à la surface pleurale, on distingue même des taches d'un rouge foncé, résultant de petits épanchements sanguins disséminés sous la plèvre. Dans le sang du cœur droit il est facile de retrouver notre injection; il en est de même dans l'artère pulmonaire.

Au microscope on reconnaît facilement les globules graisseux dans les petits vaisseaux pulmonaires; le trajet des capillaires est nettement indiqué par la matière à injection; en différents points nous constatons des déchirures de capillaires, ce qui explique parfaitement les hémorrhagies (voy. pl. X, fig. 5).

Il nous a été impossible de trouver les globules graisseux dans les veines pulmonaires et le système aortique.

DEUXIÈME EXPÉRIENCE.

Nous répétons la même expérience le même jour et par le même procédé. Le lapin vécut deux minutes. Les résultats de l'autopsie sont à peu près les mêmes que ceux de la première. Les capillaires étaient complétement remplis de graisse, mais présentaient moins de déchirures (voy. pl. X, fig. 4).

Ces deux expériences démontrent jusqu'à l'évidence que la mort est possible, facile même par le transport d'une quantité suffisante de globules graisseux dans la circulation du poumon.

Les lésions pulmonaires ci-dessus signalées nous serviront de types dans les expériences ultérieures.

TROISIÈME EXPÉRIENCE.

Nous fixons le lapin sur la planche d'opération; nous incisons la peau au niveau de la partie moyenne du tibia dans l'étendue de 2 centimètres. Nous décollons ensuite avec soin le périoste et nous enlevons une portion d'os d'un centimètre environ à l'aide d'un ostéotome. L'usage de cet instrument fait éclater les deux fragments, d'où des fractures esquilleuses ou en dents de loup.

La portion d'os enlevée, nous versons dans le manchon périostique restant une petite quantité d'huile et nous broyons, en y enfonçant une sonde cannelée, la moelle dans les deux fragments osseux. Nous réunissons ensuite les deux bords du périoste au moyen de points de suture; nous opérons de même pour la peau.

Le lapin supporte parfaitement cette opération; c'est à peine s'il s'écoule quelques gouttes de sang; il meurt trente heures après l'opération.

Nous pratiquons immédiatement l'autopsie. Nous commençons par l'examen de la moelle de l'os. Le microscope nous montre une quantité considérable de granulations évidemment graisseuses, réfractant fortement la lumière et se disolvant dans l'éther; des globules de pus et des corpuscules sanguins déformés (voy. pl. X, fig. 3).

Dans le sang de la veine crurale, en communication avec la fracture, nous trouvons ces mêmes granulations graisseuses, disposées sous forme d'amas, de plaques séparées les unes des autres par des globules sanguins normaux. Quand on ajoute une goutte d'eau distillée au sang, les amas ne se désagrégent pas et flottent en masse dans le liquide de suspension comme les globules. Les plus grands de ces amas mesurent 3 ou 4 longueurs de globules et n'ont aucune forme déterminée (voy. pl. X, fig. 2).

Le poumon se présente avec de petites ecchymoses en assez grand nombre. Le pourtour des taches est teinté en rouge clair; en dehors de ce cercle existe l'aspect rose normal. L'ensemble de ces couleurs donne l'apparence d'une mosaïque. L'incision des macules montre sur les surfaces de section les mêmes couleurs que celles que nous venons de signaler.

Les plus grandes ecchymoses mesurent en étendue de 1/4 à 1/3 de centimètre, et en profondeur au maximum 1/4 de centimètre. Tout autour le tissu est normal.

D'après les caractères que nous venons de mentionner, nous

n'hésitons pas à conclure à des infarctus hémorrhagiques. Avec la pointe du scalpel et des pinces fines nous pouvons énucléer les caillots ; nous n'avons donc pas de doute sur l'existence de l'hémorrhagie.

En examinant au microscope le tissu pulmonaire voisin du foyer à un grossissement de 150 diamètres, nous distinguons certains capillaires gorgés de poussières qui à 300 prennent la forme de granulations, libres et en amas, semblables à celles décrites ci-dessus (voy. pl. X, fig. 1).

QUATRIÈME EXPÉRIENCE.

Le 3 mai nous opérons un lapin dans les mêmes conditions que le précédent. Il meurt le 7 mai. Nous constatons à l'autopsie de l'ostéomyélite dans les deux fragments du tibia ; une partie de l'os ayant fait saillie à travers la plaie présente déjà une décoloration manifeste.

Pas de sang entre les fragments.

Rien qui indique du côté du périoste un travail de reformation ; partout du pus, tant infiltré dans les tissus qu'à l'état libre. Les veines correspondantes aux os malades ne présentent pas de caillots, si ce n'est tout à fait au voisinage du tibia quelques grumeaux. Rien dans la veine crurale et dans la veine cave inférieure. Le sang examiné avec soin ne présente rien de particulier dans le cœur droit; cependant nous trouvons dans le poumon des lésions évidentes: des points apoplectiques nettement limités, sans traces d'inflammation dans le tissu voisin des épanchements.

Les lésions hémorrhagiques peuvent, à notre sens, être attribuées à des embolies ; mais nous ne pouvons pas affirmer cette genèse, parce qu'il nous a été impossible de voir les oblitérations capillaires.

CINQUIÈME EXPÉRIENCE.

Le 27 avril 1869 nous faisons une nouvelle expérience par un

procédé un peu différent. Nous ne faisons pas de fracture, nous détachons le périoste du tibia gauche d'un lapin, puis nous trépanons une portion d'os et formons ainsi un petit canal conduisant dans la cavité médullaire. Nous broyons la moelle et nous faisons au moyen d'une seringue une injection d'huile d'olives pure. Nous fermons l'ouverture osseuse avec un bouchon de cire et nous plaçons trois points de sutures. Il ne s'est pas écoulé de sang. Le lapin ne présente rien de particulier pendant les jours qui suivent l'opération. Il meurt une semaine après.

Autopsie. Nous constatons une ostéomyélite complète et une périostite phlegmoneuse. Rien dans les parties voisines. Le sang des veines crurale et cave ne présente pas de traces de graisse. Rien dans le cœur. Le poumon offre des infarctus nombreux. Cinq surtout sont très-visibles dans le lobe supérieur gauche et à la face postérieure de celui-ci. On en constate aussi trois ou quatre dans le lobe inférieur du même côté. Examinant au microscope à un grossissement de 150, nous voyons que les taches ci-dessus signalées dépendent d'hémorrhagies; les capillaires renferment des caillots à apparence fibrineuse; impossibilité de découvrir des éléments étrangers.

Quoique nous n'ayons pas trouvé de bouchons graisseux, nous considérons la mort comme résultant d'embolies à cause de la lésion particulière que nous venons de décrire.

Les expériences ci-dessus relatées sont les seules qui nous aient donné des résultats satisfaisants sur 14 qui ont été faites. Nous pouvons en conclure que la mort subite par embolies graisseuses n'est pas niable, que l'injection forcée de substances grasses dans le canal médullaire semble donner des résultats; mais ce procédé est en tous cas condamnable, parce qu'il s'éloigne trop de ceux de la nature. La dégénérescence stéatique de la moelle des os et du sang des veines osseuses dans les grands traumatismes est incontestable; la cinquième

expérience de la quatrième série le démontre. Cette même série montre aussi la possibilité de la migration des poussières organiques et de leur dépôt dans le circuit pulmonique ; elle établit, sinon la fréquence, du moins la possibilité des accidents pulmonaires asphyxiques mortels ou non immédiatement consécutifs aux fractures compliquées.

L'étude comparative des faits cliniques et des résultats expérimentaux nous semble converger vers le même but.

Tout aussi bien sous le rapport des lésions que sous celui des accidents survenus pendant la vie, il y a parfaite concordance dans les deux séries de cas.

La conclusion s'impose d'elle-même, à savoir que l'on peut expliquer un grand nombre d'accidents pulmonaires survenant à la suite de traumatismes des os en particulier et des traumatismes en général, par la migration d'éléments étrangers à travers le torrent circulatoire.

Les accidents asphyxiques surtout trouvent leur explication dans les embolies; pour ceux qui surviennent dans les autres organes, il est infiniment probable que la génèse est la même, toutes les fois que c'est à la poussière graisseuse que l'on a affaire. Nous le démontrerons plus loin.

L'étude des lésions locales nous permet aussi d'établir que dans les os fortement compromis la substance médullaire subit, tout aussi bien dans les gros que dans les petits canaux, une dégénérescence, moléculaire dans sa forme, graisseuse dans sa nature. Cette même métamorphose peut du reste envahir les caillots obturateurs des vaisseaux déchirés. La nature graisseuse de ces dégénérations se prouve par l'action de l'éther.

Les résultats de l'accumulation de ces poussières dans le poumon sont évidents : déchirure des capillaires par tension exagérée, production de petits foyers hémorrhagiques qui peuvent, si l'individu vit suffisamment longtemps, aboutir à la formation d'abcès ou de produits caséeux et au besoin même disparaître par résorption.

CHAPITRE II.

INFARCTUS PULMONAIRES.

§ 1. — Lésions anatomiques.

OBSERVATION IX. — Entérite. — Phlébite. — Infarctus pulmonaire. — *Observation recueillie par M. Mégrat, interne du service. — Clinique médicale de Strasbourg.*

Le nommé P... H..., né à Strasbourg, âgé de soixante ans, exerçant la profession de peintre, entre à l'hôpital le 2 octobre 1866. Il se dit malade depuis huit jours et se plaint de diarrhée, de vomissements, d'inappétence, de soif et de coliques.

État actuel. Homme d'un tempérament bilieux, d'une constitution assez bonne. Le pouls est à 100, la température à 39°,5. Gencives légèrement bleuâtres, langue bonne, nausées, pas de vomissements depuis deux jours, anorexie, soif, abdomen dur un peu ballonné, selles diarrhéiques brunes, crampes dans le ventre, difficultés dans l'émission des urines, cathétérisme douloureux. (Eau laxative de Vienne, bains.)

Cet état persiste avec des rémissions et des exacerbations jusqu'au 29 octobre, jour où le malade semble entrer franchement en convalescence. Dans l'après-midi du 3 novembre, il est subitement pris d'un violent frisson suivi de chaleur ; le pouls monte à 140, la température à 40° ; la peau est sèche ; du reste il ne se plaint ni de douleurs, ni de céphalalgie, ni de point de côté, ni de toux. Le ventre est souple, tout à fait indolore ; les jambes seules attirent l'attention : le malade y accuse un extrême sentiment de faiblesse. Les urines ne sont pas albumineuses.

Le 4 on constate une légère excoriation du pli scroto-fémoral gauche, un peu d'œdème de la jambe gauche, non douloureux à la pression, pas de cordon variqueux.

Le lendemain le gonflement de la jambe est encore plus apparent, il s'arrête un peu au-dessus du genou à la partie externe du membre, tandis qu'en dedans, le long de la saphène interne,

on trouve de l'empâtement. Quelques veinules bleuâtres apparaissent sous la peau ; la palpation, même légère, provoque le long de cette veine des douleurs très-vives, mais on ne trouve pas de cordon dur ; ce n'est qu'au niveau de l'embouchure de la saphène interne dans la veine crurale qu'on perçoit un petit noyau d'induration (phlébite). Le scrotum, quoique douloureux au toucher, n'est pas œdématié. Vers les sept heures du soir, nouveau petit frisson ; à part cela, la nuit est assez bonne (cautérisations ponctuées).

Le 9 au matin le malade se trouve assez bien. Pas de fièvre. Pas de douleurs spontanées dans la jambe gauche ; le gonflement est toujours aussi marqué. Endolorissement persistant le long du bord interne du genou et de la cuisse, mais pas de cordon dur.

Le 10 la douleur déterminée à la palpation a presque entièrement disparu, mais il reste toujours l'œdème du pied gauche et de la moitié inférieure de la jambe.

Le 12 cinq selles dans la nuit, mais pas de coliques ; soif vive, langue sèche, mais non chargée, pas de fièvre.

Du 12 au 17 le malade, tout en ne souffrant pas, s'affaiblit beaucoup ; le pouls est dépressible et fréquent.

Le 18 diminution de l'œdème de la jambe, plusieurs frissons dans la soirée, respiration anxieuse. Le malade se plaint d'étouffements. L'examen de la poitrine ne révèle rien, faiblesse extrême, mais pas de douleurs ; la diarrhée existe toujours.

Cet état dure jusqu'au 24 novembre. L'endolorissement disparaît à la partie inférieure et postérieure de la cuisse (cautérisations ponctuées, frictions avec huile camphrée et enveloppement). Pas de changement jusqu'au 27 novembre.

Le 27, nouveau frisson, douleurs vives dans les jambes, respiration haletante, anxieuse. Le gonflement, qui à la jambe droite s'était jusqu'alors borné au pied et au tiers inférieur du membre, gagne toute la partie postérieure du mollet jusqu'au genou.

Le 4 décembre le malade dit bien aller, mais il est très-affai-

bli et ne prend presque pas de nourriture. L'état local est toujours le même ; le malade refuse formellement la cautérisation ponctuée. Les selles sont toujours liquides. Délire la nuit.

Cet état continue jusqu'au 12 décembre au matin. De nouveaux frissons surviennent alors ; ils sont suivis d'une gêne considérable de la respiration, puis de quelques mouvements convulsifs et enfin de la mort à onze heures du soir.

Autopsie faite trente-deux heures après la mort.

Œdème de l'extrémité inférieure droite, limité au pied et à la partie postérieure de la jambe jusqu'au creux poplité. Les grosses veines et notamment les crurales superficielles et profondes des deux côtés, la saphène externe du côté droit sont très-volumineuses et distendues. La saphène a acquis, au tiers supérieur de la jambe, le volume d'une carotide primitive. Tous ces vaisseaux ont des parois très-épaisses, d'un rouge violacé et adhèrent intimement aux tissus voisins qui sont le siége d'une infiltration sanguine très-marquée. Les autres veines profondes et superficielles sont aussi fortement distendues, mais fluctuantes ; leurs parois sont moins altérées que celles des veines crurale et saphène.

Une incision longitudinale fait trouver de chaque côté un caillot volumineux remplissant tout le calibre de la veine, mais non adhérent aux parois. Celui de gauche commence dans la veine iliaque externe au niveau de l'origine de la veine hypogastrique. Cette extrémité est allongée, noirâtre et ne remplit pas tout le calibre du vaisseau, dont les parois à ce niveau sont encore saines. La veine hypogastrique est gorgée de sang noir, liquide ; mais elle n'est pas malade. Le caillot s'étend dans les veines crurales superficielles et profonde, dans la veine poplitée et la partie supérieure de la veine saphène externe et de la saphène interne.

Le coagulum de droite commence à peu près au même niveau que le précédent ; la veine hypogastrique droite n'est pas malade. Comme à gauche, toutes les grosses veines sont remplies par le caillot, mais celui-ci s'étend beaucoup plus loin dans la saphène

externe, il va jusqu'au milieu de la partie postérieure de la jambe ; le reste de la veine présente une distension et un épaississement considérables jusqu'à son arcade sur le dos du pied.

Les caillots, qui sont noirâtres à leur partie supérieure formée simplement par du sang coagulé, présentent, dans le reste de leur étendue, une teinte rougeâtre. Leur consistance n'est pas partout la même, ils sont en certains points très-notablement ramollis. M. Morel trouve au microscope, dans la partie ramollie (prise au niveau de l'émergence de la crurale gauche), de la graisse libre, des grains de fibrine et des globules blancs en grande abondance. Dans une partie prise au-dessous, il distingue de la fibrine moins dégénérée, moins de graisse, quelques cristaux d'hématocristalline, sous forme d'aiguilles très-fines et de rhomboïdes et très-peu de globules blancs.

La veine iliaque à sa bifurcation, ainsi que la veine cave inférieure, est saine et ne contient pas de traces de caillot. La tunique interne des veines malades ne présente aucun signe d'inflammation ; la tunique externe seule est enflammée.

Le foie a son volume normal ; à la coupe il s'en écoule beaucoup de sang, dû à une forte réplétion du système veineux sus-hépatique, tandis que celui de la veine porte est exsangue. L'examen microscopique fait constater une dégénérescence graisseuse portant surtout sur la périphérie des lobules, altération déjà appréciable à l'œil nu.

La rate de dimension ordinaire présente à son extrémité supérieure une masse ramollie, tranchant par sa couleur grisâtre et sa consistance sur le tissu normal voisin, dans lequel elle est comme enchâssée. A première vue, cette masse ressemble assez bien à un abcès ; toutefois le microscope n'y fait pas découvrir de globules de pus ; les éléments constitutifs de l'organe y sont conservés, mais ils sont infiltrés d'une grande quantité de molécules de graisse. Suivant M. Morel, ces prétendus abcès ne seraient qu'une mortification partielle de la rate, comme cela s'observe à la suite d'embolie splénique.

Les reins un peu augmentés de volume, présentent à leur surface plusieurs kystes séreux développés aux dépens des canalicules rénaux ; l'un, entre autres, situé à la partie inférieure du rein droit a le volume d'une petite noix.

Au microscope on reconnaît que ces organes sont beaucoup moins altérés que l'examen extérieur pourrait le faire supposer; le tissu conjonctif y est peut-être un peu hypertrophié, mais l'épithélium est sain et les glomérules de Malpighi ne sont pas modifiés.

Sur différents points du péritoine et notamment sur le feuillet qui tapisse la paroi abdominale, on touve de petites taches noirâtres, les unes disséminées, les autres formant des marbrures. Elles sont dues à de la matière pigmentaire de date ancienne ; on en voit encore quelques-unes, mais plus larges, sur le péritoine intestinal. Il est infiniment probable que ces taches sont la suite ou le reliquat de fortes hyperhémies. Nulle part de traces de fausses membranes péritonéales.

Le gros intestin, incisé longitudinalement, présente de distance en distance des plaques ulcérées en voie de cicatrisation. Les parties voisines restées saines sont le siége d'une infiltration ardoisée, tenant à d'anciennes hémorrhagies interstitielles. Dans le colon descendant se trouvent accumulées des matières fécales ayant la coloration et la consistance normales.

La veine cave inférieure, depuis sa sortie du foie jusqu'au cœur droit, est tout à fait intacte et ne renferme pas de coagulum.

Le ventricule droit contient une masse d'un gris rougeâtre remplissant presque toute cette cavité et ayant le même aspect que la substance formant le caillot des veines inférieures; elle est constituée par une espèce de bouillie, qui, à première vue, pourrait faire croire à un abcès ouvert dans cette cavité. Les parois du cœur droit ne présentent cependant aucune altération. Le microscope montre dans cette bouillie sanieuse des débris de fibrine, des granulations graisseuses en très-grande abondance et des leucocythes.

L'ouverture de l'artère pulmonaire fait voir un caillot volumineux s'étendant à la fois dans les deux branches principales ; ce thrombus a des radicules très-fines, dont quelques-unes sont de composition analogue à celles du coagulum trouvé dans le ventricule droit et les veines crurales. Le caillot principal est de date récente, essentiellement fibrineux; en cherchant avec soin, on y découvre aussi des éléments semblables à ceux du cœur droit.

Le cœur gauche ne présente pas d'altération ; l'aorte est athéromateuse.

Pas de foyers purulents dans les poumons, mais on trouve dans l'épaisseur du parenchyme des indurations très-circonscrites, de couleur variant entre le rouge et le jaune rougeâtre clair ou foncé, à surface de section sèche, depuis le volume d'un pois jusqu'à celui d'une noisette. Pour les indurations de couleur jaune clair, il est à remarquer qu'on aurait pu les confondre avec des tubercules jaunes.

A l'examen microscopique on découvre, au niveau des taches rouges, des lobules pulmonaires à épithélium graisseux (voy. pl. I, fig. 6) et de l'infiltration sanguine ; au niveau des taches plus claires, des épithéliums très-gras, des débris de globules rouges, de la graisse libre et granuleuse en très-grande abondance et quelques cristaux d'hématocristalline. Pour l'un de ces infarctus, M. Morel a pu suivre quelques petits rameaux artériels qui y aboutissaient et qui se trouvaient remplis de détritus (globules blancs, globules rouges ratatinés, fibrine granuleuse et graisse libre).

OBSERVATION X. — Endocardite ulcéreuse de la valvule tricuspide. Nombreux foyers sanguins et puriformes dans les poumons (infarctus). — *Thèse de M. Lefeuvre, 1867.*

Sartirie (Gustave), âgé de trente-trois ans, cordonnier, entre à l'hôpital Cochin, le 7 avril 1866.

Cet homme, robuste autrefois, paraît profondément débilité; il est venu à pied à la consultation de l'hôpital, mais il se soutient à peine ; ses jambes tremblent, sa face est jaunâtre, ter-

reuse, ses yeux encavés et ternes ; comme il n'a pas l'hébétude de la fièvre typhoïde, ce malade nous paraît au premier abord atteint d'une maladie grave adynamique. Il nous raconte qu'à la suite de violents chagrins il a contracté des habitudes d'ivrognerie et que depuis un an il a perdu l'appétit et a été souvent tourmenté par des idées de suicide. Il est gravement malade depuis huit jours et est resté sans aucun soin dans sa maison.

Le soir même du jour de son entrée, ce malade est pris d'un délire gai qui a duré jusqu'à sa mort ; il dit qu'il est guéri, qu'il ne souffre plus et il chante.

Voici le résultat de l'examen des signes physiques :

Sonorité de la poitrine un peu diminuée à droite et en avant et à gauche en arrière. Murmure respiratoire embarrassé, mêlé de quelques râles vibrants et sous-crépitants.

Retentissement normal du bruit vocal.

Crachats visqueux brun rougeâtre, mêlés de stries de sang pur.

Paralysie de la vessie.

Pouls battant 130 pulsations à la minute. Même état le lendemain. Pouls à 150.

Mort le 9 avril au soir.

Autopsie le 11. Adhérences fibrineuses des deux poumons à la plèvre, plus nombreuses dans la plèvre gauche, où existe un épanchement pleurétique peu considérable (un verre de sérosité).

La trachée et les bronches présentent une inflammation assez intense et sont remplies d'un mucus épais, abondant, jaunâtre, teinté de sang.

Les poumons sont volumineux et s'affaissent à peine ; leur surface est marbrée de plaques brunes, lie de vin, recouvertes de pseudo-membranes flottantes. Ces plaques font saillie au-dessus de la surface pulmonaire et correspondent à des noyaux indurés du parenchyme du poumon ; quelques-unes sont grisâtres, dures, avec une vive injection des vaisseaux périphériques ; d'autres en-

fin correspondent à des foyers fluctuants. La coupe du poumon fait apercevoir, au milieu d'un tissu généralement congestionné, de nombreuses masses variant, pour la grosseur, du volume d'une noisette à celui d'une noix, et pour la consistance, du sang concret à la fluidité purulente.

Le poumon gauche contient une dizaine de ces masses morbides; le poumon droit en présente un peu plus. Presque toutes font saillie à la surface de la plèvre; cependant il en existe qui se sont développées à la profondeur de l'organe; elles sont plus nombreuses vers le sommet du poumon.

Ces ulcérations, très-diverses par leur volume, leur consistance et leur couleur, sont évidemment de même nature, mais d'âge différent; on peut les ranger sous les quatre types suivants:

1° Gros noyaux durs, bruns, tout à fait semblables à des noyaux d'apoplexie capillaire (infarctus sanguins).

2° Foyers ramollis contenant une bouillie couleur chocolat, entourés d'une espèce de fausse membrane.

3° Même altération présentant un noyau grisâtre presque purulent au centre.

4° Collection ramollie ressemblant tout à fait à du véritable pus contenu dans un foyer tapissé aussi d'une fausse membrane.

Ce dernier type était le plus ordinaire; malheureusement on n'a pas examiné au microscope cette matière puriforme.

Il n'existe pas de trace de granulations tuberculeuses dans le poumon et dans les autres organes.

Le cœur est assez volumineux et le péricarde n'est pas malade. On ne trouve rien de remarquable dans le cœur gauche ni dans l'aorte. Le ventricule droit contient un caillot jaune, semi-transparent, se prolongeant un peu dans l'artère pulmonaire et dans l'oreillette droite. Les valvules semi-lunaires de l'artère pulmonaire sont saines; il n'en est pas ainsi de la valvule tricuspide; une des valves de celle-ci paraît avoir été détruite, rongée en partie par une ulcération granuleuse qui occupe son bord libre et l'a découpée en croissant à concavité inférieure. L'ulcère est

recouvert de nombreuses granulations extrêmement fines, et quelques-uns des tendons de la valvule sont eux-mêmes recouverts de ces granulations jaunes ; enfin on observe sur la valvule quelques plaques jaunes, surtout dans le voisinage de l'ulcère ; l'une d'elles est plus volumineuse et entourée d'une fine injection vasculaire, très-nettement dessinée.

Le foie, la rate et le rein ne présentent aucune altération.

On ne trouvera guère de fait plus concluant, touchant la nature des infartus pulmonaires.

Ces deux observations méritent notre attention à tous égards ; nous y trouvons bien des enseignements. En premier lieu, nous voyons jusqu'à l'évidence la cause des infarctus trouvés dans les poumons ; de plus, nous y apercevons certaines transformations des indurations primitivement rouges, offrant le plus grand intérêt, d'autant plus que par les expériences que je vais citer nous éclaircirons encore le processus pathologique que nous avons sous les yeux. J'ai placé à dessein ces observations en tête de ce chapitre, car elles ont été pour moi le point de départ de l'étude des infarctus pulmonaires.

Je ne définirai pas ce mot qui est aujourd'hui universellement employé. Tout le monde sait qu'il désigne la lésion parenchymateuse consécutive aux embolies capillaires. Il n'y a de variantes que pour le *modus faciendi*. Je dirai un peu plus loin ma manière de voir à ce sujet.

§ 2. — Cinquième série d'expériences : Infarctus pulmonaires à différents degrés d'évolution.

Cette série d'expérimentations porte sur les animaux qui n'ont pas succombé immédiatement après les opérations auxquelles ils avaient été soumis dans les deux premières séries d'expériences : 1° les animaux, lapins et cochons d'Inde, qui, ayant subi des injections par la jugulaire, ne périrent pas ou ne furent

pas sacrifiés volontairement immédiatement après l'opération; 2° ceux qui reçurent des poussières ou des liquides organiques dans les veines périphériques, sans succomber dans les trois premiers jours; 3° enfin ceux auxquels on fit des injections dans la jugulaire, de très-petites quantités de produits étrangers et qui vécurent un temps plus ou moins long.

PREMIÈRE EXPÉRIENCE.

Un lapin auquel j'avais injecté dans la jugulaire 3 centimètres cubes de pus, vécut huit jours.

A l'autopsie, je trouvai des lésions de divers ordres que je vais rapporter aussi succinctement que possible. Les poumons étaient farcis d'indurations variant en couleur, en grosseur et en consistance. Quant à la couleur, il y en avait depuis le rouge foncé jusqu'au jaune presque blanc; pour la grosseur, j'en trouvai depuis le volume d'une tête d'épingle jusqu'à celui d'une lentille ou d'un grain d'orge; la consistance variait entre la dureté du fromage de Brie et la mollesse de l'abcès. Pour tout ce qui concerne couleur, grosseur et consistance, je puis affirmer que j'ai trouvé tous les intermédiaires entre les limites indiquées. MM. les professeurs Michel et Schützenberger, auxquels j'ai soumis ces poumons, peuvent attester l'exactitude de cette assertion.

L'examen microscopique a présenté de bien grandes difficultés. Je ne les aurais probablement pas surmontées si je n'avais trouvé un moyen de produire des infarctus dans des tissus plus simples que le poumon; mais, comme je le dirai plus tard, j'avais obtenu des infarctus dans les enveloppes de la moelle chez un chien, et je pus y voir la manière dont s'effectuait ce processus pathologique (voy. pl. III, fig. 1). Dans ces infarctus je vis à l'œil nu ce qui suit: une tache rouge hémorrhagique entourée d'un cercle un peu plus clair. Au microscope je trouvai certains capillaires engorgés de globules purulents; d'autres étaient brisés, puis venaient des corpuscules sanguins blancs et rouges, bien conformés et enfin de la fibrine telle qu'on la ren-

contre dans les caillots frais. Dans mon esprit, je pus facilement coordonner ces résultats : en effet, sous l'influence de mes injections de pus (car il s'agissait d'une injection de cette nature dans la carotide), les globules purulents s'étaient amassés dans certains capillaires de la pie-mère spinale (voy. pl. IV, fig. 10); quelques-uns de ces vaisseaux avaient résisté, d'autres s'étaient déchirés, d'où des épanchements de sang et de pus et une tache composée à la fois de matière purulente et de sang plus ou moins pur.

En rapprochant ces connaissances, que je pourrais presque appeler préliminaires, de ce que j'observais dans le poumon de mon lapin, je pus me rendre compte de la manière dont s'étaient formées les taches rouge foncé ou infarctus au premier degré. Il y avait eu là engorgement de certains capillaires par du pus, puis rupture de certains vaisseaux, d'où hémorrhagies et distension de quelques vésicules pulmonaires; en effet, l'examen microscopique de ces taches rouges m'apprit qu'il y avait des globules de sang, les uns n'ayant subi aucune modification, les autres plus ou moins ratatinés, des globules de pus ou des leucocythes, de la fibrine à l'état plus ou moins fibrillaire et enfin des éléments appartenant manifestement au tissu pulmonaire. Partant de cette donnée que l'infarctus est primitivement un foyer complexe, je pus étudier dans les taches ou indurations successivement plus avancées, l'évolution pathologique propre à ces foyers.

La première métamorphose à signaler est la transformation graisseuse de l'épithélium pulmonaire des vésicules englobées dans la masse (voy. pl. I, fig. 6), le passage de la fibrine à l'état granuleux et le ratatinement des éléments rouges du sang. Vient ensuite la transformation graisseuse de tous ces éléments (voy. pl. VIII, fig. 2); d'où un liquide ressemblant plus ou moins à du lait à l'examen microscopique, ou simplement à du pus, si l'on se contente d'un examen à l'œil nu (voy. pl. VIII, fig. 6). On trouve toujours un certain nombre de leucocythes; je ne

sais s'ils proviennent d'une formation de pus par inflammation des parties voisines, ou si ce sont les éléments blancs du sang ayant persisté, ou bien encore le pus injecté dans la veine.

DEUXIÈME EXPÉRIENCE.

Chez un lapin auquel j'avais fait successivement trois injections de poussière de fibrine dans les veines périphériques, je trouvai les poumons farcis de noyaux de différentes couleurs (voy. pl. II, fig. 5). Les plus clairs paraissaient être des foyers purulents; les plus foncés des indurations hémorrhagiques. Comme le lapin ne succomba que trois jours après la dernière injection, huit jours après la seconde et quinze jours après la première, je me crus en droit de supposer que les noyaux les plus mous appartenaient à la première opération; les plus rouges à la dernière. L'examen microscopique me confirma dans cette hypothèse; car, dans les foyers rouges je découvris encore ma poussière de fibrine. Dans les différents noyaux étudiés au microscope j'ai pu m'assurer de nouveau qu'au début de tout infarctus il y a rupture de vaisseaux et hémorrhagie, qu'il se passe ensuite un travail analogue à celui qu'on observe dans les foyers hémorrhagiques du cerveau. Les globules rouges se ratatinent, se réduisent peu à peu à une vraie poussière; la fibrine subit des modifications analogues, ainsi que les éléments pulmonaires englobés dans le noyau primitif; il en résulte un liquide à aspect purulent, mais composé uniquement d'un sérum plus ou moins fluide tenant en suspension des détritus, des éléments graisseux et surtout de la graisse libre et des granulations albumino-graisseuses. L'éther dissout en grande partie la graisse et ne laisse persister sous le microscope que quelques éléments pigmentaires, informes, irréguliers, paraissant être les restes des globules sanguins; parfois on trouve même des cristaux d'hématocristalline.

TROISIÈME EXPÉRIENCE.

Sur un cochon d'Inde qui résista pendant dix jours à l'in-

jection de produits cancéreux, je trouvai dans le poumon trois petits foyers mous, jaunâtres ; l'un d'eux était adhérent à la plèvre qui s'était enflammée. Ils paraissaient tous franchement purulents ; l'examen microscopique montra de nouveau un liquide composé de molécules graisseuses de volume variable comme il s'en trouve dans le lait ; les alentours du kyste étaient cependant enflammés et montraient des traces évidentes de pneumonie. Il me fut de toute impossibilité de retrouver les éléments cancéreux injectés.

QUATRIÈME EXPÉRIENCE.

Un lapin ayant subi une injection de pus dans la jugulaire, vécut trois semaines ; il succomba accidentellement, écrasé par une planche ; l'autopsie me montra dans les poumons six indurations très-dures, d'un jaune clair, ressemblant à de la substance caséeuse enkystée. A l'examen microscopique je trouvai cette matière composée presque uniquement de globules déformés analogues à ceux qu'on rencontre dans les abcès en train de se résorber. Je suis convaincu que cet animal aurait survécu sans l'accident dont il fut victime et que les kystes se seraient finalement réduits à un tissu de cicatrice dur et solide, comme cela arrive quelquefois pour les petits foyers hémorrhagiques cérébraux.

§ 3. — Considérations pathogéniques.

Les observations placées en tête de ce chapitre et les expériences qui les suivent, nous font admettre que l'infarctus pulmonaire est un foyer parenchymateux quasi-hémorrhagique, se produisant d'une part, par stases circonscrites sous l'influence de petits bouchons, dits *embolies capillaires ;* d'autre part, par la rupture d'artérioles ou de capillaires distendus à l'extrême par le sang arrêté en amont des corps étrangers introduits dans la circulation. Autrement dit, nous pensons que l'arrêt du fluide hématique dans certains territoires capillaires ne constitue jamais

à lui seul l'infarctus, qu'il y a toujours en même temps déchirure de vaisseaux et infiltration de sang.

Les ruptures vasculaires par excès de tension du sang ne peuvent plus être contestées ; M. Ch. Bouchard, dans sa remarquable thèse d'agrégation *Sur la pathogénie des hémorrhagies*, n'a-t-il, en effet, pas démontré expérimentalement l'influence considérable des excès de pression intra-vasculaire sur les hémorrhagies (voy. p. 53 et suiv.)?

La raison principale que nous donnons pour appuyer notre manière de voir est la présence constante, dans les infarctus de date récente, de globules sanguins frais et des poussières jetées dans la circulation : une rupture de vaisseaux a donc été nécessaire.

Les auteurs n'admettent pas d'ordinaire ce *modus faciendi*. Ils ont une manière théorique de se rendre compte des choses ; la plupart admettent que le premier effet de l'obstruction par embolie est l'anémie du parenchyme, même au delà de l'oblitération ; s'il n'y a eu qu'un seul vaisseau capillaire oblitéré, la conséquence sera nulle ou du moins imperceptible ; si plusieurs vaisseaux capillaires ou si l'artériole nourricière d'un réseau sont obturés, le sang au delà du point fermé éprouvera une stase plus ou moins complète et le vaisseau s'affaissera. Cet état, disent-ils, ne sera pas de longue durée, en raison même de la fluxion collatérale, qui tendra à suppléer le courant enrayé. L'anémie, du reste, ne sera pas complète ; il restera en effet toujours plus ou moins de sang dans les parties vasculaires privées de l'impulsion du courant sanguin et de petits courants partiels entretiendront un moment la circulation, quoique moins activement. La fibrine se déposera peu à peu dans les vaisseaux ainsi obturés, et, en fin de compte, un thrombus secondaire remplira en tout ou en partie les vaisseaux affectés. Un second phénomène vient bientôt s'ajouter au premier effet de l'arrêt de la circulation, c'est l'hyperhémie des parties environnantes.

D'où vient cette hyperhémie? Rokitansky n'y voit que la suite nécessaire de la fluxion collatérale. Virchow l'explique par la

circulation veineuse : la colonne sanguine veineuse correspondant aux vaisseaux capillaires oblitérés éprouve naturellement un arrêt ; les courants collatéraux de retour, sous l'influence d'une pression normale devenue plus forte, produisent alors dans la partie exsangue un mouvement rétrograde, d'où congestion de cette partie. Cependant les flux supplémentaires peuvent-ils produire une congestion dépassant l'état normal? D'après Cohn, il faut admettre ici un autre élément, c'est le défaut d'alimentation du parenchyme. Les capillaires non-seulement se dilateront, mais, privés de leur appui, le tissu de l'organe, ils se rompront. Cette hyperhémie est donc le résultat d'un commencement d'altération de texture par manque de nutrition (voy. la thèse de M. Herrmann).

D'après les idées que je viens de citer nous aurions donc, comme premier phénomène, l'anémie de la partie qui sera bientôt suivie de l'hyperhémie, de l'hémorrhagie même et c'est celle-ci qui explique pourquoi l'infarctus commence par une augmentation de volume. Je ne conteste pas l'anémie dans les cas d'oblitération des capillaires, bien au contraire, mes deux premières séries d'expériences en font foi, mais je ne puis me résoudre à croire qu'il puisse y avoir engorgement, induration rouge, autrement dit infarctus, par seule hyperhémie collatérale ou paralysie des vaisseaux. C'est tout au plus si de la sorte les parties privées de sang pourraient reprendre leur teinte ordinaire. D'un autre côté, pour qu'il y ait ramollissement des tissus, il faut un certain temps ; or l'infarctus est rouge dès le principe ; le rouge foncé est même la première couleur par laquelle il passe. Je suis convaincu que dans tout infarctus il y a hémorrhagie ; s'il est difficile de le démontrer dans certains tissus, c'est parce qu'ils sont complexes dans leur structure. Dans les séreuses, les muqueuses et même la substance cérébrale, il sera toujours facile de s'assurer que toutes les fois qu'il y a infarctus il y a épanchement de sang par suite de rupture de vaisseaux. Dans le corps strié d'un chien tué par injection de pus dans la carotide,

j'ai pu étudier le processus (voy. pl. III, fig. 3) : j'y ai trouvé, en effet, de nombreux foyers à peine gros comme le chas d'une aiguille ; dans chacun d'eux se trouvaient des corpuscules sanguins, des globules de pus et des capillaires remplis par les éléments purulents injectés (voy. pl IV, fig. 2). Si l'hémorrhagie manque, il n'y a pas infarctus et les phénomènes d'anémie sont passagers, à moins qu'il n'y ait anémie générale, par conséquent suppression totale de la fonction de l'organe ; en ce cas, il y a mort immédiate, comme je l'ai démontré pour le poumon et comme j'essaierai de le faire voir en traitant l'anémie cérébrale par embolie.

Malgré les difficultés que présentent les opérations ayant pour but de voir dans les parenchymes les périodes initiales des infarctus, elles ont été surmontées par quelques expérimentateurs, notamment par MM. Prévost, Cotard, Vulpian et Lefeuvre. Leur manière de procéder est la suivante : injecter dans le cœur gauche par la voie de la carotide des semences de tabac et ouvrir immédiatement le ventre de l'animal en expérience. De la sorte on peut observer les organes contenus dans l'abdomen et les modifications qu'y amènent les arrêts circulatoires déterminés par les corps étrangers.

M. Lefeuvre conclut de ses recherches que l'oblitération d'une ou de plusieurs artérioles de la rate est presque immédiatement suivie chez le chien d'une tuméfaction violacée de tout le parenchyme correspondant, sans hyperhémie collatérale, sans anémie centrale ; phénomène qu'il explique par la paralysie des vaisseaux et des fibres musculaires de l'organe sous l'influence de l'arrêt veineux et par le reflux du sang de la veine splénique dans les vaisseaux paralysés. L'infarctus du rein chez le chien est rouge également à son début et pour la même cause, c'est-à-dire la stase veineuse et la paralysie vasculaire, mais il ne présente pas de tuméfaction notable, parce que le rein n'est pas un organe contractile comme la rate ; il y a donc à peine reflux du sang veineux.

Pour MM. Prévost et Cotard, l'infarctus rénal commencerait au contraire, par une tache blanche, anémique par conséquent.

Les observateurs que nous venons de citer admettent bien que des hémorrhagies peuvent se produire dans les infarctus, mais ils les considèrent comme purement accidentelles.

Nous avons répété les expériences ci-dessus indiquées; nous les rapporterons avec détail parce que nous les considérons comme fondamentales touchant la pathogénie des infarctus parenchymateux pulmonaires et autres.

§ 4. — Sixième série d'expériences : Étude de la pathogénie des infarctus viscéraux dans les organes abdominaux.

PREMIÈRE EXPÉRIENCE.

Chez un chien de taille moyenne et très-vigoureux que nous fixons sur la table d'opération, nous injectons, en présence de MM. Tixier et Boucher internes des hôpitaux civils, par la carotide gauche quelques grammes d'eau distillée tenant en suspension des semences de tabac. Pour éviter autant que possible le passage trop prompt, trop direct des poussières dans l'encéphale et la mort par anémie du cerveau, nous faisons comprimer pendant l'injection la carotide du côté opposé.

L'opération faite, nous ouvrons largement le ventre, pour observer la circulation de la rate, du foie et des reins. Pour bien voir ce qui se passe dans ces derniers, nous les décortiquons.

Au bout de trois minutes déjà et quand la rate est revenue, sous l'influence du contact de l'air, sur elle-même, nous voyons se produire à sa surface des taches rouge foncé, turgescentes, semblables à celles que décrit M. Lefeuvre. Dix minutes après le commencement de l'opération, nous comptons six macules pareilles sur toute l'étendue de la rate : la plus grande est comme un petit pois, la plus petite égale à peine la grosseur d'une tête d'épingle. Malgré l'observation la plus minutieuse, il nous a été impossible de distinguer une décoloration quelconque avant l'apparition des taches turgescentes.

Sur le rein, il nous a été donné d'observer la formation d'un infarctus du volume d'une grosse tête d'épingle. Comme pour la rate, la première phase de la lésion a évidemment été une coloration plus foncée du parenchyme au niveau de la lésion.

Rien de particulier ne s'est produit sur le foie.

Au bout d'une demi-heure, le chien mourut, sans que les taches sus-mentionnées eussent subi la moindre modification.

La dissection des vaisseaux de la rate et de ceux du rein gauche nous a fait découvrir les grains de tabac formant bouchon. L'incision des taches nous a donné des surfaces de section évidemment hémorrhagiques et l'examen attentif de ces mêmes surfaces ne nous laisse pas le moindre doute sur l'existence de ruptures vasculaires et sur l'infiltration sanguine dans les territoires lésés. Dans aucun de ces foyers nous n'avons retrouvé de grains de tabac; ceux-ci n'avaient atteint que les artérioles et non les capillaires.

On peut nous faire l'objection suivante : le sang trouvé dans les petits foyers vient de la section effectuée avant la coagulation du sang, d'autant plus que les vaisseaux veineux et capillaires répondant à l'artériole oblitérée devaient se trouver, d'après les théories admises, en état de congestion. Pour réfuter cette objection, nous avons entrepris les deux expériences suivantes :

DEUXIÈME EXPÉRIENCE.

Nous répétons l'expérience ci-dessus ; seulement, au lieu d'inciser les infarctus produits sur la rate et de disséquer les vaisseaux, nous congelons, après ligature préalable, l'organe splénique qui portait trois infarctus très-turgescents mesurant en diamètre de 1/2 à 1 centimètre.

La congélation n'amène pas de changement de forme ni dans l'organe en général ni dans les infarctus. L'incision des taches montre des surfaces de section qui tranchent par leur couleur foncée sur le tissu ambiant. La profondeur des infarctus est de près de 1 centimètre et la forme générale est celle plutôt d'une

sphère que d'un cône. Par suite de la congélation, on ne peut pas admettre la possibilité d'une transsudation quelconque; d'un autre côté, la comparaison des surfaces de section dans les parties malades et dans les parties saines montre manifestement que dans les infarctus il y a eu des déchirures et des modifications de texture et pas seulement congestion active ou passive.

TROISIÈME EXPÉRIENCE.

Au lieu d'injecter, comme aux chiens précédents, des semences de tabac, nous employons une poussière de charbon très-fine, impalpable. L'opération faite, nous ouvrons comme toujours la cavité abdominale. Nous constatons sur le rein droit et sur la rate la formation d'infarctus au nombre de deux pour la rate, de trois pour le rein.

Le chien mort, nous lions les vaisseaux veineux et artériels des deux organes et nous les faisons congeler. Sur la surface de section des infarctus, qui avaient du reste la configuration et le volume de ceux décrits plus haut, nous constatons de véritables dépôts de poussière charbonneuse qui se laissent râcler avec le scalpel et qui de toute évidence n'étaient plus renfermés dans les vaisseaux.

En présence de ces faits, il nous semble impossible de ne pas admettre que dans les infarctus l'hémorrhagie ne joue un grand rôle; nous sommes du reste très-disposé à croire que la turgescence invoquée par M. Lefeuvre est en parfaite corrélation avec la structure de la rate, parce que, comme à lui, il ne nous a pas été donné d'observer la turgescence dans les infarctus rénaux.

Après plusieurs tentatives infructueuses pour produire sous nos yeux des infarctus pulmonaires, nous sommes arrivé à notre but de la façon suivante.

§ 5. — Septième série d'expériences : Étude de la pathogénie des infarctus pulmonaires.

PREMIÈRE EXPÉRIENCE.

En présense de MM. Blaser, aide d'anatomie de la Faculté; Boucher, interne à l'hôpital civil; Hirtz, aide de clinique; Lefèvre, Roy et Stephanesco, étudiants en médecine, nous attachons sur la table d'opération un roquet de moyenne taille, robuste et bien portant.

Nous commençons par mettre à nu la trachée artère, par la soulever avec une sonde cannelée; puis nous y plaçons une canule à trachéotomie, doublée intérieurement d'un tube en caoutchouc dépassant celle-ci d'un mètre : elle doit servir ultérieurement à pratiquer la respiration artificielle. Nous isolons ensuite la veine jugulaire externe, et nous y introduisons une canule d'environ un décimètre de longueur. La canule remplie de sang, nous y abouchons notre seringue ordinaire, chargée de semences de tabac en suspension dans de l'eau pure. La seringue est confiée à un aide qui la secoue continuellement : il nous donne ainsi le temps d'ouvrir largement la poitrine, sans toutefois blesser le diaphragme.

Ceci fait, nous injectons dans le cœur droit le contenu de la seringue, et simultanément nous faisons pratiquer l'insufflation des poumons par l'entremise de notre tube trachéal. Il nous est facile ainsi de maintenir la circulation pendant trois quarts d'heure au moins, comme le prouve le pouls dans les artères périphériques. L'expiration se fait régulièrement sous l'influence de la pression atmosphérique d'une part et de l'élasticité pulmonaire d'autre part.

Le poumon nous apparaît tout d'abord avec une teinte rose clair, partout la même. Au bout de trois ou quatre minutes déjà apparaissent, sur différents points, de toutes petites taches rouge sang, entourées d'une aréole rose foncé, tranchant nettement sur le rose clair du parenchyme.

Pendant le mouvement de rétraction du poumon, l'aréole rose disparaît jusqu'à un certain point, mais la tache centrale persiste. Durant tout le cours de l'expérience, l'état du poumon reste le même, sauf l'apparition successive de nouvelles taches hémorrhagiques, qui ont toutes la forme de grains mesurant au maximum un millimètre de diamètre.

L'animal mort, nous extrayons les poumons et le cœur. Malgré l'écoulement du sang et un lavage soigneux, les macules hémorrhagiques persistent; les aréoles roses seules disparaissent. A l'incision du parenchyme, il est facile de s'assurer qu'au niveau des ecchymoses il y a hémorrhagie. M. Blaser dissèque avec soin l'artère pulmonaire et trouve une grande quantité de semences de tabac dans les différents territoires de l'organe.

Au niveau des taches et dans les coagulums qui les constituent, on retrouve également la poussière d'injection.

DEUXIÈME EXPÉRIENCE.

Opérant comme ci-dessus, et en présence des mêmes personnes, nous injectons à un chien caniche des poussières de tabac. Nous maintenons la circulation pendant une heure, et nous assistons aux mêmes phénomènes.

Comme confirmation et preuve des données expérimentales obtenues dans les deux séries d'expériences que nous venons de relater, nous donnons les deux observations cliniques suivantes, démontrant, l'une, que tant qu'il n'y a qu'embolie sans déchirure vasculaire il n'y a pas infarctus; l'autre, que toutes les fois qu'il y a infarctus, il y a rupture vasculaire.

OBSERVATION XI. — Leucémie. — Embolies capillaires dans différents organes. — Mort subite. — *Recueillie à la Clinique médicale de Strasbourg.*

H.... P...., âgé de vingt et un ans, entre au service de M. le professeur Hecht le 15 octobre 1868.

Pas de maladies antérieures. Jamais de fièvres intermittentes. Vers le mois de novembre 1867 il sentit son ventre enfler sans cause appréciable. Au mois de janvier se manifesta dans l'abdomen une tumeur qui durcit peu à peu. Rien de particulier dans son état qu'un peu de chaleur le soir et parfois des épistaxis.

A son entrée le malade ne se plaint que de sa tumeur abdominale, dont le poids le gêne. Il a un peu d'ascite mais du reste point d'œdème. Anorexie prononcée.

Le foie n'est pas augmenté de volume ; il en est de même des ganglions lymphatiques. La rate est volumineuse : elle descend de la sixième côte gauche jusqu'au pubis, elle dépasse la ligne médiane. Cette tumeur est lisse, dure, peu mobile, très-mate à la percussion.

Pendant son séjour à l'hôpital, le malade va bien jusqu'au 2 novembre, sauf quelques épistaxis.

Le 2 novembre le foie commence à dépasser le rebord des côtes ; de l'œdème se montre sur différents points du corps. Des accidents asphyxiques, qu'on attribue à de l'œdème pulmonaire, enlèvent subitement le malade le 7 novembre 1868.

L'examen du sang pendant la vie du malade fit constater une augmentation de 30 p. 100 dans le nombre des globules blancs.

Autopsie faite vingt-quatre heures après la mort.

Thorax. Les deux poumons sont fortement adhérents, surtout vers les parties moyennes ; le droit plus que le gauche. Les adhérences sont anciennes et très-résistantes. Un peu de liquide du côté droit dans le sac pleural. Vers la base on trouve des deux côtés, des dépôts de fibrine réticulés.

Les poumons sont lourds, infiltrés, peu crépitants ; au sommet et sur les bords, nombreux lobules emphysémateux. A la coupe les lobes supérieurs contiennent peu de sang et laissent suinter une faible quantité de sérosité peu spumeuse. Le sang exprimé est pâle. Par la pression on fait sortir des vaisseaux divisés une multitude de petits coagulums blancs, ressemblant à du vermicelle cuit. Quelques-uns, agités sous l'eau, sont

ramifiés et donnent la figure des vaisseaux dont ils proviennent.

Les caillots, vus au microscope, sont presque essentiellement composés de leucocytes mesurant 1/80 à 1/100 de millimètre. Les uns sont accumulés sans interposition de fibrine ; les autres sont pris dans des réseaux fibrillaires très-minces. Dans ces derniers l'on constate aussi la présence de quelques globules rouges.

Dans les gros caillots, les dépôts de globules rouges se sont faits par masses isolées au milieu des globules blancs. Au centre des coagulums on remarque plus de globules rouges qu'à la périphérie.

Dans le système capillaire du poumon, on constate des bouchons composés presque uniquement de leucocytes. Pas de traces d'infarctus. Les lobes inférieurs sont dans la plupart de leurs points comme splénifiés, durs, non crépitants. Ils contiennent peu de coagulums, mais laissent suinter en assez grande abondance, un sang très-noir.

Ganglions bronchiques non hypertrophiés.

Le cœur est très-volumineux, très-tendu surtout à droite. La fibre musculaire n'est pas profondément altérée. L'oreillette gauche est ouverte : il s'en échappe 250 grammes d'une masse coagulée de couleur blanc grisâtre. Un peu de sang, teinte chocolat, remplit le fond de l'oreillette. Le ventricule gauche renferme quelques caillots de même nature, mais pas de sang pur. A droite nous constatons les mêmes concrétions. Rien de particulier dans les artères. Le ventricule gauche est légèrement hypertrophié.

Les caillots du cœur droit sont presque essentiellement composés de globules blancs. Il en est de même du sang de cette cavité. En effet, quelques heures après l'autopsie, il se dépose en trois couches : 1° le sérum ; 2° les globules blancs ; 3° les globules rouges présentant une teinte chocolat. Cette dernière est d'un quart plus épaisse que la deuxième. Dans la couche des globules rouges, on trouve encore 3 p. 100 de globules blancs.

Abdomen. A l'incision de cette cavité, il s'écoule une ou deux cuillerées de liquide transparent, légèrement rosé.

L'abdomen ouvert, on n'aperçoit que trois organes occupant toute la cavité. En haut et à droite le foie dépassant de quatre travers de doigt le rebord des fausses côtes; à gauche la rate occupant tout le côté de l'abdomen jusqu'au pubis et s'appuyant à la fosse iliaque gauche qu'elle remplit. A droite de la rate et sous le foie se trouve l'estomac très-dilaté; son petit cul-de-sac s'appuie sur le cæcum.

En haut, le foie et la rate sont dans un contact intime. Une lame mince du lobe gauche du foie recouvre en partie le bord droit de la rate, auquel il est uni par de très-nombreuses adhérences vasculaires, molles, faciles à déchirer.

Le foie est pâle, lisse, libre d'adhérences diaphragmatiques, sans taches à sa surface. Son poids égale 2400 grammes. Le diamètre vertical mesure $0^m,30$; le transversal, $0^m,35$; l'épaisseur est de $0^m,23$. Malgré des coupes très-rapprochées, on ne constate ni infarctus ni abcès. Sur la tranche, on distingue deux espèces de couleurs : l'une rouge, accentuée sous forme de points (orifice du vaisseau central du lobule); l'autre, jaunâtre, uniforme, autour des points sus-mentionnés.

La périphérie du lobule n'est pas marquée par le cercle rouge habituel. Les capillaires, ainsi que ceux de la rate, se présentent sous forme de boudins remplis d'éléments blancs. Les grandes cellules hépatiques ne sont pas modifiées quant à leur forme et à leur dimension; mais elles contiennent une poussière fine qui n'est pas la dégénerescence graisseuse ordinaire. Le sang qui s'écoule des veines sus-hépatiques est couleur chocolat et contient une foule de petits coagulums cylindriques plus gros que ceux du poumon, mais de même aspect.

Le sang de la veine cave inférieure est analogue au précédent pour la couleur et contient des caillots semblables à ceux du cœur. Il m'a semblé que le sang venant du foie renfermait plus de globules blancs que le sang venant de la veine cave.

La rate semble être simplement hypertrophiée. L'extrémité supérieure de l'ovoïde est plus grosse que l'inférieure, qui se recourbe légèrement pour dépasser un peu la ligne blanche. L'organe est moins dur que ne l'avait fait supposer la palpation. Poids égale 2800 grammes. La longueur du grand axe est de $0^m,48$; la largeur mesure $0^m,20$. L'aspect de la glande est normal; elle ne renferme pas d'infarctus ni blancs ni rouges. On y constate les éléments normaux fusiformes, des globules rouges plus ou moins déformés, une grande quantité de globules blancs et de globulins.

L'intestin ne présente rien de particulier. Le mésentère a quelques ganglions assez développés.

Les reins sont volumineux (200 grammes le gauche, 190 grammes le droit). Sur quelques points, les canaux flexueux ont un épithélium graisseux.

Le cerveau est un peu œdématié. Rien de particulier, du reste, si ce n'est que les artérioles et les veinules sont en plusieurs points remplies de caillots blanchâtres, voyageant sous la pression du doigt, de même nature que ceux du poumon.

Les touffes vasculaires qui se prolongent dans la substance cérébrale sont remplies de leucocytes.

OBSERVATION XII. — Ictère grave. — État graisseux du sang. — Hémorrhagies multiples. — Infarctus. — *Clinique médicale de Strasbourg.*

J.... C..., âgé de quarante ans, voyageur en librairie, entre à la clinique médicale (service de M. Feltz) le 3 août 1868.

Homme d'une constitution robuste, tempérament sanguin. — Il est malade depuis dix jours. — Au début, il sent des faiblesses dans les jambes, des vertiges, de l'anorexie, une grande soif, mais ni frissons ni diarrhée. — Dès les premiers jours de sa maladie, les jambes s'œdématient légèrement et deviennent douloureuses. — A son entrée à l'hôpital, nous constatons une teinte jaune prononcée de la face; l'abdomen est peu douloureux; pas d'ascite, les jambes ne sont pas enflées; pas d'albumine dans les

urines, très-peu de biliverdine. — La langue est couverte d'un enduit brun, elle est très-sèche; le malade demande sans cesse qu'on lui rafraîchisse la bouche; pas d'augmentation de chaleur au thermomètre; pas d'appétit; ni de diarrhée ni de vomissements.

La palpation de la région hépatique n'est pas douloureuse; le foie ne dépasse pas le rebord des fausses côtes, ainsi que le démontre la percussion.

Ce qui frappe le plus chez ce malade, c'est une certaine incohérence dans les réponses, qui sont plus ou moins tardives et ne correspondent pas toujours aux questions.

Les yeux expriment une certaine agitation et par moments une grande indifférence pour tout ce qui se passe autour de lui.

Vu les antécédents d'alcoolisme du malade et l'examen clinique sus-indiqué, nous concluons à un catarrhe intestinal léger avec rétention bilieuse et à des accidents nerveux dépendant de l'alcoolisme.

Dès le 5 août, la fièvre s'allume, la température monte à 41° 1/2; la peau devient jaune-ocre, le délire augmente, la bile fait presque défaut dans les urines. — En présence de ces symptômes, nous croyons avoir affaire à un ramollissement jaune aigu du foie et nous prédisons les hémorrhagies.

Le 6 août hémorrhagies considérables par le rectum, la bouche et le nez; délire de plus en plus violent. — Le même jour à 6 heures du soir, quelques contractures se déclarent; elles sont suivies de coma et le malade meurt dans la nuit avec de nouvelles convulsions.

Autopsie vingt-quatre heures après la mort.

L'autopsie est commencée par la cavité abdominale.

Nous y trouvons un léger exsudat séro-sanguinolent. — Le foie, contrairement à notre attente, a son volume normal; il n'est pas décoloré. — Les voies biliaires sont très-perméables, comme le prouvent des injections d'eau dans la vésicule biliaire. — Les injections poussées dans le canal cholédoque après la fermeture

de l'orifice de la vésicule et les quelques incisions faites dans le foie montrent que le liquide remonte très-facilement dans l'organe hépatique, car il sort en nappe et par filets presque imperceptibles sur les surfaces de section.

La veine porte ni l'artère hépatique ne présentent de bouchons. — Le foie pèse 1900 grammes.

L'examen histologique démontre que les cellules hépatiques n'ont pas subi de modifications sensibles, car elles ont leur forme normale. — Les noyaux sont très-apparents; il n'y a ni surcharge graisseuse ni pigmentation exagérée.

Les reins ne présentent pas d'altération ni macroscopique ni microscopique.

Les intestins sont remplis de sang depuis l'estomac jusqu'à l'anus; mais on ne trouve pas d'altérations sensibles sur la muqueuse, si ce n'est un piqueté rouge existant par places nombreuses sur différents points du tube digestif. — Ces points, comme le démontre le scalpel, font corps avec la muqueuse et paraissent être le résultat d'hémorrhagies capillaires. Le microscope, en effet, ne nous donne que des globules sanguins altérés et quelques cristaux graisseux (margarine), dont nous ne nous expliquons pas la présence jusqu'à présent autrement que par l'effet d'une modification des sucs imprégnant la muqueuse. — Nous disséquons ensuite la muqueuse et nous constatons à notre grand étonnement de véritables taches hémorrhagiques du tissu cellulaire sous-muqueux. — Ici encore le microscope nous fait constater la présence de cristaux. — Nous examinons aussitôt la structure des capillaires, mais nous n'y trouvons pas d'altérations.

Le sang contenu dans le tube digestif est recueilli dans un vase; on y trouve une grande quantité de graisse sous forme de perles et des cristaux de margarine.

Thorax. Les poumons présentent un nombre incalculable d'infarctus, comme le démontrent les surfaces de section. La dissection la plus minutieuse de l'artère pulmonaire ne donne nulle part d'embolies visibles à l'œil nu. Le sang épanché dans

les mailles du tissu pulmonaire a les mêmes caractères que celui de l'intestin.

La forme en petits coins des lésions pulmonaires nous fait soupçonner la présence d'obturations et de lésions capillaires; en effet, le sang encore renfermé dans les vaisseaux se distingue par les mêmes altérations que celui que nous avons trouvé épanché dans le tissu pulmonaire proprement dit.

Le cœur ne présente pas la moindre altération visible ni à l'extérieur ni l'intérieur. Les artères coronaires sont intactes.

Le sang du cœur, des vaisseaux pulmonaires, des veines caves, offre comme particularité une liquidité telle que nous n'en avons jamais rencontré de pareille. Nulle part nous ne trouvons de caillots à proprement parler, ni dans les vaisseaux sanguins ni dans les bronches.

L'absence de toute lésion hépatique et les caractères susdits du sang nous font porter toute notre attention sur l'état de ce fluide. Nous recueillons avec soin tout le liquide sanguin que nous trouvons dans le cœur et les vaisseaux pulmonaires, pour l'envoyer à M. Hepp, pharmacien en chef de l'hôpital civil.

L'examen histologique du sang révèle une diffluence des globules telle que ceux-ci s'accolent ensemble non en pile d'écus, comme à l'état normal, mais de manière à former des espèces de mares dans lesquelles on ne reconnaît même plus la forme des globules, tant la fusion de leurs parois est complète.

De plus, nous constatons une très-grande quantité d'aiguilles cristallines, rappelant la forme des cristaux de margarine. Cette particularité se rencontre tout aussi bien dans le sang épanché que dans celui contenu dans les vaisseaux.

L'analyse de M. Hepp confirme en tout point l'observation microscopique, car on trouve des quantités considérables de matières grasses dans le sang, 5 gr. p. 100, dont il retire 1,85 p. 1000 de cholestérine.

Le système nerveux, examiné avec soin, ne nous montre aucune lésion.

La première de ces observations nous semble démontrer jusqu'à l'évidence que la mort subite doit être attribuée soit aux embolies capillaires du poumon, soit aux embolies cérébrales, car cet homme n'était pas arrivé à la limite extrême de la leucémie. Elle nous enseigne encore que malgré la présence d'oblitérations capillaires nombreuses, il n'y a pas eu infarctus; nous nous croyons donc autorisé, en présence de ce fait clinique, à affirmer de nouveau que l'infarctus nécessite des ruptures vasculaires.

La seconde relation est exactement l'opposée de la première; elle nous donne la certitude que les infarctus dépendent autant d'arrêts dans la circulation capillaire que de ruptures de petits vaisseaux, se déchirant sous la pression *a tergo* que subissent les petits caillots qui les oblitèrent.

L'arrêt simple de la circulation dans un organe, sur un petit territoire, n'a pas de conséquences graves, s'il n'y a pas d'hémorrhagie concomitante, parce que la circulation collatérale aura bientôt substitué son action réparatrice au défaut de quelques capillaires. On le comprend facilement si l'on songe à la multiplicité des réseaux capillaires du poumon. L'embolie pourra cependant altérer la fonction de l'organe, en ce sens que si elle n'est pas susceptible de se transformer en graisse pour être résorbée, elle jouera le rôle de corps étranger et deviendra le point de départ d'une irritation qui pourra amener toutes sortes d'accidents.

Au contraire lorsqu'il y a infarctus, les accidents qui se produiront seront le résultat immédiat de la production du foyer; l'embolie elle-même ne sera qu'au second plan.

Pour nous résumer, nous dirons donc que nous ne croyons pas qu'une embolie capillaire puisse provoquer des accidents par le seul fait d'une coagulation du sang dans quelques ramuscules; que les accidents, si toutefois il y en a, sont toujours la conséquence, ou du corps étranger lui-même, ou d'un infarctus; que celui-ci, pour nous, est à la fois le résultat de l'arrêt de la circulation capillaire et de la rupture de quelques petits

vaisseaux et que les lésions secondaires sont toujours dues aux infarctus.

Jusqu'ici nous ne nous sommes occupé que des infarctus tenant à des embolies venant du système veineux. Ce n'est pas que nous ne connaissions pas d'autres modes de formation; nous dirons qu'on peut en faire par l'entremise du système aortique et de la veine porte: la nature du reste a déjà démontré le fait, et nous l'avons imitée dans notre sixième série d'expériences.

§ 6. — Des différentes phases par lesquelles passent les infarctus une fois produits.

Nous avons à résoudre maintenant la question suivante : une fois l'infarctus formé, que devient-il; par quelles phases passe-t-il successivement? Nous savons déjà qu'en tout premier lieu on a affaire à une induration, résultant d'un petit foyer hémorrhagique, de la coagulation du sang dans certains vaisseaux soustraits à l'action du cœur, de l'engorgement d'autres vaisseaux avoisinants, mais non oblitérés et enfin d'une certaine quantité de sérum provenant de l'exsudation qu'entraîne l'augmentation de pression dans les rameaux capillaires hyperhémiés. A partir de ce moment, divers cas peuvent se présenter, sans que nous sachions quelles sont les lois qui président à ces différentes évolutions :

1° La circulation collatérale se rétablissant, le liquide séreux épanché peut être résorbé; de la sorte le foyer devient plus sec, plus dur et même plus foncé; les globules rouges s'altèrent ensuite, se ratatinent, perdent leur substance colorante, qui se dépose sous forme de grains ou de cristaux, ou bien elle disparaît. Les infarctus deviennent ainsi plus clairs; leur couleur se rapproche du jaune; en même temps la fibrine perd ses caractères, elle se réduit en une infinité de petites granulations, elle se molécularise, si je puis employer cette expression.

Les globules et la fibrine renfermés dans les vaisseaux obli-

térés subissent les mêmes transformations, qui contribuent aussi à ces changements de couleur.

Les vésicules pulmonaires englobées éprouvent à leur tour des changements: les épithéliums deviennent graisseux (voy. pl. I, fig. 6). L'irritation que produit nécessairement la présence d'un semblable foyer dans un tissu sain, occasionne presque toujours une exsudation séro-albumineuse, qui tient en suspension les divers résultats de transformation sus-indiqués, d'où la production d'un liquide blanchâtre plus ou moins fluide, ressemblant à du pus et n'étant en fin de compte qu'une espèce d'émulsion susceptible de résorption (voy. pl. VIII, fig. 6). Si celle-ci s'opère, il ne restera de la collection qu'une cicatrice marquée à l'œil par une petite dépression, au microscope par un petit noyau de tissu conjonctif néoplasique. Avant la résorption la lésion ressemblera à un abcès, et, sans le microscope, il sera de toute impossibilité d'établir une différence.

2° Les mêmes transformations auront lieu pour les globules, la fibrine et les vésicules englobées; seulement l'irritation provoquée par l'infarctus retentira davantage sur le tissu qui le renferme; celui-ci s'enflammera outre mesure, suppurera et mêlera au liquide du foyer sa propre sécrétion, c'est-à-dire du pus plus ou moins concret, d'où un kyste renfermant des globules de pus francs et des produits régressifs: ce sera donc un liquide ressemblant en tous points au pus d'un abcès froid. A l'œil nu nous trouverons autour de l'épine un cercle inflammatoire manifeste. Si l'inflammation s'arrête, nous retombons dans le cas précédent, sauf une augmentation de volume du centre morbide. Dans le cas contraire, le foyer primitif disparaîtra bientôt dans les décombres de l'incendie qu'il aura allumé. En place d'un infarctus ramolli ou suppuré, comme on dit, nous trouverons une pneumonie suppurée plus ou moins étendue, des cavernules ou des cavernes remplies de pus (voy. pl. I, fig. 4 et 5).

J'ai trouvé et je rapporterai plus loin un cas de ce genre où certains infarctus avaient déterminé des abcès qui avaient dé-

truit chez un lapin tout un lobe du poumon gauche et déterminé un hydropneumothorax. A côté de ces destructions je trouvai des infarctus à allure bien moins grave, qui étaient seulement arrivés à la liquéfaction graisseuse ou à la suppuration, si on veut se servir de cette expression en y attachant le sens convenu. Chez le lapin dont il s'agit, j'avais injecté dans la carotide un liquide tenant en suspension des éléments cancéreux, provenant d'une tumeur du sein enlevée à la clinique par M. le professeur agrégé Bœckel.

3° Les foyers, formés comme je l'ai dit plus haut, deviennent le point de départ de gangrènes. Le tissu pulmonaire tombe en détritus par mortification des territoires dont les vaisseaux sont obturés (voy. pl. VIII, fig. 2). Ces cas ne doivent guère se présenter que lorsque l'embolie est aortique et obstrue le système artériel bronchique; les cavernules sont remplies d'une sanie putride très-fétide. Je ne pense pas que l'inflammation des parties avoisinant les infarctus puisse à elle seule déterminer de semblables nécroses.

D'après ce que nous venons de dire, on voit que les infarctus sont tantôt bénins, quand ils se résorbent avec ou sans suppuration des portions de poumons avoisinantes, tantôt malins, quand ils déterminent des suppurations étendues ou des gangrènes: aussi les trouve-t-on classés dans tous les ouvrages modernes, en infarctus simples et en infarctus spécifiques.

Partant de la marche des infarctus vers telle ou telle terminaison, les auteurs ont rattaché leur bénignité ou leur malignité à la cause qui les détermine et ils n'ont pas hésité à diviser les embolies en embolies bénignes ou simples et en embolies spécifiques ou malignes.

Quant à nous, nous ne saurions admettre d'une façon absolue une semblable division, car nous avons injecté tant de poussières et de produits organiques d'espèces et de nature différentes sans

jamais obtenir autre chose que des infarctus se ramollissant ou suppurant, qu'il nous est de toute impossibilité d'admettre autre chose que l'effet mécanique de l'embolie. Nous ne voulons pas nier la spécificité, car nous savons, par nos propres travaux, consignés dans les mémoire sur les infections (Coze et Feltz), que bien des substances infectent l'économie; mais nous savons aussi que, pour que cette infection ait lieu, il faut un liquide septique. Nous ne croyons pas, de par nos expériences, que les éléments solides puissent porter l'infection par eux-mêmes, mais que celle-ci se produit toujours par les fluides vecteurs.

Les injections de solutions septiques tenant en suspension des éléments solides produiront volontiers les deux effets, c'est-à-dire des résultats emboliques et des résultats infectieux. Je crois fermement être dans la vérité, car je n'ai jamais pu produire d'infection à proprement parler avec des liquides purs chargés de poussières inorganiques ou de produits organiques frais; j'ai cependant injecté du tubercule, du cancer, dans la veine jugulaire, sans jamais obtenir ni cancer ni tubercule.

Je n'entends toutefois pas nier que dans l'individu même une matière tuberculeuse ou cancéreuse ne puisse être transportée par les voies lymphatiques et circulatoires et être par conséquent une cause de généralisation du cancer ou du tubercule; car, outre les rares observations bien faites que possède la science sur cette question, nous en rapportons deux très-exactement prises, où une tumeur cancéreuse, après avoir détruit les parois des veines, put gagner par cette voie les poumons.

Ces deux cas sont ceux de MM. Coze et Weber; nous les avons relatés plus haut, nous n'y reviendrons donc pas; mais nous sommes convaincu qu'un produit solide mort, cancer ou tubercule, mis en suspension dans de l'eau distillée, ne peut pas se reproduire; qu'il puisse agir d'une manière mécanique, nous le démontrons et nous l'admettons, mais nous ne pouvons croire, jusqu'à preuve du contraire, qu'un semblable produit puisse donner lieu à d'autres lésions que celles dues à une pous-

sière inerte. Nous nions formellement que la nature du corps charrié par le courant sanguin puisse avoir de l'influence sur le produit embolique ; mais nous reconnaissons que les suites de l'obstruction vasculaire peuvent varier avec les conditions particulières dans lesquelles se trouve l'organisme ; nous admettons des diathèses, c'est-à-dire des dispositions spéciales de tissus, en vertu desquelles tel ou tel élément de l'économie suit telle évolution morbide plutôt que telle autre. Nous savons qu'en dehors de toute embolie, toutes les lésions peuvent revêtir dans certains cas un caractère spécialement fâcheux ; dans la puerpéralité, par exemple, il y a tendance à la suppuration. Quoi d'étonnant alors que dans des cas de ce genre, les infarctus prennent un caractère de malignité ? Encore une fois, nous nions seulement les propriétés spéciales que le corps obturant a ou aurait pu puiser à sa source et que la lésion de l'embolie puisse être un reflet de l'affection primitive.

§ 7. — Diagnostic différentiel anatomique des infarctus d'avec les autres lésions pulmonaires.

La marche anatomo-pathologique des infarctus pulmonaires étant connue, nous avons à distinguer ces productions morbides des autres lésions pulmonaires que l'on pourrait confondre avec elles.

Pour en bien faire ressortir les ressemblances et les différences, nous devons en quelques mots rappeler la manière dont nous comprenons la structure du poumon.

Le poumon se compose d'un parenchyme aréolaire, de conduits excréteurs, qui sont les bronches, d'une charpente et d'une enveloppe. L'enveloppe ou plèvre viscérale se continue plus ou moins directement avec le tissu conjonctif intra-parenchymateux, qui constitue la charpente de l'organe et qui sépare les lobes, les lobules primitifs et secondaires les uns des autres ; les vésicules pulmonaires ne sont que des dépressions sous-divisant les lobules primitifs ; elles communiquent avec la cavité com-

mune du lobule, tout en étant séparées par des trabécules. Les parois vésiculaires et les trabécules sont uniquement composées par un tissu de fibres élastiques très-ténues, au milieu desquelles rampent les capillaires sanguins. Les parois vésiculaires ne renferment donc pas de cellules plasmatiques ; on ne rencontre ces dernières que dans le tissu cellulaire interlobulaire, autrement dit dans le tissu connectif. Intérieurement les vésicules sont tapissées par une couche d'épithélium pavimenteux. Ces mêmes épithéliums recouvrent également les trabécules. Les cellules épithéliales mesurent 1/80 à 1/100 de millimètre.

Les bronches se composent, dans le voisinage des vésicules, d'une muqueuse extrêmement fine et délicate, doublée à l'extérieur par quelques fibres musculaires et garnie intérieurement d'un épithélium vibratile.

On voit, d'après cette description, qu'il y a dans le poumon quatre éléments essentiels : l'épithélium des bronches et des vésicules ; les fibres élastiques qui entrent dans la composition des vésicules et des trabécules, les vaisseaux qui rampent à la surface des vésicules, et le tissu connectif qui forme la gangue péribronchique, interlobulaire, sous-pleurale et pleurale. Sauf certains cas très-rares d'emphysème, où le tissu élastique s'atrophie ou se rompt, il n'est peut-être pas d'affection primitive du tissu élastique. Les altérations de cet élément sont à peu près toujours secondaires, c'est-à-dire consécutives à certaines modifications des épithéliums ou du tissu conjonctif.

D'après ce que nous venons de dire, on voit que nous admettons encore l'épithélium pulmonaire, que M. Villemin, du Val-de-Grâce, rejette depuis l'année dernière en se basant sur des préparations microscopiques, sèches ou fraîches, faites d'après un procédé qui lui appartient.

Pour nous, nous n'admettons pas plus que lui qu'il puisse y avoir un épithélium sur des préparations sèches quand déjà quelques heures après la mort on n'en trouve plus sur le cadavre ; mais que l'on prenne le poumon frais d'un suicidé, comme nous

l'avons fait, que l'on fasse immédiatement des préparations sans autre liquide que l'eau distillée et l'on verra des épithéliums pulmonaires tout aussi bien que chez le fœtus, où personne ne les nie (voy. pl. I, fig. 3, et pl. IV, fig. 9).

Les figures que nous donnons dans nos planches ont été dessinées par M. Gross, premier interne de la Faculté de médecine de Strasbourg, qui certes n'a dessiné que ce qu'il a vu.

Ces mêmes épithéliums je les préparais sous les yeux de M. le professeur Morel; M. Michel a du reste contrôlé les préparations avant qu'elles fussent confiées au dessinateur. Je suis d'ailleurs édifié depuis longtemps sur l'existence de l'épithélium pulmonaire, par les pièces de M. Morel et par les magnifiques préparations qui servent de base à la thèse de M. le docteur Schmidt, qui a démontré l'existence de l'épithélium pulmonaire dans toute la série animale. On ne sera donc pas étonné de me voir admettre dans le poumon des lésions des tissus conjonctif et épithélial et essayer de séparer autant que possible les infarctus des autres nodosités qui peuvent se présenter dans ce parenchyme avec les mêmes caractères extérieurs.

A la première période, période de crudité, on ne peut guère confondre l'infarctus avec une autre production morbide. La couleur rouge, la forme en coin, l'état granuleux de la surface de section sont des signes macroscopiques très-réels et très-faciles à saisir. L'examen microscopique, de son côté, montre jusqu'à l'évidence le coagulum sanguin qui forme la base de la production embolique.

Il n'en est plus de même quand l'infarctus passe à ses périodes ultérieures; quand il devient gris, jaune, blanc, fluctuant ou simplement mollasse; il sera alors très-difficile de le distinguer d'autres nodosités qu'on rencontre si souvent dans le poumon, avec les mêmes signes extérieurs ou macroscopiques.

Chez un lapin auquel j'avais injecté du pus dans la jugulaire, je trouvai trois jours après dans le poumon une multitude de petites tumeurs blanches, les unes molles, les autres plus ou

moins consistantes (voy. pl. II, fig. 1). Je ne pouvais me figurer qu'en un temps si court le pus injecté eût produit des infarctus si avancés. Je pensai un instant que je retrouverais mon pus en nature dans les petites tumeurs que j'avais sous les yeux. L'examen microscopique me détrompa très-vite et me fit découvrir que ces nodosités étaient de petits kystes renfermant un helminthe nématoïde, ressemblant pour la forme à la trichine, mais plus grand et moins enroulé que ce dernier parasite. Sans le microscope je me serais certainement trompé, d'autant plus qu'autour d'un grand nombre de ces petites tumeurs j'avais remarqué un cercle rouge inflammatoire. J'aurais pu tout aussi bien prendre ces petites tumeurs pour des tubercules ou des abcès francs, ou encore pour des nodosités caséeuses pneumoniques ; c'est assez dire qu'on peut confondre les infarctus avec toutes ces lésions, si on n'a pas recours à l'examen microscopique.

Pour procéder méthodiquement, j'examinerai d'abord les productions conjonctives et ensuite les productions épithéliales que l'on peut confondre avec les infarctus.

Le tubercule jaune ou gris ressemble à s'y méprendre à des infarctus décolorés gris ou jaunes, non-seulement pour la couleur, mais encore pour la consistance et la résistance à la section par le scalpel. L'histologie nous apprend que d'un côté nous trouvons des détritus de globules sanguins, des granulations fibrineuses ou albuminoïdes, de la graisse libre (voy. pl. VIII, fig. 6) ; nous voyons de l'autre, que le premier degré de la tuberculisation est l'hypertrophie des cellules plasmatiques de certains territoires du poumon ; ces cellules deviennent au moins deux ou trois fois plus grosses qu'à l'état normal ; en même temps que l'hypertrophie, survient la division nucléolaire ; les cellules se gorgent de noyaux et quelques-unes se divisent et se multiplient (voy. pl. VIII, fig. 1). Par suite de ce travail de prolifération, nous arrivons à avoir dans le tissu conjonctif des nodules très-apparents à l'œil nu, de couleur grisâtre, connus en anatomie pathologique macroscopique sous le nom de *tubercules gris*.

L'évolution morbide continue-t-elle sa marche, on constate que l'hypertrophie et l'hyperplasie des cellules plasmatiques cessent; un travail regressif s'établit, les cellules s'infiltrent de graisse du centre du nodule à la périphérie. Les tubercules à cette période changent de couleur et deviennent jaunes.

Les tubercules crus peuvent subir ultérieurement diverses modifications : quelquefois ils se ramollissent par suite de l'infiltration graisseuse qui continue, disparaissent en tant que corpuscules solides et font place à une matière puriforme plus ou moins fluide logée dans des excavations. Alors la distinction entre l'infarctus et le tubercule devient encore plus difficile; elle serait même impossible si dans les cas de tuberculisation on ne trouvait pas toujours des points moins malades où le processus que nous venons d'indiquer se laisse encore voir.

Souvent les liquides qui baignent les tubercules déjà graisseux se résorbent, d'où une momification, une masse solide qui ressemble à du pus concret; certes, bien des infarctus arrivent à la même composition histologique et le diagnostic serait impossible, si l'on n'avait pas la ressource de trouver toujours des noyaux moins développés, par conséquent plus propres à donner une idée exacte du processus pathologique antérieur.

D'après ce qui précède, il est facile de voir que, sauf à la période initiale, on doit souvent confondre les tubercules pulmonaires et les infarctus; le microscope seul peut établir des différences et encore souvent ne trouve-t-on la vérité qu'en comparant entre eux les divers modes d'évolution des granulations ou des nodosités auxquelles nous faisons allusion.

Les difficultés augmentent encore quand il faut séparer les infarctus avancés, ramollis, des abcès très-petits, disséminés dans les poumons en telle quantité qu'ils ressemblent, comme le dit fort bien Trousseau, à des myriades de tubercules. Ici aussi il faut étudier le processus dans son entier pour trouver des différences. Je n'ai vu jusqu'à présent qu'un seul exemple de cette curieuse lésion : c'était chez un enfant qui a succombé avec des

symptômes de phthisie galopante. Il était âgé de cinq ans ; ses poumons étaient littéralement farcis d'abcès dont les plus petits n'avaient pas le volume d'une tête d'épingle et dont les plus gros ne dépassaient pas celui d'un haricot. Cet enfant a succombé dans le service de M. le professeur Tourdes au mois de juillet 1864 ; l'autopsie fut faite par M. Morel. A première vue on pouvait prendre ces nodosités pour des abcès, des tubercules, des infarctus, etc. Le microscope seul démontra qu'il n'y avait que des abcès disséminés dans le tissu extra-parenchymateux. Les différents degrés de la lésion étaient les suivants : dans le voisinage de l'abcès, les cellules plasmatiques étaient considérablement hypertrophiées, leurs rayons canaliculés étaient effacés ; à mesure qu'on se rapprochait de l'abcès, on trouvait des cellules de plus en plus gorgées de noyaux ; ces derniers prenaient un peu plus loin la forme de globules de pus, et enfin, dans le centre de la granulation on ne rencontrait plus que des globules de pus isolés. Certes, sans le microscope, la différence entre ces abcès et les infarctus ramollis n'eût pu être faite.

Un autre nodule peut être encore confondu avec l'infarctus décoloré et dur ; je veux parler des boutons cirrotiques caractérisés au début, comme nous le savons, par des nodosités blanchâtres. Le microscope nous montre ici une évolution distincte de celle des infarctus ; en effet, dans la cirrose pulmonaire on distingue parfaitement trois périodes : dans la première, il a hypertrophie et multiplication des cellules plasmatiques ; les cellules de nouvelle formation procèdent de la division des noyaux des anciennes ; dans la seconde période, les cellules néoplasiques deviennent fusiformes, s'accolent par leurs bouts et constituent par leur accumulation de petits noyaux blanchâtres, très-apparents, tuberculiformes ; dans la troisième période enfin, les fuseaux deviennent fibres, il y a formation complète de tissu fibreux parfaitement reconnaissable à l'œil nu ; il n'est autre que du tissu de cicatrice ordinaire.

Quelle que soit l'opinion du lecteur sur la génération des

éléments, il lui sera toujours facile de comprendre les termes dont nous nous servons, s'il se rappelle que nos expressions d'hyperplasie et de prolifération n'ont, même pour nous, d'autre sens que la multiplication pure et simple, primitive ou secondaire des noyaux.

Dans le domaine des productions épithéliales pathologiques du poumon, il en est que l'on peut confondre avec les infarctus; nous les signalerons rapidement.

Dans certaines formes de phthisie épithéliale, il se produit dans le poumon des indurations blanchâtres ou jaunâtres, plus ou moins consistantes au début, qui se ramollissent par la suite et qui ont toute l'apparence des infarctus au second ou au troisième degré ou des tubercules jaunes; mais en examinant avec soin ces granulations disséminées dans l'organe, on ne tardera pas à s'apercevoir que le noyau ne siége pas dans le tissu conjonctif; on verra qu'une ou plusieurs vésicules pulmonaires juxtaposées se trouvent dans un état tout autre que les vésicules circonvoisines tout à fait saines.

Dans les vésicules malades et altérées à un degré peu avancé, nous observons en effet au début du processus pathologique, une véritable pneumonie, c'est-à-dire que nous avons sous les yeux une prolifération épithéliale marquée par une hyperplasie des cellules pavimenteuses des vésicules (voy. pl. I, fig. 4). De la sorte la vésicule cesse d'être perméable à l'air, elle n'a plus de cavité centrale: au lieu d'un lobule dépressible on a un nodule induré. Jusqu'ici l'altération est identique à celle de la pneumonie catarrhale, mais dans la seconde période les choses changent de face. En effet au lieu de se liquéfier, de se fondre, pour être rejetés ou résorbés, les éléments inflammatoires persistent et s'infiltrent de graisse, absolument comme les noyaux qui gorgent les cellules plasmatiques dans la tuberculisation vraie; les lobules deviennent ainsi plus durs et plus imperméables encore (voy. pl. 1, fig. 5).

A la troisième période enfin, la fonte graisseuse, comme dans

l'infarctus, dissocie les éléments indurés, ainsi que les cloisons des alvéoles atrophiées par suite de compression ; les cavernules et les abcès se trouvent ainsi constitués. Certes, sans le microscope et sans la connaissance exacte de ce processus pathologique, on ne saurait différencier les infarctus indurés jaunes ou ramollis et abcédés, d'une induration de phthisie épithéliale ou de pneumonie tuberculiforme.

Il en est encore de même pour ce qu'on pourrait appeler *phthisie épithéliale purulente*, où nous voyons, chez les enfants surtout et quelquefois chez les adultes, survenir une lésion pulmonaire caractérisée par une infinité de petits abcès. M. Trousseau a réuni les faits dont nous entendons parler ici en une magnifique leçon intitulée : *Des abcès pulmonaires ou vomiques péripneumoniques.*

L'examen microscopique seul put mettre sur la voie de vérité et démontrer qu'il n'y a ni tuberculisation ni infarctus, mais une simple inflammation chronique du parenchyme pulmonaire avec suppuration de quelques lobules isolés ou juxtaposés, d'où des foyers plus ou moins gros remplis d'un pus parfaitement constitué. Une vésicule pulmonaire, un lobule ou un lobe s'enflamme, aussitôt les épithéliums des vésicules prolifèrent, s'hypertrophient, puis se divisent et se multiplient au point de combler la cavité vésiculaire ou lobulaire. A ce moment le processus s'arrête ou rétrograde sur certains points, tandis que sur d'autres il continue et aboutit au mamelonnement des noyaux, à l'hydropisie et à la rupture des cellules, et partant, à la formation d'un vrai pus au milieu de parties saines ou indurées. Cette évolution morbide diffère de la pneumonie purulente en ce que dans cette dernière la suppuration est uniformément étendue, qu'il n'y a pas de formation d'abcès, mais simple infiltration purulente.

Certains infarctus, qui sollicitent une vive inflammation autour d'eux, déterminent souvent de semblables lésions. Chez un chien auquel j'avais injecté de la poussière de fibrine par la

jugulaire, j'avais provoqué une telle quantité d'abcès avec pneumonie circonvoisine, que je n'ai jamais su et ne sais encore si ce sont mes poussières qui ont déterminé des infarctus et des pneumonies, ou s'il y a eu chez cet animal une maladie pulmonaire spontanée. Ce chien a vécu deux mois et n'est devenu sérieusement malade que quinze jours après l'injection. Ce qui me fait penser qu'il y a eu infarctus, c'est que sur plusieurs points du poumon j'ai trouvé des nodules assez solides composés presque exclusivement de poussières graisseuses, de grains albuminoïdes autour desquels il n'y avait pas de pneumonie.

Je n'ai pas parlé de ce chien dans mes expériences, parce que je ne suis pas sûr des résultats de l'autopsie. Cet exemple me justifie d'être entré dans quelques détails sur les lésions qu'on peut confondre avec les infarctus. J'ai été si souvent embarrassé que je voudrais prémunir contre les erreurs qui sont si faciles. Je me rappelle plusieurs autopsies où la question des infarctus a été soulevée et n'a pu être résolue. Je crois que le plus souvent on arrivera à la découverte de la vérité, si l'on ne se contente pas d'examiner le produit brut de la lésion et si l'on se donne la peine d'étudier le processus pathologique, ce qui est généralement assez facile, parce qu'il est rare qu'une lésion soit sur tous les points avancée au même degré. Le plus souvent le point de départ de l'évolution pourra être étudié; alors le doute disparaîtra et c'est avec certitude que les diverses lésions pourront être appréciées.

§ 8. — Différents modes de terminaison favorables des embolies capillaires.

Les embolies capillaires déterminent-elles toujours des infarctus? N'y a-t-il pas possibilité de résorption de l'embolie elle-même? Telle est la question qui nous reste à résoudre pour terminer ce qui a trait aux obturations capillaires du poumon.

Nous savons déjà que les infarctus peuvent disparaître sans laisser d'autre trace qu'une matière fibreuse ou cicatricielle. D'un

autre côté, nous sommes sûr que certains liquides tenant en suspension des éléments solides peuvent disparaître dans l'économie sans laisser de signes de leur passage et sans troubler beaucoup l'organisme. M. Donné a démontré expérimentalement que le lait disparaît dans les veines en 24 ou 48 heures. M. Küss a depuis longtemps fait l'observation que les globules de pus injectés dans la veine jugulaire d'un animal peuvent disparaître sans laisser de traces. Nous avons encore aujourd'hui un chien auquel nous injectâmes une certaine quantité de pus et qui guérit de tous les accidents qu'il avait présentés pendant quelque temps. Nous avons vu aussi un lapin résister, presque sans malaise appréciable, à une émulsion d'huile d'olives injectée dans la jugulaire. Nous savons, du reste, que la circulation générale n'est guère entravée par le passage de la graisse libre en gouttelettes ; aussi croyons-nous pouvoir conclure que toutes les fois que les embolies sont susceptibles de devenir graisseuses, la guérison peut avoir lieu par la résorption des produits de décomposition. L'histoire du chien et du lapin dont je viens de parler sert de garantie à mon affirmation.

M. le professeur Michel arrive à une conclusion analogue quand il résume les données qu'il a pu tirer de son observation de congélation : « Notre observation relative à la congélation, « dit-il, est un exemple de la possibilité de la guérison ; notre « malade n'a pas succombé sous l'influence des embolies, mais « par l'apparition du tétanos. Il est évident que les caillots capil- « laires peuvent subir la dégénérescence constatée dans les cail- « lots plus gros et qu'on peut observer leur désorganisation mo- « léculaire et consécutivement la réouverture des capillaires « bouchés. »

D'un autre côté, n'est-il pas possible que les coagulums sanguins capillaires, fixés d'une manière définitive, puissent s'organiser et fermer pour toujours les voies qu'ils n'oblitéraient que momentanément ? Si nous admettons l'identité d'un petit caillot avec un gros, la réponse sera affirmative.

Nous possédons en effet deux exemples manifestes d'organisation de thrombus en tissu conjonctif. Nous exposerons plus loin les données qui se rapportent à ces deux cas observés à la clinique de M. le professeur Schützenberger. L'un des sujets était une femme atteinte de phlegmasia alba dolens ; l'autre un homme affecté de thrombose de la veine jugulaire externe. Dans les deux cas, nous avons pu constater la parfaite constitution des parois des veines (voy. pl. IV, fig. 3, et pl. VII, fig. 5). Les caillots qui les oblitéraient présentaient sur certains points des ramollissements (voy. pl. IV, fig. 6), sur d'autres des indurations très-appréciables au doigt ; ils avaient à ce niveau une teinte claire à reflet grisâtre. A l'examen microscopique il fut facile d'y constater un grand nombre d'éléments blancs et de fuseaux très-distincts d'autant plus nombreux que l'on se rapprochait davantage du centre du coagulum (voy. pl. IV, fig. 4 et 5). Il nous a été impossible de trouver le mode de formation des éléments fusiformes ; nous savons bien qu'ils procèdent des noyaux ovoïdes que nous avons trouvés à côté d'eux dans les concrétions, mais nous ignorons complétement si ces derniers procèdent des éléments blancs. Cette dernière manière de voir est celle de Virchow. L'école française croit à l'organisation de la fibrine, mais ni pour l'une ni pour l'autre doctrine il n'y a encore de base certaine, indiscutable.

CHAPITRE III.

GENÈSE DES EMBOLIES CAPILLAIRES DE L'ARTÈRE PULMONAIRE.

J'emprunterai une partie de ce chapitre au discours de rentrée de M. le professeur Michel (1867).

Les substances capables de fournir les embolies capillaires du poumon ont deux sources distinctes : les unes naissent dans une partie du système circulatoire, les autres sont étrangères à ce système et s'y introduisent.

Voyons d'abord cette dernière provenance.

§ 1. — Embolies provenant de sources extra-vasculaires.

Parmi les corps étrangers introduits spontanément dans le sang de l'homme pendant la vie, constatés par la clinique et vérifiés par l'expérience, nous trouvons l'air, la graisse liquide ou en globules, des débris albumino-fibrineux et des produits de néoplasmes.

Je n'hésite pas à placer l'air en première ligne. Son introduction a lieu par l'ouverture de certaines veines, surtout pendant les opérations. Cet accident peut amener une mort immédiate, ou des troubles fonctionnels pendant une durée variable. On a cherché à expliquer ces résultats par la paralysie du cœur, par l'action de l'air sur le cerveau; ces hypothèses sont indubitablement fausses. Tous les phénomènes morbides dépendent d'embolies aériennes obstruant les plus petites divisions de l'artère pulmonaire. Il est absolument impossible de donner sur l'homme une démonstration visible de ce fait; il faudrait pouvoir observer pendant la vie la circulation du poumon. Les expériences sur les animaux que nous avons citées mettent cette assertion hors de doute. Que disent du reste, les autopsies relatées dans les observations publiées par Dupuytren et Roux?

Dans toutes on signale la présence de l'air dans les cavités droites du cœur, dans les artères et les veines du corps. N'est-il pas évident que l'existence de ce fluide dans tout le système circulatoire accuse son passage de l'arbre de l'artère pulmonaire dans celui de l'aorte? Il a donc dû se former dans les capillaires du premier des masses de petites colonnettes qui, fermant le passage du sang, ont amené la mort subite par syncope ou asphyxie.

Dans deux mémoires successifs, 1862 et 1865, Wagner a fait connaître les résultats de six autopsies dans lesquelles il a rencontré un grand nombre de capillaires du poumon remplis par de la graisse liquide. Cette lésion était tellement évidente dans quel-

ques points, que l'on pouvait y étudier la distribution de ces petits vaisseaux comme sur une pièce injectée. Leucker et Busch ont depuis publié des faits analogues.

Wagner aurait trouvé ces sortes d'embolies à la suite de vieux abcès et dans des cas de traumatisme portant sur les os.

On explique alors facilement le passage de la graisse liquide dans l'intérieur des veines déchirées et de là le transport dans les cavités droites du cœur et les divisions de l'artère pulmonaire. Le tissu médullaire des os est très-riche en graisse et la dégénérescence graisseuse des vieux abcès est très-commune.

Dans quelques cas d'infection purulente, à côté de l'embolie graisseuse, Wagner signale encore la réplétion d'un certain nombre de districts capillaires par une substance albumineuse homogène, d'aspect mat, parsemée çà et là de molécules graisseuses, réfractaire à l'action de l'acide nitrique et de la potasse caustique. Cette matière, de même que la graisse, remplissait entièrement les capillaires et les distendait considérablement; elle ressemblait à tous égards à celle que l'on rencontre dans ces foyers d'embolies capillaires provenant d'endocardite ulcéreuse aiguë. Wagner ajoute qu'il a vu le même produit morbide à la face interne de la matrice et dans les veines de cet organe dans des cas d'endométrite et de phlébite utérine.

Quant aux néoplasmes qui perforent les veines et deviennent ainsi la source d'embolies capillaires venues du dehors, nous en avons des preuves certaines. Virchow et Cohn n'avaient que supposé la possibilité des faits qui résultent clairement des observations de Wagner, de Coze et de Laveran.

§ 2. — Embolies capillaires provenant de sources intra-vasculaires.

Si, depuis les travaux de Virchow, la genèse des thromboses veineuses et leurs rapports avec les embolies d'un certain volume ont été bien connus dans leurs causes et leurs effets, il n'en est pas de même pour les obstructions capillaires de l'artère pulmo-

naire. Leur provenance a plutôt été soupçonnée que démontrée. Ainsi Cohn parle de certaines phlébites, d'abcès du cœur droit ou de l'artère pulmonaire, de dégénérescence des valvules sigmoïde et mitrale. Les observations que nous publions plus haut, suivies d'autopsies, sont les premières qui mettent bien en évidence le morcellement des caillots veineux ou cardiaques et qui établissent d'une manière définitive la possibilité de la mort subite par obstructions capillaires du poumon.

On ne peut donc plus hésiter à admettre qu'après certaines phlébites utérines, suites d'accouchement, on ne trouve des embolies capillaires de l'artère pulmonaire. Les congélations, certaines fractures compliquées et les brûlures sont d'autres causes de formation de ces embolies.

Nous nous appuyons sur des preuves certaines pour justifier notre assertion ; car d'une part, chez la femme congelée du service de M. le professeur Michel, nous avons trouvé dans l'artère pulmonaire de petits caillots exactement semblables par leur composition aux thrombus plus gros trouvés dans les veines périphériques ; d'autre part, l'altération du sang dans les brûlures permet de reconnaître dans le poumon, s'il y a lieu, la provenance périphérique des caillots. En effet, si l'on découvre dans les poumons des embolies constituées par des éléments identiques à ceux des coagulums trouvés autour des plaies, on peut affirmer que les premiers ont été amenés de la périphérie par le courant sanguin.

Chez nos lapins nous avons pu établir expérimentalement le fait, surtout en ce qui concerne les accidents pulmonaires, suites de la résorption graisseuse dans les fractures compliquées. Pour se rendre compte des lésions emboliques qui se trouvent quelquefois simultanément dans les poumons et dans le foie, on n'a qu'à se rappeler que la distribution de la veine porte ressemble beaucoup à celle de l'artère pulmonaire et que de plus le système porte communique par certains ramuscules veineux des intestins avec la veine cave inférieure. Dans l'observation

de Weber, relative à l'embolie cartilagineuse, ne voit-on pas des enchondrômes développés dans le foie? Dans les cas où l'on ne peut retrouver l'embolie pulmonaire, on doit attacher une grande importance aux infarctus, car, comme nous l'avons démontré plus haut, il y a une relation immédiate, constante, entre l'obstruction mécanique des capillaires et la lésion matérielle, qui est l'infarctus; l'une est cause, l'autre effet. La présence de l'infarctus permet donc toujours de supposer l'embolie; l'examen rigoureux de la périphérie fera le plus souvent reconnaître les sources emboliques qui ont déterminé les infarctus.

Avons-nous besoin de rappeler les différentes affections du cœur droit, entraînant la formation de concrétions fibrineuses, susceptibles de se fragmenter pour devenir ainsi des foyers générateurs d'embolies?

Avant de passer à l'étude des embolies aortiques, nous devons résumer les principaux points établis jusqu'ici touchant les obturations capillaires du poumon.

CONCLUSIONS.

Quelques vérités bien établies ressortent, croyons-nous, de nos recherches; nous allons les résumer aussi succinctement que possible.

Après avoir commencé par montrer cliniquement que la mort est possible par suite d'embolies capillaires de l'artère pulmonaire, dans des cas où certes elle n'aurait pas eu lieu sans leur production, nous confirmons ce fait d'observation par un grand nombre d'expériences. Nous établissons ensuite que, si souvent la mort a une cause déterminante éloignée, il n'en est pas moins vrai que la cause directe, immédiate, se trouve dans les embolies capillaires, qui hâtent l'issue fatale et qui impriment à la maladie un caractère saillant qu'elle n'aurait pas eu sans leur intervention.

Plus loin nous montrons que les embolies capillaires ne tuent

pas nécessairment et qu'elles sont souvent le point de départ de lésions pulmonaires, appelées *infarctus*, qui peuvent avoir des évolutions diverses. La difficulté de l'étude de ces infarctus, comparativement à d'autres productions pathologiques dont l'organe pulmonaire peut être le siége, est mise en relief. Nous insistons surtout sur l'étude des processus morbides pour surmonter l'obstacle.

Comme application directe de nos déductions expérimentales à la pathologie, nous passons en revue les brûlures et les traumatismes graves des os. Nous croyons être arrivé à des résultats très-satisfaisants, car nous expliquons certaines morts subites et certaines lésions pulmonaires que jusqu'ici on ne savait comment rattacher aux causes premières.

Nous attirons aussi l'attention sur la possibilité de la résorption des embolies et nous citons des cas cliniques où semblable terminaison aurait pu avoir lieu si la mort n'était survenue par d'autres causes. Nos recherches démontrent enfin que les embolies capillaires peuvent s'organiser comme d'autres caillots veineux et n'avoir comme conséquence qu'une oblitération définitive de quelques capillaires, à laquelle suppléerait bientôt une circulation collatérale très-facile à établir.

Nous terminons par l'étude des conditions connues de formation des embolies capillaires, en insistant surtout sur un mode de généralisation des néoplasmes à peine soupçonné jusque dans ces derniers temps. Les faits auxquels nous faisons allusion renferment de curieux renseignements sur l'évolution ultérieure des embolies de néoplasmes cartilagineux ou fibro-plastiques. Ils démontrent jusqu'à l'évidence que des parcelles très-minimes de ces tumeurs peuvent se développer à l'endroit même de leur arrêt, s'y accroître et y prendre même des proportions considérables en faisant disparaître par refoulement la paroi du vaisseau et le tissu pulmonaire voisin.

Touchant ce mode de généralisation, nous faisons quelques réserves, car il ne nous a jamais été donné d'obtenir de résultat

semblable chez les animaux, avec des substances prises sur le cadavre. Nous croyons de par nos expériences et de par les deux observations dont l'une nous est personnelle, que la condition essentielle de reproduction et de généralisation par embolies d'un néoplasme réside dans la vie des éléments qu'on transplante et dans certaines dispositions organiques particulières que nous ne connaissons pas, mais que nous appelons *diathèses,* soit qu'elles appartiennent à l'élément transporté, soit qu'elles dépendent de l'organisme auquel on pratique l'inoculation.

Nous avons écourté tout ce qui a rapport à la cause première des embolies pulmonaires; nous nous proposons de revenir sur la genèse et les transformations des caillots à l'intérieur du système circulatoire dans un chapitre général qui trouvera sa place à la fin de notre travail.

TROISIÈME PARTIE.

Embolies capillaires du système de l'artère aorte.

CHAPITRE PREMIER.

MORTS SUBITES.

§ 1. — **Idée fondamentale des expériences sur le système aortique.**

Nous plaçons ici l'observation par laquelle nous avons été amené à toutes les expériences qui suivent; ce n'est pas une relation de mort subite, mais elle nous a conduit à l'étude d'une foule d'accidents que nous ne soupçonnions pas et c'est pour cette raison que nous avons cru devoir la maintenir en tête de notre premier chapitre.

OBSERVATION XIII. — Rhumatisme articulaire aigu. — Éruptions cutanées successives. — Endocardite ulcéreuse aiguë. — Mort. — Autopsie. — *Observation recueillie par M. le docteur Lereboullet, interne du service. — Clinique médicale de Strasbourg.*

Le nommé G... W..., né à Strasbourg, âgé de quarante ans, brossier, entre à la clinique le 1er septembre 1866. Non marié; tempérament sanguin, constitution très-robuste, pas de maladies antérieures; a été soldat pendant sept années.

Cet homme, habitant un logement froid, humide, peu aéré, était très-bien portant, lorsque le 12 août dernier, en se réveillant le matin, il fut pris d'un frisson violent, avec claquement de dents. Il se leva cependant et rentra le soir avec une violente

douleur dans le pied droit; l'articulation tibio-tarsienne était rouge, gonflée, douloureuse. Cet état dure quinze jours environ; quatre autres articulations se prennent. Le malade est traité par des applications de cataplasmes et l'administration de teinture de colchique. Le genou droit se prend à son tour au bout de quinze jours.

État actuel. Température 39°; pouls plein, vif, 104; langue blanche, chargée, saburrale; appétit modéré, soif assez vive. Au pied droit, un peu de rougeur et de douleur, pas de gonflement; au genou gauche, rougeur, chaleur, tuméfaction, douleur. Épanchement assez abondant dans l'articulation. Aucune complication cérébrale ou pectorale. Les battements du cœur sont tumultueux, le choc est très-étendu. Les urines sont normales.

On applique un large vésicatoire sur le genou gauche. Douleurs et gonflement au coude droit; douleurs dans toutes les articulations des doigts; peu de gonflement, rougeur diffuse.

Le 3 septembre l'état du genou reste à peu près le même; mais il se déclare un véritable rhumatisme intestinal, caractérisé par des selles séreuses, ne contenant que des débris d'épithéliums, sans matières fécales; ballonnement du ventre, tympanisme, coliques, pouls à 80°, température 38°,7.

Le 4 le pied droit est plus rouge, plus gonflé, plus douloureux; on y applique un nouveau vésicatoire. La diarrhée a cessé; il y a eu dans la nuit une seule selle renfermant des matières fécales. La fièvre persiste; température 39°,4; pouls 104; soif vive; choc du cœur très-violent; bruits indistincts, tumultueux, pas de bruit de souffle. Les doigts de la main droite sont à peu près libres, ceux de la main gauche restent douloureux.

Du 4 au 8 amélioration; la fièvre tombe; les articulations du genou gauche et du pied droit sont moins gonflées, moins douloureuses; la diarrhée a cessé; le 7 cependant est survenue encore une évacuation séreuse avec débris floconneux. Le 8 frisson suivi de chaleur et de sueur. Légère rougeur au sacrum.

Le 9 une selle séreuse; depuis le matin la jambe gauche est œdématiée; la peau est blanche et luisante, conserve l'empreinte du doigt. Pas d'albumine dans les urines. Rien au cœur. Cet œdème reste stationnaire du 9 au 13; à partir de ce jour il augmente considérablement, sans changer de caractère. La diarrhée aqueuse continue; les selles sont volontaires; la fièvre est peu intense (frictions avec opodeldoch chloroformé; opium à l'intérieur 0gr,15). L'épaule et le coude droits, primitivement douloureux et gonflés, reviennent à l'état normal.

Le 14 l'œdème augmente encore; la jambe et la cuisse gauches sont très-gonflées jusqu'au niveau de l'articulation coxo-fémorale. La peau est d'un blanc mat; les veines ne paraissent pas volumineuses, il n'existe pas de cordon rougeâtre sous la peau; s'il y a oblitération veineuse, elle siége dans la profondeur. Le malade reste immobile, couché sur un matelas à eau. Pouls impossible à compter; température 39°,4; sueurs abondantes; battements du cœur confus et tumultueux; prostration; selles abondantes à la suite de l'administration du colchique.

Les articulations des doigts de la main gauche redeviennent libres.

Le 15 et 16 la fièvre persiste; la prostration augmente; la respiration est haletante, les sueurs continuelles; ventre tendu, ballonné; tympanite. Deux évacuations après l'administration du colchique. Apparition de taches rouges légèrement indurées sur plusieurs points du corps.

Le 17 l'enflure de la jambe augmente; à la partie externe et postérieure on remarque trois ou quatre nodosités espacées de 2 à 3 centimètres. Deux d'entre elles se présentent sous forme d'élevures rougeâtres, sans traces de pus; la troisième est recouverte d'une vésicule remplie d'une sérosité grisâtre puriforme, entourée d'un cercle inflammatoire rouge.

Le soir deux nouvelles indurations apparaissent sur la cuisse gauche; les trois premières ont changé d'aspect; la vésicule qui les surmontait s'est ouverte et a livré passage à une sanie puru-

lente, mélange de sérosité et de pus, qui salit et empèse les linges de pansement. On y remarque maintenant une ulcération grisâtre, couenneuse.

Le 18 l'éruption augmente; huit pustules nouvelles apparaissent sur le corps, dont l'une sur le dos de la main gauche au niveau de l'articulation métacarpo-phalangienne de l'index. Rien à la jambe; le malade n'a pas de selles; le ventre reste ballonné, tympanitique, très-douloureux; les circonvolutions du gros intestin sont dessinées sous la peau. Affaissement considérable (vin de quinquina et de Malaga).

Le 19 six déjections séreuses dont trois involontaires; ventre très-ballonné, tympanitique. Parois abdominales œdématiées. Sensation de flot perçue par la palpation. L'éruption reste stationnaire à la cuisse. Deux pustules se montrent au front au-dessus du sourcil gauche; langue sèche, chargée; inappétence; pas de troubles cérébraux. Le soir température 39°; figure animée; agitation; apparition de douleurs très-vives dans l'épaule et le coude gauches, rougeur et tuméfaction; deux garde-robes séreuses (opium 0gr,10, vin de Malaga 100 grammes).

Le 20 les douleurs du bras gauche s'amendent; la pustule du doigt indicateur gauche a considérablement augmenté; on y voit aujourd'hui une forte vésicule d'un brun rougeâtre, large comme une pièce de cinquante centimes. Elle est entourée d'une aréole d'un rouge foncé, recouvrant toute l'articulation, mais ne communiquant pas avec elle. La fluctuation se perçoit dans toute son étendue. Les bulbes du front ont laissé à leur place de très-petits ulcères grisâtres. Ventre tendu, ballonné; cinq ou six départs séreux, involontaires. Apyrexie.

Le 21 et 22 même état du ventre; prostration plus considérable; inappétence; paralysie du sphincter anal; pouls imperceptible, excessivement fréquent; langue rouge, fuligineuse; soif très-vive. L'éruption reste stationnaire; l'œdème de la jambe gauche augmente encore; l'état du cœur est toujours le même: bruits sourds, tumultueux, pas de souffle franc.

Le 23 et 24 l'état du ventre ne change pas; de nouvelles taches rouges apparaissent sur la jambe droite et sur le dos.

Du 25 au 27 l'éruption s'affaisse, se sèche sur le ventre et sur la jambe gauche; au sacrum, les pustules qui ont déterminé un commencement de décubitus semblent aussi diminuer. Le tympanisme et les selles involontaires persistent.

Le 28 et 29 nouvelles papules rouges, avec induration, sur tout le corps et même sur les joues. Fièvre très-forte; ventre toujours gonflé, cinq ou six selles séreuses involontaires chaque jour. On explore tous les organes avec attention: les poumons sont sains; le foie ne dépasse pas les fausses côtes. Rien du côté de la rate.

Le 30 en examinant soigneusement le ventre, on perçoit au-dessous de la tumeur formée par l'accumulation des gaz intestinaux, une matité anormale. Elle est située immédiatement au-dessus du pubis et paraît être due à la réplétion de la vessie. Le malade, qui avait une incontinence depuis plusieurs jours et conservait un bassin entre les jambes, urinait donc par regorgement et remplissait ainsi un vase de deux litres. Aujourd'hui on retire avec la sonde environ trois litres d'un liquide trouble, chargé de mucus. Le ventre s'affaise un peu après le cathétérisme, mais reste cependant tympanitique. L'éruption a un peu diminué depuis quelques jours. L'œdème de la jambe est tombé. Les émissions alvines sont involontaires; la langue est rouge, mais humide; respiration facile; les poumons ne présentent pas la moindre altération.

Le 1er octobre on sonde le malade le matin et le soir, et l'on retire environ trois litres d'urine dans les vingt-quatre heures; cependant le vase que le malade conserve entre les jambes est toujours rempli. La langue reste rouge, devient fuligineuse; le tympanisme persiste, l'état du cœur est toujours le même; tumulte, irrégularité, pas de souffle.

Du 2 au 4 même état, fièvre intense; le ventre reste ballonné; le 4 pendant la nuit, apparaît une dureté anormale autour

de l'articulation tibio-tarsienne droite ; l'article paraît indemne. Après un examen minutieux on trouve de la fluctuation en divers points, ce qui fait penser à un épanchement dans les bourses séreuses environnant cette jointure.

Le 5 la fluctuation est de plus en plus manifeste; un peu d'affaissement, de stupeur et de céphalée ; langue rouge, fuligineuse. Jambe gauche moins œdématiée. Le pied droit reste dans le même état ; la vessie est toujours paralysée ; six à huit selles involontaires par jour.

Du 6 au 8 le malade laisse aller plus fréquemment sous lui ; fièvre intense, le gonflement du pied ne diminue pas.

Le 8 sur la face antérieure de l'avant-bras apparaît une induration volumineuse, dont la base a la largeur d'une pièce de deux francs. Pas de fluctuation. Le gonflement du pied droit augmente et la fluctuation se perçoit à cinq travers de doigt environ au-dessus de l'articulation tibio-tarsienne, s'arrêtant au niveau des malléoles. L'examen microscopique du sang ne révèle ni bactéries ni bactéridies.

Le 9 on plonge une lancette dans les tumeurs du bras et de la jambe. Celle de la jambe laisse écouler un liquide laiteux mal lié ; celle du bras ne donne que du sang, il n'y a pas encore de pus. Affaissement de plus en plus considérable. Le malade finit par succomber le 10 octobre, à deux heures du soir.

§ 2. — Idée générale du rôle des embolies capillaires du système aortique dans les maladies.

L'observation qu'on vient de lire est à beaucoup d'égards pleine d'intérêt. Durant tout le cours de la maladie, le diagnostic n'a pas cessé d'être difficile. Au début, certainement je n'hésitai pas à croire à un rhumatisme articulaire franc ; l'apparition des phénomènes typhiques du côté du ventre et du système nerveux vint en premier lieu jeter le trouble dans mon esprit, et, sans la connaissance des travaux français, anglais et allemands,

j'eusse changé mon diagnostic et prononcé le mot de *fièvre typhoïde*. Les accidents dont le cœur était le théâtre me tinrent en garde contre l'erreur, et, en pleine clinique, je me prononçai pour un rhumatisme articulaire typhoïde.

L'apparition des phénomènes de thrombose me confirma dans ma manière de voir. J'accusai, non une phlébite, mais une coagulation du sang, suite de viciation de ce liquide par augmentation de fibrine. La survenance de suppurations multiples du côté de la peau et du tissu cellulaire sous-cutané ne me fit pas un instant varier dans mes appréciations. Inutile d'ajouter qu'avec Senhouse Kirkes, j'attribuai tous les accidents dont je fus successivement témoin, à des embolies capillaires parties du cœur gauche atteint d'endocardite ulcéreuse.

Les faits de ce genre ne sont pas nouveaux; déjà Bouillaud en 1841 les a signalés dans son *Traité clinique des maladies du cœur;* puis vinrent les travaux de Senhouse Kirkes en 1853, de Virchow, de Bamberger, de Friedereich, de Charcot, de Lefeuvre, de Cotard, de Prévost et de Vulpian. L'endocardite ulcéreuse, athéromateuse, survenant au début du rhumatisme articulaire aigu, ou paraissant au milieu de cette affection, forme la base des différentes recherches que je viens de citer. Les autopsies faites avec grand soin donnèrent la connaissance des lésions anatomiques observées du côté du cœur et des troubles que ces altérations centrales occasionnaient à la périphérie.

Le mot d'*embolies capillaires* fut prononcé en premier lieu par Senhouse Kirkes, qui démontra leur existence dans quelques nécropsies, ainsi que les lésions qu'elles déterminent par leur présence.

Trousseau montre dans sa clinique tout le parti que l'auteur anglais a su tirer de sa découverte et lui rend pleinement justice. « Si Kirkes, dit-il, n'a pas décrit l'endocardite ulcéreuse, il a du « moins démontré par des observations quels sont les effets prin- « cipaux qui résultent, soit du détachement de concrétions fibri- « neuses développées dans le cœur, soit de leur mélange avec le

« sang. A cette époque, comme on pourra s'en convaincre en « lisant les observations de cet intéressant mémoire, le docteur « Kirkes avait déjà établi qu'elles pourraient être les conséquences « de la migration des concrétions valvulaires sur la circulation « périphérique et pulmonaire. Il avait constaté sur les mêmes « malades le ramollissement cérébral avec hémiplégie subite par « oblitération de l'artère sylvienne. Il avait constaté l'existence « des infarctus de la rate et du rein coïncidant avec une oblité- « ration des gros troncs vasculaires de ces organes. Les petites « ecchymoses de la peau et des muqueuses, épanchements san- « guins, au centre desquels il avait trouvé une petite tache de « couleur jaune ou chamois, étaient pour le docteur Kirkes le « résultat d'embolies capillaires; le même auteur avait de plus « remarqué que les lésions de la valvule tricuspide déterminaient « de graves altérations du parenchyme pulmonaire. Enfin il avait « été conduit à accepter, ainsi que le prouve la quatrième obser- « vation de son mémoire, que la fibrine divisée pouvait donner « lieu à une infection du sang, qui se traduisait par des symp- « tômes typhoïdes. »

Convaincu par mes lectures et ajoutant pleine et entière confiance aux auteurs que je viens de citer, je posai donc le diagnostic : rhumatisme articulaire, endocardite ulcéreuse du cœur gauche, thrombose par hypérinose, embolies capillaires; d'où accidents du côté de la peau et du tissu cellulaire sous-cutané.

L'autopsie devait confirmer ou infirmer le diagnostic posé; elle fut faite avec tout le soin possible, en présence des élèves qui suivaient la clinique. Guidé par les considérations que je viens de présenter, j'opérai de la manière suivante : comme je voulais avant tout montrer que nous n'avions pas affaire à une fièvre typhoïde, je commençai l'autopsie par la cavité abdominale; celle-ci ouverte, nous vîmes en tout premier lieu les intestins très-distendus par des gaz et presque transparents, vu leur énorme dilatation; il fut donc facile de s'assurer qu'il n'y avait pas dans le petit intestin, de glandes de Peyer ni tuméfiées ni

ulcérées; l'examen du mésentère démontra l'absence de tout gonflement des glandes lymphatiques. L'intestin, ouvert avec soin et lavé, donna la preuve la plus concluante de l'absence de dothiénentérie.

Nous procédons à la dissection des branches vasculaires oblitérées, cause de l'œdème du membre inférieur gauche : la veine crurale est remplie par un caillot fibrineux très-consistant, occupant la partie supérieure de ce vaisseau, commençant un peu au--dessous de l'abouchement de la veine saphène interne, c'est-à-dire au milieu du triangle de Scarpa, adhérant intimement au côté interne de la paroi, remontant dans ce canal jusqu'au point où il se replie sur l'arcade pubienne. Le caillot est d'un rouge clair; la fibrine qui le compose a perdu sa structure lamellaire ou fibrillaire, elle est granuleuse; les globules rouges du sang sont déformés, ratatinés; çà et là se voient quelques dépôts pigmentaires ; les éléments blancs seuls ont conservé leur structure normale. Les membranes veineuses ne sont ni épaissies ni injectées ; l'épithélium de la tunique interne du vaisseau a disparu dans les points où le thrombus fibrineux a contracté des adhérences. Le sommet du coagulum ne présente ni ramollissement ni déchiquetures. Sa partie la plus ramollie siége à peu près vers le milieu, dans le sens de la longueur; elle est bridée en haut et en bas par des parties encore très-résistantes. Il est donc très-peu probable que des embolies aient eu leur point de départ dans cette coagulation.

Pour nous en assurer, nous ouvrons le thorax et nous examinons les poumons: ces organes sont sains, ils ne présentent ni œdème, ni hépatisation, ni induration, mais un peu d'hypostase à la partie déclive. Ces viscères étant indemnes, il était à peu près certain que le ventricule droit ne présenterait pas de lésions.

L'examen du cœur en place ne révèle rien ; le péricarde ne renferme pas de traces de sérosité. Les cavités droites, ouvertes méthodiquement, montrent qu'elles sont saines ; les valvules ne sont ni indurées, ni ulcérées, ni recouvertes de dépôt fibrineux.

Un caillot d'agonie occupe la cavité de l'oreillette droite et l'orifice des veines caves.

Le cœur gauche est plus gros que d'habitude; l'oreillette renferme un caillot fibrineux remontant jusque dans les veines pulmonaires. Les parois internes du ventricule, surtout les valvules aortiques et mitrale, sont couvertes d'une espèce de fausse membrane, granuleuse à sa surface et très-molle. Sur certains points, elle se laisse très-facilement détacher; sur d'autres, elle paraît adhérer plus fortement. En l'examinant avec soin, on voit qu'elle n'est pas continue, qu'elle est constituée par de petits grains fibrineux, déposés sur les valvules. Celles-ci ne sont pas trop déformées; elles sont quelque peu épaissies et légèrement indurées, dépourvues de l'épithélium qui les recouvre ordinairement et qui est remplacé par la couche granuleuse dont nous venons de parler. Les ulcérations, qui paraissent quand on enlève la couche fibrineuse, sont très-peu profondes. A l'examen microscopique nous trouvons qu'il y a une légère hypertrophie de la lame conjonctive des valvules aortiques et mitrale, une desquamation des épithéliums sur certains points, d'où apparence de solution de continuité.

La pseudo-membrane est composée de grains fibrineux. En certains points, surtout au niveau des valvules semi-lunaires, cette fibrine est très-mollasse, les grains se détachent sous un filet d'eau. Leur composition est celle de caillots très-ramollis, c'est-à-dire qu'on n'y voit qu'une masse de petites molécules réfractant fortement la lumière.

L'inspection du cœur et des poumons nous permet jusqu'ici d'affirmer que la thrombus de la veine crurale n'était cause d'aucun des accidents, si ce n'est de l'œdème de la jambe gauche; autrement, nous aurions trouvé des débris de ce coagulum dans le poumon, ou au moins dans le cœur droit.

L'état du cœur gauche nous donna immédiatement l'idée d'examiner les lésions périphériques et artérielles; nous commençâmes par l'étude des indurations les moins avancées que nous

avons signalées sur tout le corps, aux membres et à la face. Nous trouvâmes à la partie externe du bras droit une tache indurée paraissant toûte récente, ne dépassant pas le derme. Cette plaque, de la grandeur d'une pièce de deux francs, est d'un rouge violacé; en l'incisant, on a une surface de section légèrement grenue, infiltrée d'un sang à peu près coagulé, très-facile à exprimer avec le doigt. Le tissu cellulaire sous-cutané n'est pas atteint.

L'examen histologique montre que la couche épithéliale est saine; le derme est tuméfié, sans être malade à proprement parler, car les éléments qui le constituent sont normaux; il est simplement gorgé de sang, ses capillaires sont fortement distendus; de plus, on y voit du sang libre, des globules rouges plus ou moins déformés, de la fibrine granuleuse et même de la graisse. On dirait plutôt avoir affaire à un caillot de sang en voie de transformation; d'où l'idée d'infarctus cutanés. Dans les plaques ramollies, soi-disant remplies de pus sanieux, on trouve presque un processus gangréneux: un liquide essentiellement composé de détritus de globules sanguins, de graisse libre, de fibrine granuleuse et de débris épithéliaux; à l'œil nu même on reconnaît de petits lambeaux de tissu fibreux mortifié.

Les abcès, ou plutôt les tumeurs ramollies sous-cutanées, présentent le même aspect; mais les lésions sont plus étendues: le tissu cellulaire sous-cutané est comme sphacélé; les artérioles qui rampent dans ce tissu sont remplies de coagulums en voie de métamorphose graisseuse, de fibrine granulée, de graisse en gouttelettes et de globules rouges ratatinés; dans les artérioles plus grosses entourant la tumeur, on voit à l'œil nu de petits thrombus fibrineux; tout enfin révèle un arrêt de la circulation dans les parties malades. Les obstructions ne peuvent provenir que du cœur gauche; les grosses artères, ouvertes avec soin, ne montrent nulle part de lésion, ni desquamation épithéliale ni dépôts athéromateux.

Cet examen fait, nous passons aux articles qui ont été en

souffrance. Nous trouvons la jointure tibio-tarsienne droite parfaitement saine, entourée d'un manchon d'un pus sanieux déterminé par le sphacèle du tissu cellulaire péri-articulaire; les cartilages et la synoviale ne présentent pas d'altérations. Les autres articulations du pied droit sont intactes; il en est de même du pied gauche. Le genou droit est à peu près sain, mais la gaîne des extenseurs est remplie d'un liquide sanieux ne contenant que des granulations graisseuses, des globules de pus en voie de dégénérescence et une gande quantité de graisse libre, en un mot, quelque chose d'analogue, pour les formes histologiques, à ce qu'on voit dans le lait. Le genou gauche seul renferme un excès de liquide, celui-ci n'est pas franchement purulent et ressemble en tous points au fluide que nous venons de décrire. Du côté de la synoviale, nous trouvons une espèce de ramollissement graisseux; les cartilages sont gras, les cellules infiltrées, rien n'indique un travail pathologique actif antérieur. Les os sont sains. Les portions articulaires des membres supérieurs, qui avaient été successivement atteintes par le rhumatisme, ne présentent plus la moindre altération.

Le sang, examiné au microscope, était pauvre en globules rouges, très-riche en globules blancs et en fibrine.

L'examen des organes des cavités splanchniques ne nous donne rien du côté du foie, ni des reins; la rate ne présente que quelques petits infarctus coniques et jaunâtres.

Aucune lésion macroscopique ni microscopique dans le cerveau; la veine jugulaire interne est considérablement distendue par un caillot, mais ne présente du reste aucune altération sensible, soit à l'œil, soit au microscope.

Il résulte clairement de cette autopsie que notre sujet avait un rhumatisme articulaire à type typhoïde, que les accidents secondaires cutanés, sous-cutanés, péri-articulaires et même articulaires, dépendaient de la migration vers la périphérie de

grains fibrineux détachés successivement de l'endocarde du cœur gauche; et qu'enfin la thrombose de la jambe gauche avait probablement la même cause que le dépôt de fibrine dans le cœur, c'est-à-dire le rhumatisme.

Notre diagnostic avait donc été juste et devait nous satisfaire.

§ 3. — Procédé opératoire employé pour jeter dans la grande circulation des poussières organiques ou inorganiques.

Cependant, pour chasser jusqu'au dernier doute, nous avons essayé d'imiter la nature et de reproduire expérimentalement les faits que nous venions d'observer; voulant donner ainsi une assise pratique à des vues qui, en somme, pouvaient être discutées et réputées purement théoriques.

La première difficulté que nous avions à vaincre dans la voie expérimentale que nous voulions aborder, était de trouver le moyen par lequel nous pourrions mettre dans le torrent circulatoire général des poussières organiques ou inorganiques, pour voir l'effet qu'elles produiraient, et sur le sang, et sur les organes à travers lesquels elles passeraient. Nos expériences sur les poumons et celles de nos prédécesseurs depuis Darcet, nous avaient démontré que chez la plupart des animaux les capillaires pulmonaires ne laissaient guère passer ni poussières impalpables, ni produits organiques cellulaires en suspension dans l'eau distillée. Nous devions donc renoncer à chercher, par la voie de la jugulaire, les effets que nous voulions obtenir.

L'injection des poussières dans les artères périphériques et dans le sens de la circulation nous donna quelques résultats que nous relaterons en temps et lieu; mais la vraie voie était le cœur gauche.

Nous rappelant le moyen qu'avait employé Claude Bernard pour puiser alternativement du sang dans le cœur gauche et dans le cœur droit, nous avons procédé de la même manière, mais en sens inverse. Au lieu de puiser dans le cœur, nous avons ajouté au sang qu'il renfermait déjà les produits que nous vou-

lions envoyer dans tout l'organisme, pour déterminer des obstructions capillaires. Pour obtenir ce résultat, on n'a qu'à mettre à nu une carotide et à y adapter une canule suffisamment longue pour pénétrer dans l'aorte et même dans le ventricule gauche. On atteint très-facilement ce but avec un trocart; la canule placée et remplie de sang, on y adapte une seringue chargée des poussières qu'on veut injecter dans le cœur.

Pour nos expériences, nous nous sommes servi de liquides purulents, cancéreux, tuberculeux et d'eau distillée tenant en suspension de la poussière de fibrine ou de charbon préparée comme pour nos premières expérimentations.

§ 4. — Première série d'expériences · Injections de poussières dans le cœur gauche, ayant déterminé des morts subites par anémie cérébrale.

En procédant comme nous venons de le dire, nous avons obtenu sur quatre lapins et un chien les résultats suivants :

PREMIÈRE EXPÉRIENCE.

Un lapin adulte reçoit dans la carotide droite, par l'intermédiaire d'une canule qui atteint le cœur, six centimètres cubes d'eau distillée tenant en suspension un centimètre cube de poussière de fibrine. L'injection est faite lentement avec le plus grand soin pour ne pas provoquer de déchirure; la seringue n'est pas à demi vidée que des convulsions se déclarent pour se calmer immédiatement; la respiration de haletante qu'elle était redevient tranquille, ce qui me permet de terminer l'injection et de lier l'artère en retirant la canule. Le lapin n'est pas encore détaché, qu'il est pris de nouvelles convulsions plus fortes que les premières ; la respiration et les battements du cœur s'accélèrent notablement, des déjections alvines surviennent, puis le coma et la mort.

En voyant ce résultat, je me rappelai les expériences de mon ami, M. le docteur Jules Ehrmann, de Mulhouse, qui, en 1858, répétait avec mon aide les expériences de Bichat, de Cooper, de

Kussmaul et de Tenner, sur l'anémie cérébrale, en faisant simultanément la ligature de quatre troncs artériels encéphaliques.

Le lapin mort, je fis l'autopsie immédiatement, sans attendre la résolution de l'état tétanique : il me fut facile de constater l'anémie cérébrale et la présence de mes poussières dans la plupart des vaisseaux ; sur tous les points je trouvai ces poussières dans les artères, les artérioles et les capillaires.

La dissection de l'artère qui avait reçu l'injection, celle du cœur et des poumons, me démontrèrent qu'aucune déchirure n'avait été produite et que la mort n'était pas le résultat d'un accident opératoire; les poumons étaient congestionnés et le cœur rempli.

L'examen du sang trouvé dans le cœur gauche me donna la preuve que mes poussières étaient parfaitement mêlées à ce liquide, je les retrouvai dans les artères bronchiques et dans l'aorte ; mais je n'en vis pas de traces dans le système veineux.

DEUXIÈME EXPÉRIENCE.

Chez un lapin adulte, fort, je fais dans la carotide gauche une injection de 4 centimètres cubes de pus de bonne nature. L'opération se termine sans accident, mais l'animal est à peine mis en liberté qu'il est pris de convulsions : la respiration et les battements du cœur s'accélèrent, les yeux se renversent en haut, les pupilles se resserrent, la tête se rejette fortement en arrière. A l'agitation des membres succède un état tétanique très-prononcé : la tête reste dans l'opisthotonos, les jambes se raidissent, la respiration s'arrête, mais les battements de cœur persistent ; les pupilles se dilatent démesurément. Bientôt le cœur cesse de battre, la mort survient ; elle est annoncée par le relâchement successif des muscles. La nuque d'abord, puis en dernier lieu les jambes, perdent leur état de rigidité.

L'autopsie nous révèle une quantité considérable de pus dans les artérioles et les capillaires du cerveau. M. Coze fils, qui était

présent à l'expérience, a eu l'obligeance de dessiner une de ces petites artères remplies de pus (voy. pl. IV, fig. 1).

M. le professeur Michel, qui y assistait également, a fait aussi des préparations microscopiques qui confirment les miennes. Pas de pus dans le sang veineux du cerveau. Nulle part de déchirures de la substance cérébrale. On retrouve les globules purulents dans presque tous les organes, même dans la peau.

TROISIÈME EXPÉRIENCE.

Faite sur un lapin très-vigoureux. Nous examinons d'abord le sang artériel pour voir la quantité de globules blancs, quoiqu'il soit assez facile d'en différencier les éléments purulents dont nous nous sommes servi et qui venaient d'un homme. Au lieu de 4 centimètres cubes de pus, nous n'en injectons que 2. Le manuel opératoire, les résultats sont les mêmes. La mort arrive trente ou quarante secondes après le commencement de l'accès épileptiforme. L'animal était déjà debout quand l'accès commença par un cri perçant, puis la tête se convulsa en avant, le lapin roula sur le dos. Vinrent ensuite les contractures des membres; à ce moment le lapin se jeta sur le côté, et c'est dans cette position que le surprirent les phénomènes tétaniques.

L'autopsie démontre la présence du pus dans toutes les artérioles et tous les capillaires de l'encéphale.

QUATRIÈME EXPÉRIENCE.

Injection de 4 centimètres cubes de liquide cancéreux en suspension dans 3 centimètres cubes d'eau distillée. Les éléments fibro-plastiques sont très-faciles à reconnaître. L'animal soumis à l'expérience meurt au bout de quarante-cinq secondes; on n'a pas le temps de le détacher de la planche; il ne jette pas de cris, parce qu'un aide lui tient fortement la tête en arrière; on observe chez cet animal que les déjections alvines précèdent immédiatement la mort et surviennent à peu près au même moment que la dilatation pupillaire.

L'autopsie rentre dans les précédentes pour les résultats obtenus.

CINQUIÈME EXPÉRIENCE.

Chez un chien de moyenne taille, j'injecte dans le cœur gauche 8 centimètres cubes de pus louable, pris dans un abcès un quart d'heure à peine avant l'opération. L'injection est à moitié terminée que le chien présente déjà quelques convulsions très-passagères, après lesquelles je vide complétement la seringue. L'animal, détaché, ne peut se remettre sur ses jambes ; il est pris tout à coup de nouvelles convulsions cloniques, elles se terminent par un état tétanique, qui dure un certain temps ; puis la respiration se rétablit, mais pour un instant seulement.

Le chien meurt; je pratique immédiatement l'autopsie. Je constate d'abord que la canule a pénétré jusque dans le ventricule gauche, sans occasionner aucune déchirure.

Le crâne est ensuite ouvert : l'encéphale est décoloré, les artérioles et les capillaires sont remplis de pus. Dans le sang veineux, on ne trouve pas de traces de la matière à injection. Toute la substance injectée n'a pas pénétré dans le crâne, car on en retrouve dans le sang de presque tous les organes en plus ou moins grande quantité.

§ 5. — Confirmation des données expérimentales par la clinique.

Les expériences que je viens de relater prouvent évidemment que la mort si rapide est le résultat de l'anémie cérébrale ; les symptômes observés et les autopsies ne laissent pas de doute à cet égard.

Si nous rapprochons de ces résultats ceux que nous avons obtenus par injection de poussières dans le bout périphérique des artères, nous trouvons que la mort survient bien moins rapidement dans le second cas que dans le premier et que souvent ici on hésite à l'attribuer à la seule oblitération des artérioles. MM. Vulpian, Cohn, Panum, Cotard et Prévost étaient déjà arrivés à faire la même remarque. On produit, en effet, presque toujours des déchirures de la substance cérébrale, à cause de

la force qu'on est obligé d'employer pour faire passer les produits étrangers dans une artère où il n'y a plus de circulation et qui a peu de collatérales pour prendre les matières injectées. La distribution des poussières par ce moyen se fait bien plus lentement ; de là des troubles cérébraux durant plus longtemps et une mort moins rapide. Dans les injections poussées jusqu'au cœur, au contraire, l'action des poussières est pour ainsi dire instantanée. On le comprend en se rappelant avec quelle activité fonctionne le cœur et quelles larges voies le sang trouve en sortant de cet organe. La mort par anémie cérébrale s'explique donc très-aisément.

Ces expériences prouvent encore que la mort survient de la même façon, quelles que soient les poussières employées. Elles nous apprennent aussi que dans les cas de mort subite, où l'on ne trouve pas de lésion matérielle visible à l'œil nu, on ne doit pas oublier de rechercher si la circulation cérébrale ne s'est pas trouvée entravée par des embolies capillaires ou autres, car nous ne sommes guère disposé à admettre la mort par apoplexie nerveuse.

Les observations de mort par embolies et ramollissement cérébral ne manquent pas dans les ouvrages ; mais celles où la mort a été subite sont assez rares ; aussi vais-je en rapporter un cas recueilli à la clinique des vieillards de Strasbourg, dirigée par M. le professeur Coze et qui m'avait été confiée pendant les vacances de l'année 1866.

OBSERVATION XIV. — Maladie du cœur ancienne. — Différents accidents du côté du système nerveux. — Embolies cérébrales. — Mort subite. — *Clinique des maladies chroniques de Strasbourg.*

Une pensionnaire de l'hôpital civil se présente au service vers le mois d'août 1866 ; elle se plaint de palpitations qui l'empêchent de gravir les escaliers et demande à entrer dans la salle, afin de ne plus être obligée de monter et de descendre pour aller prendre ses repas.

Nous recevons la malade, quoique en apparence sa santé ne soit pas bien altérée. Le lendemain matin, son observation est prise très-rapidement. C'est une femme de soixante-douze ans, qui s'est toujours bien portée, sauf deux ou trois attaques de rhumatisme articulaire, dont la dernière remonte à dix ans. Elle n'a jamais été mariée et n'a pas eu d'enfants. La constitution est bonne, le tempérament lymphatique. Elle ne porte pas de traces d'infiltration sur le corps; les jambes et les mains ne sont nullement œdématiées. L'examen des organes internes ne révèle rien; il existe néanmoins un peu d'oppression et la respiration est plus fréquente qu'à l'état normal. Les poumons cependant paraissent sains. La percussion ne donne ni matité ni sonorité anormale; à l'auscultation, on perçoit partout le murmure vésiculaire. L'examen du cœur nous apprend qu'il y a un peu d'hypertrophie et un souffle rude au premier temps; le choc n'est cependant pas très-exagéré; le pouls, dur, paraît en rapport avec l'impulsion; les battements sont réguliers, donc pas d'altération de rhythme.

Vu les antécédents de la malade, nous pensons à une endocardite rhumatismale ayant déterminé un rétrécissement aortique. Nous allions abandonner l'examen, quand l'idée d'une dégénérescence athéromateuse des artères nous vint à l'esprit. En examinant toutes les artères superficielles du corps, nous les trouvons presque toutes indurées, noueuses; le souffle du cœur s'entend dans la carotide et le long du sternum. Cet examen nous fit ajouter au diagnostic de rétrécissement aortique faible celui de dégénérescence athéromateuse des artères périphériques et probablement de l'aorte. La femme se portant bien et ne demandant que du repos pour ne point ressentir ses palpitations, nous ne lui prescrivons aucun médicament; elle reste au moins pendant deux mois sans jamais se plaindre et sans jamais garder le lit. La sœur de la salle n'a jamais remarqué le moindre malaise chez elle; nous ne la voyons que très-rarement et jamais elle ne nous parle que pour nous remercier de l'avoir reçue au service.

Un des derniers jours du mois de septembre, nous la trouvons morte; elle s'était couchée la veille comme à l'ordinaire et le matin à cinq heures on s'aperçut de sa mort. Ses voisines n'avaient rien entendu, si ce n'est quelques mouvements du lit et un léger cri que jeta la malade vers minuit. A cinq heures du matin elle était toute froide; la mort devait donc remonter à quelques heures.

Autopsie faite vingt-quatre heures après la mort.

L'examen du cadavre ne révèle rien de particulier. Soupçonnant une lésion du cœur consécutive au rétrécissement aortique, nous ouvrons en premier lieu le thorax. Les poumons sont sains, quelque peu emphysémateux aux sommets et sur les bords.

Le péricarde ne renferme pas de sérosité en quantité appréciable. Le cœur est volumineux, surtout du côté gauche; le ventricule correspondant est manifestement hypertrophié; son diamètre vertical mesure 10 centimètres environ. Le cœur droit est moins dilaté. Les parois de l'organe sont épaissies; la cavité ventriculaire est en partie remplie par un caillot noir que nous retirons. L'orifice auriculo-ventriculaire ne semble pas rétréci, mais les valves sont tuméfiées et rugueuses. L'orifice aortique est induré, resserré; les replis semi-lunaires sont, comme la mitrale, durs, très-denses et couverts d'aspérités. Cet examen superficiel achevé, nous sortons le cœur et les poumons de la cavité thoracique pour examiner plus attentivement les lésions de l'endocarde et des valvules cardiaques gauches.

En fendant l'aorte, nous découvrons une grande quantité d'ulcérations athéromateuses; avec l'ongle il est facile d'enlever des particules de la substance morbide. Un filet d'eau entraîne également de ces détritus. Les nids semi-lunaires sont petits, rétractés, couverts d'incrustations très-faciles à détacher; sur divers points, on trouve de petites solutions de continuité de même nature, à bords déchiquetés, en quelque sorte flottants, ressemblant en petit à celles de l'aorte. La valvule mitrale est moins incrustée de sels calcaires que les replis semi-lunaires.

L'endocarde présente sur divers points des plaques crétacées très-appréciables à l'œil nu. Presque toutes les artères, même les artérioles des mains et des doigts, participent à cette altération.

L'examen microscopique démontre qu'il y a sur certains points athérome ; sur d'autres, ramollissement et ulcération de la tunique interne ; sur d'autres enfin, incrustation calcaire (phosphate et carbonate de chaux).

Le cœur droit est bien moins malade ; l'artère pulmonaire ne présente pas la moindre altération ; ce vaisseau est ouvert dans toute sa longueur ; mais on n'y découvre aucune embolie capable d'expliquer la mort par asphyxie ou par syncope ; on voit seulement quelques petits caillots très-mous et tout à fait frais. Les lésions trouvées du côté du cœur n'expliquent certes pas la mort subite.

L'inspection des organes abdominaux ne nous apprend rien : le tube intestinal est sain dans toute sa longueur ; le foie présente une dépression sur sa face antérieure, résultat de la pression du corset et quelque peu de dégénérescence graisseuse. La vésicule est remplie de bile et renferme deux gros calculs. Les reins paraissent sains, ainsi que les organes du petit bassin : matrice, ovaires et vessie.

Nous ne pouvions guère mettre la mort sur le compte d'un épuisement nerveux ; l'état de santé relative de la malade et ses antécédents ne le permettaient pas. Nous devions donc chercher du côté du cerveau, pour voir s'il n'y avait pas eu apoplexie cérébrale par rupture d'une artère athéromateuse. Chacun sait que cette cause de mort est fréquente chez les vieillards.

Le crâne est ouvert, l'examen de la masse encéphalique en place n'indique rien de particulier, sinon une certaine pâleur de la substance cérébrale. L'organe, sorti de sa cavité et placé les hémisphères en bas pour laisser voir la base, présente des artères très-malades ; tout le cercle de Willis est altéré. La basilaire présente de plus un caillot d'un rouge foncé, au centre duquel

on aperçoit un fragment blanchâtre tout à fait analogue aux parcelles qu'on enlève aux valvules avec l'ongle.

Histologiquement il est composé de substance athéromateuse crétifiée; on y reconnaît parfaitement les grains calcaires. En poursuivant les différentes artères qui se rendent dans le cerveau, on y trouve surtout vers les capillaires, c'est-à-dire dans les artérioles, une poussière graisseuse très-fine et quelques grains ayant l'apparence de sels de chaux. La substance cérébrale ne paraît pas altérée, les capillaires ne sont pas graisseux.

§ 6. — Quelques considérations sur le rhumatisme cérébral.

L'observation que je viens de rapporter est digne d'intérêt. Elle montre jusqu'à l'évidence que des produits détachés du cœur ou de l'aorte ont pu être entraînés par le courant sanguin. Lancés dans les artères de la tête, ils se sont constitués en embolies, qui, par l'arrêt de la circulation encéphalique, ont déterminé une mort des plus rapides. Certes, sans le microscope, on eût attribué la mort à une apoplexie nerveuse. Ce cas et d'autres qui se trouvent dans les auteurs, notamment dans le mémoire de MM. Prévost et Cotard, me font réfléchir aux phénomènes que l'on observe quelquefois dans le rhumatisme cérébral. A défaut d'autopsie pour confirmer l'opinion que je vais émettre, j'ai des faits cliniques. Je puis citer, entre autres, l'observation d'une jeune femme qui fut traitée par M. le docteur Weill, médecin aide-major à l'École du service de santé militaire et par moi. Elle était atteinte d'un rhumatisme articulaire très-aigu et fut soignée d'abord dans son domicile, ensuite à l'hôpital civil, où son mari, employé des hospices, la fit transporter dans une chambre particulière.

Dans le second septenaire de la maladie du cœur : palpitations presque continues, souffle aux deux temps, choc très-fort, pas d'hypertrophie sensible à la percussion. Deux ou trois jours après, tout son corps se couvrit de pétéchies, d'ecchymoses,

dont la plus grande n'atteignait pas la largeur d'une pièce de vingt centimes. Jusqu'à ce moment pas d'accidents cérébraux. L'affection articulaire semble arrêter ses progrès, quand tout à coup la malade est prise de convulsions, d'accidents éclamptiques des mieux caractérisés et de délire. Les accès durent parfois dix ou quinze minutes. Après deux jours de cet état, la malade tombe dans le coma; je la crois perdue. Au contraire trente-six heures après, elle reprend connaissance, recouvre l'usage de ses membres et au bout de huit jours elle est presque complétement guérie, sauf les troubles cardiaques qui persistent encore.

Si on pèse toutes les péripéties de cette maladie, on arrive à la conclusion que nous avons émise tout à l'heure : gêne subite et mécanique de la circulation cérébrale par suite de produits fibrineux détachés des orifices du cœur, entraînés vers le cerveau et finalement résorbés à cause de leur composition uniquement fibrineuse. Les accidents cérébraux du rhumatisme articulaire doivent avoir souvent la cause que nous indiquons; il m'est impossible de les attribuer uniquement à ce qu'on appelle la *diathèse rhumatismale*. Une autopsie faite dans le cas que nous rapportons, eût probablement expliqué bien des obscurités qui voilent encore aujourd'hui l'importante question, dite du *rhumatisme cérébral*.

M. Bouchut a tout récemment publié dans la *Gazette des Hôpitaux*, mai 1869, une observation très-remarquable qui confirme entièrement ce que je croyais, déjà il y a deux ans, être la règle dans ces différentes formes du rhumatisme cérébral.

OBSERVATION XV. — Chorée aiguë. — Endocardite rhumatismale intercurrente. — — Embolies cérébrales. — *Clinique de M. Bouchut*, extraite de la *Gazette des Hôpitaux*, 29 mai 1869.

Marie R..., entrée le 15 mars 1869, âgée de huit ans et demi, au nº 60 de la salle Sainte-Catherine, à l'hôpital des enfants malades, service de M. Bouchut.

Cette enfant, toujours bien portante, est atteinte depuis treize jours de chorée venue sans rhumatisme, sans vers et sans émotions morales. Les mouvements occupent les quatre membres et le visage. Ils sont tellement violents que l'enfant ne peut se tenir debout et que les parties saillantes sont rouges, un peu excoriées; ils ne sont du reste accompagnés d'aucun trouble de la sensibilité. Il existe un faible bruit de souffle à la région du cœur, au-dessous du mamelon. Bon appétit. L'enfant va aisément à la garde-robe et n'a pas de fièvre.

Les mouvements sont devenus encore plus forts peu de jours après l'entrée et toutes les parties saillantes du corps étaient excoriées.

On donne à l'enfant de l'arséniate de soude, à dose croissante, jusqu'à 0gr,030 par jour. Le médicament, d'abord bien supporté, produisit ensuite de la diarrhée et on en cessa l'usage. Il avait produit très-bon effet et les mouvements choréiques avaient notablement diminué. Les écorchures de la peau purent se guérir; l'enfant n'avait plus de fièvre et mangeait bien. Elle restait pâle et maigre, modérément agitée, lorsque le 24 avril, à 5 heures du soir, elle fut prise très-subitement d'hémiplégie du mouvement et de la sensibilité dans le côté gauche du corps, sans perte de connaissance, avec douleur vive de la tête à droite, avec déviation conjuguée des yeux à droite et avec aphasie. Pas de changement de température appréciable des deux côtés du corps. La respiration est un peu gênée, incomplète, masquée par des râles sibilants et muqueux. Les battements du cœur sont accompagnés de frémissement vibratoire, et le premier temps est couvert par un bruit de souffle un peu rude, couvrant le claquement valvulaire du deuxième temps et dont le maximum d'intensité est à la base et dans la direction de l'aorte. La matité précordiale n'est guère que de 5 centimètres carrés. La peau est peu chaude et le pouls très-petit, 120. Soif fréquente, pas de vomissements ni de diarrhée.

A l'ophthalmoscope, on constate dans l'œil droit une diffusion

de la papille, qui est blanche, œdémateuse et dont les contours sont à peine visibles ; la choroïde est pâle, les veines sont assez nombreuses, mais minces et un peu colorées. Dans l'œil gauche, la papille est plus distincte et manifestement plus nette que dans le côté opposé ; la choroïde est également pâle et les veines très-minces, peu colorées. Le lendemain, les choses étaient absolument dans le même état, avec un peu plus d'embarras de la respiration qui laissait entendre à distance des râles muqueux. Le côté paralysé présentait un peu d'œdème sans douleur.

Les urines, examinées, ne contenaient ni sucre ni albumine. L'enfant vécut encore deux jours dans la même situation, gardant une lueur d'intelligence, pouvant répondre par gestes à quelques sollicitations ; puis la respiration s'embarrassa davantage et elle succomba.

Autopsie faite vingt-quatre heures après la mort.

Le cerveau paraît mou et la pie-mère est infiltrée de sérosité un peu opaline sur quelques points de la convexité ; mais il n'en est pas de même à la base. A la partie postérieure de l'hémisphère droit, il y a, au niveau de deux circonvolutions, sur le trajet d'une artériole, une petite tache blanche allongée, entourée d'une petite zone de congestion capillaire et cette tache est due à un thrombus que l'on peut facilement extraire. Çà et là, dans l'intervalle des circonvolutions, la pie-mère présente une injection tellement vive de ses vaisseaux, qu'elle est épaissie et forme une toile d'un rouge violacé très-intense. Au centre de ces îlots de pie-mère ainsi congestionnée, on retrouve un vaisseau oblitéré par une thrombose. Cette lésion existe également dans la pie-mère du côté gauche.

A l'examen de la base du cerveau, l'arachnoïde est transparente et la pie-mère peu congestionnée. L'artère basilaire est perméable, ainsi que l'artère sylvienne gauche et ses affluents. L'artère sylvienne droite présente une oblitération complète et forme un petit cordon de cinq millimètres, dur sous le doigt. L'artère paraît rose et çà et là, en suivant son cours, on voit des places

remplies par un caillot blanchâtre, un peu décoloré. Toute la substance cérébrale où se distribue cette artère, la couche optique et les corps striés sont ramollis, sur quelques points un peu jaunâtres, ocrés; mais le ramollissement n'est point limité et se confond peu à peu avec la substance cérébrale saine.

Dans le cervelet il y a dans l'intervalle de ses circonvolutions plusieurs vaisseaux qui sont noirs, oblitérés dans une étendue assez grande; la substance cérébelleuse a un peu moins de consistance que de coutume, sans être véritablement ramollie.

Les yeux présentent un peu de diffusion de la papille sans dilatation des vaisseaux.

Les poumons présentent à la partie postérieure et en haut, une hépatisation pulmonaire rouge, au centre de laquelle se voient plusieurs noyaux noirâtres, durs, du volume d'un pois et formés par un peu d'apoplexie pulmonaire. D'un côté, il a y au centre d'un de ces noyaux une masse blanche un peu dure.

Le cœur n'est pas augmenté de volume et les parois du ventricule gauche sont hypertrophiées, tandis que celles du ventricule droit sont amincies. Les valvules sigmoïdes sont saines et le bord de la valvule tricuspide un peu épaissi sur trois endroits, qui sont en même temps vasculaires. Les valvules sigmoïdes de de l'artère sont saines. La valvule mitrale est très-malade; elle est fortement épaissie, ainsi que ses colonnes tendineuses; elle présente d'un côté une énorme végétation fibrineuse, adhérente par sa base, frangée à son bord libre, ayant deux centimètres de largeur à son point d'insertion et un centimètre et demi de hauteur. Son épaisseur paraît être d'un demi centimètre; elle est résistante, mais on sent qu'elle est friable et on comprend qu'elle ait pu être fragmentée par le courant sanguin. Elle fait soupape dans l'orifice auriculo-ventriculaire et devait monter et descendre au moment de la systole et de la diastole ventriculaire. Du côté opposé, en face, se trouve une autre végétation du volume d'un pois ayant les mêmes caractères physiques.

Dans l'aorte abdominale, au point de sa bifurcation, se trouve

une petite tumeur arrondie, ayant deux centimètres et demi dans un sens et un demi centimètre dans l'autre, adhérente à la paroi et pouvant laisser passer le sang sur les côtés et en avant. Toutefois l'espace resté libre est peu considérable et n'a guère plus de trois millimètres. Cette tumeur est noire à la surface; quand on la divise, on la trouve entièrement formée de fibrine blanchâtre, ramollie, entourée d'une coque noirâtre, épaisse d'un millimètre, obstruant l'artère presque complétement. On trouve jusqu'aux pieds, çà et là, de petites ecchymoses dues à des thromboses capillaires; cette lésion n'existe qu'à gauche et point dans le membre droit. Le foie est volumineux, rougeâtre, violet, d'une congestion considérable.

La rate est plus rouge que le foie; on y aperçoit quatre ou cinq noyaux du volume d'un pois à une noisette, durs à la périphérie, où ils sont noirâtres, et un peu plus mous au centre, où ils sont décolorés.

Les reins sont volumineux, bosselés, couverts de marbrures noirâtres et jaunâtres qui se présentent sous formes de noyaux isolés ou agglomérés. A la coupe, les parties noires pénètrent dans la substance corticale et sont dues à une hyperhémie du tissu, tandis que les parties blanches entremêlées semblent être le résultat d'anémie. Mais à l'intérieur de l'organe, la lésion paraît moins nettement circonscrite qu'à la périphérie.

L'intestin est rempli d'ecchymoses situées sur le trajet des artérioles transversales de la muqueuse et au centre desquelles on trouve le vaisseau oblitéré par un caillot.

Qu'il y ait possibilité de mort subite par embolies capillaires cérébrales, c'est ce qui a été démontré par les expériences que j'ai citées plus haut et par les deux observations que confirment pleinement les résultats obtenus sur les animaux.

Mon intention n'était pas de commencer mon chapitre par cette série, parce que je voulais avant tout élucider les questions bio-

logiques qui se rapportent à ma première observation ; mais les les effets produits par mes poussières me frappèrent tellement que je ne pus m'empêcher de les exposer d'abord. Je savais bien qu'on obtenait souvent des ramollissements en faisant des injections dans le bout périphérique des artères du cou ; toutefois j'étais loin de soupçonner la rapidité avec laquelle les accidents anémiques se produisaient et certes, si je n'eusse retrouvé mes poussières dans les capillaires cérébraux, je n'aurais jamais cru que l'arrêt de la circulation dans l'encéphale pût s'effectuer si facilement et si rapidement par les embolies capillaires. Dans les expériences de M. Jules Ehrmann, ces phénomènes ne survenaient pas plus vite.

Les choses ne se passent pourtant pas toujours ainsi ; je dirai même que des morts si violentes sont exceptionnelles, car sur cinquante injections dans le cœur gauche, je n'ai pu les obtenir que cinq fois ; j'ai rapporté fidèlement ces cinq observations, parce qu'elles forment pour moi la base des recherches qui devront être faites à l'avenir, toutes les fois que l'on se trouvera en présence de ces morts foudoyantes, *sine materia*, encore beaucoup trop nombreuses.

Notre appel a été entendu, si j'en juge par le remarquable travail *Sur la mort subite dans la fièvre typhoïde*, de M. le docteur G. Dieulafoy. Cet auteur a consciencieusement cherché des obstructions capillaires dans les différents organes sans toutefois en trouver. Il manque cependant un élément important dans son travail, car nous n'avons vu nulle part d'examen histologique du sang, très-nécessaire en semblable cas. Nous ferons la même remarque pour les observations publiées par M. Verneuil dans la *Gazette hebdomataire*, n° 43, 1869 et la thèse de M. Carret, présentée devant la Faculté de Paris, au mois d'août 1869.

Je suis loin de dire que toutes les morts rapides aient pour cause des embolies capillaires ; mais je ne crains pas de trop m'aventurer en n'admettant le mécanisme nerveux que lorsque tous les autres me font défaut.

Si l'on veut produire des accidents cérébraux simples, des altérations organiques dépendant de la présence d'embolies dans les artérioles ou les capillaires du cerveau, le meilleur procédé est à coup sûr celui de Virchow, de Panum, de Vulpian, de Cohn, de Prévost et Cotard, c'est-à-dire l'injection de poussières organiques ou inorganiques par le bout périphérique d'une des carotides préalablement liée. Le seul reproche dont ce procédé soit passible, est de déterminer quelquefois des déchirures d'artères et même de la substance cérébrale, par suite de la force qu'on est obligé d'employer pour faire arriver les poussières jusqu'aux collatérales dans lesquelles la ligature de la carotide n'a pas arrêté le courant sanguin. S'il ne survient ni déchirure de vaisseaux ni lésions de la substance cérébrale, les animaux soumis à l'expérience peuvent vivre trois ou quatre jours, comme le témoigneront les expériences de la deuxième série.

CHAPITRE II.

RAMOLLISSEMENT CÉRÉBRAL.

§ 1. — Anatomie pathologique des infarctus cérébraux.

OBSERVATION XVI. — Caillots anciens dans le ventricule gauche. — Accidents apoplectiques. — Ramollissement cérébral. — Infarctus rénaux et spléniques. — *Clinique médicale de Strasbourg.*

La nommée M... F..., âgée de soixante-neuf ans, entre à la clinique le 22 juin 1869.

Antécédents. Il y a cinq mois, la malade eut une attaque d'apoplexie avec hémiplégie à droite. Retour incomplet des fonctions au bout de quelques heures, complet au bout de trois semaines. Cinq jours avant son entrée, la malade, assise sur une chaise, est prise subitement de vertige, perd connaissance et tombe. Au bout d'une demi-heure tout a disparu.

La veille de son entrée à l'hôpital et une fois pendant son séjour elle est prise d'un accès d'asthme avec congestion de la

face, orthopnée. Expectoration un peu sanguine le lendemain du premier accès. Râles fins dans tout le côté droit de la poitrine, en avant; quelques-uns en arrière. Pas de matité.

Rien de particulier du côté du cœur.

La malade s'affaisse progressivement. La face est crispée, l'air stupide. Mouvements variés et sans but dans les extrémités. Décès le 3 juillet à 5 heures du matin.

Autopsie vingt-quatre heures après la mort.

Elle est commencée par la tête. Les méninges sont infiltrées et les circonvolutions cérébrales sont couvertes d'une espèce de gélatine dépendant probablement de la coagulation de la fibrine de l'exsudat. Pas de méningite à proprement parler. Le cerveau et le bulbe sont retirés de la boîte crânienne. A la base de l'encéphale on constate une dégénérescence à peu près générale des vaisseaux. L'incision du tronc basilaire révèle sur tout son trajet des plaques athéromateuses. L'artère cérébrale postérieure du côté gauche est disséquée avec soin : on la trouve oblitérée complétement par un caillot fibrineux et granuleux au niveau de sa séparation avec le tronc basilaire. L'artère cérébrale postérieure droite, tout en étant très-malade, est encore libre. Le caillot de la cérébrale postérieure gauche se prolonge dans une étendue de 2 centimètres, mais entouré de toutes parts par des coagulums rouges, frais. La communicante antérieure gauche est libre; dans la droite, on trouve une poussière granuleuse. Les différentes branches cérébrales de la carotide interne sont libres, mais chargées de plaques calcaires.

Sur le lobe postérieur gauche, nourri par l'artère cérébrale oblitérée, nous trouvons un certain nombre de points de ramollissement à différents âges donnant par leur ensemble une destruction considérable et s'étendant depuis le centre de Vieussens jusqu'à la couche corticale des circonvolutions. Ce foyer mesure 3 centimètres dans son étendue antéro-postérieure et un centimètre et demi de hauteur; en largeur 2 centimètres; il est multicolore, d'où apparence d'une mosaïque rouge, jaune et blanche.

L'examen histologique montre que l'encéphalomalacie n'est ni inflammatoire ni consécutive à une apoplexie; simple nécrobiose de tous les éléments: tubes et cellules. Les capillaires que l'on trouve dans les parois sont également gras et gorgés de globules de sang plus ou moins décomposé et de poussières fibrineuses. Dans le reste de la substance encéphalique, on ne trouve pas de ramollissement à proprement parler, mais presque partout des signes de dégénérescence athéromateuse des artérioles, graisseuse des capillaires avec des bouchons de fibrine granuleuse.

Le tronc basilaire et l'artère cérébrale oblitérés sont conservés dans l'alcool.

Le thorax ouvert nous montre les poumons en état d'hyperhémie considérable sans inflammation proprement dite, avec exsudation séreuse abondante (œdème pulmonaire).

Les différentes sections pratiquées dans le poumon ne nous révèlent nulle part d'infarctus; il est vrai que la dissection des artères bronchiques, depuis l'aorte jusqu'à la racine du poumon, prouve qu'elles ne sont pas bouchées. En suivant les artères pulmonaires nous n'arrivons à aucun foyer embolique.

Le cœur est plus gros qu'à l'état normal, surtout le ventricule gauche. Ses parois sont très-épaisses et mesurent près de 3 centimètres et demi d'épaisseur. A l'ouverture de cette cavité on voit à sa pointe un caillot rose, friable, muriforme, à contenu blanchâtre, liquide, ressemblant à du pus crémeux. L'examen histologique ne dénote dans le coagulum qu'une fonte graisseuse, et à la périphérie, qu'une couche de fibrine granuleuse avec des éléments blancs du sang.

Les valvules auriculo-ventriculaires sont athéromateuses; il en est de même de l'endocarde qui présente des taches laiteuses plus ou moins étendues et en grande quantité. Les valvules sigmoïdes sont saines; mais le tronc de l'aorte est couvert de plaques crétifiées dans tout son parcours jusqu'au milieu de la portion descendante; en quelques points il y a des ulcérations.

Le foie ne présente rien de particulier, si ce n'est quelques taches de périhépatite et quelque peu de cirrose. Le tronc de la veine porte est libre.

La rate est petite, dure et présente à sa surface quelques taches rouges, vineuses, plus ou moins encroûtées de sels calcaires. A l'incision ces macules se présentent comme la base de cônes hémorrhagiques, autrement dits infarctus. Deux de ces derniers sont déjà en voie de ramollissement jaune.

Sur le rein gauche, qui ne présente pas d'autre altération, nous trouvons également trois taches rouges, indices d'arrêt de circulation dans certains territoires capillaires.

L'intestin n'a rien de particulier dans toute sa longueur, si ce n'est un certain gonflement des follicules clos, mais sans trace d'ulcérations anciennes.

Les organes génitaux sont sains ; la matrice est dans la rétroflexion.

Dégénérescence athéromateuse. Thrombose du cœur gauche. Embolies cérébrales, spléniques et rénales.

L'examen histologique des caillots des vaisseaux cérébraux leur donne une composition de fibrine granuleuse analogue à celle de la concrétion cardiaque dans sa partie périphérique. L'examen des artères permet également de conclure que, vu la rugosité des parois, les arrêts de circulation devaient être très-faciles.

Les ramollissements cérébraux, conséquences d'embolies, ont des caractères tels qu'il n'est pas possible, au moins au début, de les confondre avec les ramollissements, suites de compression, d'inflammation ou d'hémorrhagie. Dans les infarctus cérébraux, on peut constater, surtout dans le voisinage des foyers, la fragmentation de la substance cérébrale et la dégénérescence consécutive des éléments fibroïdes et cellulaires de l'encéphale.

Il est facile de distinguer cette espèce d'encéphalomalacie des

fontes, résultats de l'oblitération des gros vaisseaux qui donnent lieu aux ramollissements blancs proprement dits. Dans ces derniers, la dégénérescence graisseuse des éléments nerveux est primitive ; dans les ramollissements rouges ou par embolie capillaire, le premier terme de la lésion est la fragmentation ou déchirure de la substance nerveuse ; la nécrobiose ne vient qu'après.

Dans l'observation que nous venons de citer, les deux espèces de lésions existaient et ont pu être distinguées sur le cadavre.

§ 2. — Deuxième série d'expériences : Infarctus cérébraux à différents âges obtenus par voie expérimentale.

PREMIÈRE ET DEUXIÈME EXPÉRIENCE.

J'injecte par le bout périphérique de la carotide gauche d'un lapin 6 centimètres cubes d'eau distillée tenant en suspension une certaine quantité de poussière de tabac.

L'injection se fait sans encombre ; le lapin ne pousse pas de cris ; la respiration s'accélère un peu. L'animal détaché marche, mais ne court pas quand on cherche à l'effrayer ; il incline la tête à droite. Au bout de dix minutes, la démarche devient plus pénible, les jambes du côté droit paraissent plus difficiles à mouvoir que celles du côté gauche. La bête n'exécute pas de mouvements de rotation, mais cherche une place où elle puisse se cacher et être tranquille. Le lendemain le lapin mange, mais traîne toujours les pattes du côté droit ; la tête est fortement inclinée à droite. Rien de particulier le deuxième jour ; le troisième jour au matin je le trouve mort.

En même temps que je pratiquais cette expérience, je faisais lier la carotide gauche à un autre lapin, pour observer les effets de la ligature elle-même. Ce second animal ne présenta aucun ac-

cident de paralysie ; je l'ai observé pendant une huitaine de jours, sans remarquer autre chose qu'une légère inclinaison de la tête du côté opposé à la ligature.

L'autopsie de ce dernier, sacrifié le huitième jour, ne montra pas la moindre lésion cérébrale appréciable.

Il n'en fut pas de même du premier qui présentait du côté gauche des signes anatomiques certains de ramollissement. On voyait à l'œil nu, par-ci par-là, un pointillé rougeâtre de la substance cérébrale qui avait au niveau des taches une apparence de velours d'Utrecht rouge. Le corps strié gauche surtout offrait en trois points différents cette coloration. La substance cérébrale, en ces trois endroits, paraissait être le siége d'une multitude de petites hémorrhagies. Dans les capillaires et les artérioles on retrouvait les poussières injectées ; on en constatait même dans les petits foyers que je viens de signaler.

TROISIÈME EXPÉRIENCE.

A un autre lapin très-fort, j'injecte dans le bout périphérique de la carotide gauche, 2 centimètres cubes de pus dans 3 grammes d'eau distillée. L'opération se termine très-heureusement ; pas d'accidents immédiats. Le sujet redevenu libre, marche et court même assez vite sous une table du cabinet où a eu lieu l'opération. Environ un quart d'heure après, l'animal se met à pousser quelques cris, puis à tourner assez rapidement sur lui-même pour tomber sur le côté droit ; il reste quelques minutes dans cette position et se relève pour marcher. A ce moment, les pattes gauches sont bonnes, mais celles du côté droit sont moins sensibles et moins agiles ; il n'y a cependant pas hémiplégie complète. Le lapin vit trente-six heures.

L'autopsie révèle un ramollissement rougeâtre de la surface de l'hémisphère gauche dans sa partie antérieure et moyenne. Le même piqueté que dans l'autopsie précédente le fait reconnaître ; il pénètre jusqu'à 1 centimètre de profondeur dans la masse de l'hémisphère, mais n'atteint pas le corps strié ni la couche op-

tique. A la base du même hémisphère et à la partie antérieure, nous trouvons encore un point ramolli de la grosseur d'une pièce de vingt centimes.

Le microscope fait voir dans les points malades des fragments de tubes nerveux, des globules sanguins et quelques éléments purulents. Il paraît manifeste qu'il s'est produit, dans ces petits foyers, des hémorrhagies capillaires; autrement on n'eût pas trouvé de corpuscules sanguins et de leucocythes libres.

Dans l'artère cérébrale moyenne gauche, nous trouvons sur différents points des amas de pus séparés par du sang pur. Nous reconnaissons de petites accumulations puriformes dans les artérioles que nous arrachons avec des pinces de la substance cérébrale. Sur le pont de Varole existent deux tout petits centres de ramollissement analogues à ceux que nous venons de décrire dans l'hémisphère gauche.

Dans les deux expériences que je viens de relater, il est à remarquer que les lésions se sont principalement produites du côté de l'injection, comme cela arrive quelquefois à la suite de la ligature d'une carotide. Je ne crois pas cependant qu'on puisse en accuser la ligature faite avant l'opération, car les troubles à la suite de l'occlusion simple d'une seule carotide sont très-rares, comparativement à ceux que détermine l'introduction de poussières.

Pour répondre plus rigoureusement à cette objection, j'ai deux expériences où j'ai fait pénétrer des poudres dans le ventricule gauche; il n'était arrivé dans le cerveau qu'une très-petite quantité de poussière : en conséquence, la mort n'avait pas été immédiate, mais on constatait des ramollissements cérébraux dans les parties opposées à la ligature de la carotide.

QUATRIÈME EXPÉRIENCE.

Chez un lapin de forte taille, j'injecte des grains de fibrine dans la carotide droite. L'injection est à peine terminée que des troubles cérébraux se manifestent, l'animal est comme prostré, il remue à peine, marche avec grande difficulté, sans qu'on puisse dire

qu'il est plus faible d'un côté que de l'autre. Il ne pousse pas de cris, fait même mine de manger quand on lui présente de l'herbe. La respiration paraît embarrassée, les battements du cœur sont très-fréquents et très-énergiques. Nous observons l'animal pendant une heure et nous ne voyons pas survenir de changement. Le lendemain, il était mort. Il avait vécu environ vingt-sept heures, car le corps était encore chaud quand on le releva.

L'autopsie est faite immédiatement. Le crâne ouvert, le cerveau sorti, on constate des lésions de ramollissement à gauche, sur le pont de Varole; à droite, dans le corps strié; on en trouve encore dans la partie antérieure de l'hémisphère gauche.

En divers autres points du corps et notamment dans la rate, on rencontre quelques infarctus. J'insisterai ultérieurement sur ces lésions. La lésion cérébrale a toujours les caractères indiqués plus haut : consistance pulpeuse, coloration rougeâtre, destruction des éléments nerveux, épanchement de quelques globules sanguins. Les capillaires et les artérioles renferment une quantité plus ou moins considérable de granulations fibrineuses injectées.

Il est bien évident, d'après cette observation, que la ligature de la carotide n'a pu, à elle seule, déterminer les diverses lésions signalées.

CINQUIÈME EXPÉRIENCE.

Sur un chien de belle taille, j'injecte dans le ventricule gauche, par la carotide du même côté, 6 centimètres cubes de pus très-frais, à cellules très-distinctes et nullement graisseuses. Ce liquide avait été recueilli une demi-heure avant l'opération sur un individu porteur d'un bubon d'emblée.

L'opération se termine très-heureusement. Le chien, détaché et démuselé, veut se mettre à courir; ses jambes ne le soutiennent pas, il est comme paralysé des quatre membres, qu'il remue cependant isolément quand il fait des efforts pour se relever. Abandonné à lui-même, il reste couché deux heures à la même place, sans faire d'autre mouvement que d'allonger la tête vers une écuelle d'eau placée à sa portée. A six heures du soir, quatre

heures après l'opération, nous revoyons l'animal, nous le trouvons dans des convulsions paraissant très-douloureuses, car il pousse de temps en temps des gémissements. Pendant l'espace d'une demi-heure, il a trois attaques convulsives. Le calme revenu, le sujet me regarde quand je l'appelle ; il fait des efforts pour se soulever, mais sans pouvoir y parvenir.

Depuis le moment de l'opération, il avait eu plusieurs selles liquides et presque après chaque déglutition d'eau, il vomissait. Le lendemain matin le chien vivait encore ; il paraissait même aller mieux. Je l'observai pendant près d'une heure ; il n'eut pas une seule convulsion ; depuis la veille, il n'avait plus eu de selles ; je lui fis boire du lait qu'il conserva. La respiration paraissait assez libre et le cœur ne battait pas très-fréquemment. A midi je trouvai l'animal prostré, ne regardant plus quand on l'appelait et poussant de temps en temps des cris plaintifs. Il avait des selles liquides. A deux heures il succomba au milieu de nouvelles attaques tétaniformes.

L'autopsie fut faite le soir à quatre heures, deux heures après la mort, vingt-quatre heures après l'injection.

Je trouvai le cerveau intact à la partie supérieure des hémisphères, ainsi qu'à sa base, mais le corps strié droit était altéré dans toute son épaisseur (voy. pl. III, fig. 3).

Le ventricule moyen contenait une sérosité claire, très-abondante, dans laquelle flottaient de petites parcelles blanches. Le corps strié gauche présentait un ramollissement très-superficiel, rougeâtre et piqueté. Le pont de Varole était lésé dans sa partie inférieure gauche ; enfin, dans la pie-mère qui enveloppait le bulbe, je rencontrai quelques taches rouges très-apparentes, peu épaisses, auxquelles aboutissaient de petits vaisseaux rouges (voy. pl. III, fig. 1).

L'examen microscopique ne me laissa aucun doute sur les lésions des corps striés et du pont de Varole ; c'était un ramollissement rouge, autrement dit une destruction nécrobiotique de la substance cérébrale ; quelques vaisseaux s'étaient déchirés ;

d'où de petits épanchements de sang. Dans les capillaires, je crus reconnaître en différents points les corpuscules purulents injectés (voy. pl. IV, fig. 2).

Les taches rouges de la pie-mère me montraient jusqu'à l'évidence comment les choses s'étaient passées et la manière dont les infarctus se formaient habituellement. J'ai déjà parlé de cette observation dans la première partie de ce travail, je n'y reviendrai donc pas. Il me suffira de rappeler que dans toutes ces macules, il y avait manifestement des capillaires rompus. Le sang épanché était mêlé de pus humain facile à distinguer du pus du chien. Les capillaires, d'abord simplement obstrués, avaient fini par se rompre sous les efforts que faisait, sur les bouchons, le sang cherchant à passer par les voies qui lui sont habituelles. Si, dans la substance cérébrale elle-même, les choses se passent comme je viens de dire, on comprendra facilement la raison de la coloration rouge des centres de ramollissement, et surtout du piqueté que présentent les surfaces de section et les surfaces libres de ces foyers.

Le cerveau du chien dont il vient d'être question, a été dessiné ainsi que les taches hémorrhagiques de la pie-mère et les tubes vasculaires remplis de pus (voy. pl. III, fig. 1 et 3; pl. IV, fig. 2 et 10).

D'après ce que nous venons de voir, on pourrait presque dire que le ramollissement rapide de la masse cérébrale n'est qu'un morcellement, une fragmentation traumatique de cette substance et qu'un semblable processus ne tient qu'aux propriétés physiques de consistance et de dureté de l'encéphale. Dans les cas d'oblitération brusque d'un tronc considérable, l'encéphalomalacie n'a pas primitivement l'apparence que je viens de signaler. Elle est plutôt blanche que rouge, parce qu'il n'y a pas ici rupture de vaisseaux ; l'épaisseur des parois de l'artère résistant aux chocs continus du sang contre le bouchon qui lui barre le passage.

Le travail nécrobiotique, dans ce dernier cas, se fait principalement par défaut de nutrition, les éléments tombent en dégénérescence granuleuse. Au contraire dans l'altération pulpeuse par embolies capillaires, il y a de plus déchirure des vaisseaux, épanchements de sang qui dissocient les parties environnantes; d'où primitivement une fragmentation de la substance cérébrale, qui n'arrive qu'ultérieurement à la régression graisseuse. En d'autres termes, dans les ramollissements blancs, ou par anémie proprement dite, la moléculariscation graisseuse des éléments cellulaires et tubulaires est primitive; dans les ramollissements rouges, par embolies capillaires, la fragmentation ou déchirure de la substance nerveuse est le premier terme, la dégénérescence graisseuse, le second. Lorsque cette dernière survient, la coloration du foyer change d'abord par suite de la décomposition du sang épanché, et ensuite à cause de la destruction moléculaire des éléments; de là des ramollissements gris, jaunes etc., lesquels, à notre avis, ne sont jamais primitifs. De même dans les processus suites d'anémie, primitivement blancs, des colorations plus foncées peuvent survenir par suite du mélange des produits inflammatoires voisins avec les détritus nécrobiotiques de la matière encéphalique.

§ 3. — Troisième série d'expériences : Ramollissement cérébral par stase veineuse.

Il est une autre espèce de ramollissement que j'ai eu l'occasion d'étudier en même temps que les transformations des caillots sanguins dans des organismes sains et qu'il ne faut pas confondre avec les ramollissements rouges et blancs. Je veux parler des foyers qui surviennent à la suite de stase veineuse.

Le 11 décembre 1866, je liai sur un premier lapin de forte taille les jugulaires un peu au-dessus du sternum, et sur un deuxième lapin, je passai dans les veines du même nom quatre épingles à un centimètre de distance l'une de l'autre, deux de chaque côté, pour obtenir des caillots veineux dans les sinus cé-

rébraux et étudier les transformations successives de ces thromboses.

Ces deux lapins succombèrent environ huit jours après l'opération, malheureusement trop tôt pour qu'on pût observer des modifications très-avancées des caillots ; ils étaient en effet composés de globules rouges plus ou moins déformés, de leucocythes non altérés et de tractus fibrineux.

La cause de la mort n'était certainement pas l'inflammation de la tunique externe des veines, qu'il a été très-facile de constater, puisqu'elle était infiltrée de pus. J'ai donc dû chercher du côté du cerveau. Je trouvai chez le premier animal un œdème manifeste, un ramollissement de la partie antérieure et inférieure de l'hémisphère gauche et une altération du même genre dans le corps strié du côté droit.

Chez l'autre lapin la modification portait surtout sur l'hémisphère droit, dans sa partie moyenne et inférieure. Ces foyers n'étaient pas rouges et piquetés comme dans mes précédentes expériences, ni blancs comme dans les cas d'oblitération de gros troncs vasculaires. Ils se distinguaient des uns et des autres par une liquéfaction extraordinaire. La substance ramollie flottait en quelque sorte dans un sérum plus ou moins rougeâtre. La dissociation du tissu cérébral, du reste très-peu altéré, devait tenir à une exsudation séreuse exagérée, produite par une augmentation de pression dans le système capillaire. Cet exsudat tenait en suspension quelques globules sanguins provenant de la déchirure de quelques capillaires, laquelle avait la même cause que la transsudation elle-même.

§ 4. Diagnostic anatomique différentiel des divers ramollissements cérébraux.

Des diverses recherches que je viens d'exposer, il semble résulter la possibilité de différencier, dans les premiers temps de leur évolution, les ramollissements, quant à leur mode de production, par l'étude des altérations macroscopiques et micros-

copiques des foyers. La confusion ou plutôt l'impossibilité du diagnostic ne commencera qu'au bout d'un certain temps, quand tout autour des centres morbides il se sera développé des processus inflammatoires qui enlèveront à ceux-ci leurs caractères primitifs.

Nous avons vu mourir, dans le service de M. le professeur Schützenberger, un individu portant une otite interne, chez lequel l'inflammation provoqua un coagulum dans le sinus latéral gauche, d'où des accidents nerveux très-intenses, convulsions épileptiformes, coma et mort.

L'autopsie révéla à la base de l'hémisphère gauche, à la jonction du lobe antérieur et moyen, un ramollissement très-étendu et très-profond, ayant les mêmes caractères que ceux trouvés chez nos lapins : œdème considérable, sérosité sanguinolente, dissolution de la substance cérébrale en une espèce de bouillie jaunâtre. Le sinus latéral gauche était le siége d'une thrombose considérable, ainsi que les veines cérébrales supérieures, latérales et inférieures ; la stase avait probablement commencé par les sinus pétreux.

Les nécrobioses du cerveau, suites d'embolies, ou infarctus cérébraux, comme du reste les autres encéphalomalacies mécaniques, ont des évolutions ultérieures variées ; nous ne les étudierons pas ici, parce que nous n'avons ni faits cliniques ni expériences personnelles sur lesquels nous puissions nous baser.

Ce travail a du reste été fait de main de maître, par M. Proust, dans sa thèse d'aggrégation en 1866, sur les différentes formes des ramollissements du cerveau. Cet auteur sépare nettement ce qu'il appelle les encéphalomalacies inflammatoires de celles qui sont caractérisées essentiellement par une nécrobiose du tissu nerveux, auxquelles seules il conserve la dénomination de ramollissement.

Pour nous, nous pouvons affirmer que les foyers se modifient très-rapidement, comme nous l'avons déjà indiqué, si des phénomènes inflammatoires surviennent à l'entour d'eux. On

peut alors les considérer comme des corps étrangers que l'organisme cherche à éliminer.

Il nous reste à dire ici que les lésions cérébrales, dites *ramollissements inflammatoires* ou *par compression*, peuvent être rangées à côté des altérations de la substance nerveuse que nous venons de décrire, en tant que l'on ne considère que les résultats des processus. En effet, dans l'encéphalite, la substance cérébrale se trouve ramollie, détruite même par étranglement dans les faisceaux de la névroglie hypertrophiée ou suppurée. Comme dans la compression simple, la destruction a lieu par défaut de nutrition : l'hypertrophie de la névroglie obstruant ou diminuant le calibre des vaisseaux, la suppuration dissociant les éléments nerveux, comme tout à l'heure l'excès de transsudation séreuse. On peut de la même manière considérer comme ramollissement les lésions de la substance cérébrale consécutives à la pression qu'exerce sur elle une tumeur solide ou liquide, car ici encore, la masse nerveuse se trouvera, d'un côté, privée d'une partie des sucs qui lui sont destinés, de l'autre, la circulation sera toujours plus ou moins entravée dans les parties qu'occupe la tumeur.

Ainsi envisagés, les ramollissements inflammatoires et par compression doivent être conservés, car l'altération anatomique qui les caractérise se trouve toujours être l'effet immédiat d'un vice de nutrition par cause mécanique.

Les conclusions qui relèvent tant de mes observations cliniques que de mes expériences touchant le ramollissement cérébral, sont à peu de chose près les mêmes que celles de M. Poumeau qui, à l'exemple de M. Proust, a fait une étude complète de ces lésions cérébrales.

CHAPITRE III.

INFARCTUS DANS LES DIFFÉRENTS ORGANES DU CORPS.

§ 1. — Considérations préliminaires sur les infarctus multiples.

Les injections de poussières dans le ventricule gauche n'ont pas uniquement pour effet de tuer subitement les animaux soumis aux expériences par anémie cérébrale, ou plus lentement par altérations emboliques : infarctus du cerveau, du cervelet, de la moelle allongée. Elles peuvent ne produire aucun des accidents que nous venons de signaler et avoir cependant des conséquences très-graves.

Nous allons successivement passer en revue les lésions des différents organes, en nous basant comme toujours sur l'expérimentation et la clinique.

Nous ne pouvons dire comment et pourquoi il se fait qu'en se servant du même procédé opératoire on ait des manifestations tantôt dans tel organe, tantôt dans tel autre, quelquefois dans plusieurs simultanément. Nous ignorons complétement les causes qui déterminent la migration des poussières du cœur vers un point de la périphérie, plutôt que vers un autre. Ni la clinique, ni l'expérimentation, ni les dispositions anatomiques n'ont pu nous éclairer à ce sujet; nous ne pouvons qu'invoquer le hasard. Cela est si vrai que, pour avoir quelques spécimens complets, il faut un temps infiniment long et des expériences très-nombreuses. On en jugera par la relation des opérations. Il nous semble toutefois que l'on peut éviter ou au moins rendre aussi légers que possible les accidents cérébraux, si l'on a soin de mêler au sang une moindre quantité de poussières et de comprimer pendant l'injection la carotide du côté opposé. Les lésions cérébrales nous paraissent aussi moins fréquentes dans les cas de mélange au sang de produits organiques.

C'est dans la série d'expériences que nous étudions, que nous avons surtout cherché à reproduire les accidents anatomiques et peut-être fonctionnels et cliniques que nous avons remarqués chez le malade qui fait l'objet de l'observation placée en tête de la troisième partie de notre travail.

§ 2. — Quatrième série d'expériences : Infarctus multiples par injection directe dans le cœur gauche.

PREMIÈRE EXPÉRIENCE.

J'injecte par la carotide droite dans le ventricule gauche d'un lapin fort et vigoureux, 2 centimètres cubes de poussière fibrineuse en suspension dans 6 centimètres cubes d'eau distillée. L'opération réussit complétement, sans que l'animal manifeste le moindre mouvement nerveux.

Le lapin, l'injection faite, remue facilement tous les membres, marche, mais refuse de courir. La seringue est vide ; tout son contenu a donc pénétré. Le lendemain matin, on remarque une certaine raideur du train postérieur ; mais ce symptôme se dissipe le jour même au soir, car l'animal exécute très-facilement les mouvements normaux des pattes de derrière. Il mange très-peu, ne montre pas la voracité ordinaire de sa race ; il n'a pas de diarrhée, ni de vomissements, mais son ventre est fortement ballonné. Deux jours après il succombe, ayant toujours l'abdomen très-gros et très-sonore. Je n'ai jamais remarqué chez lui aucun signe ni du côté de la respiration ni du côté du cœur.

L'autopsie, pratiquée immédiatement après la mort, fait voir, du côté du péritoine, des lésions manifestes. Sur plusieurs points des marques rouges presque hémorrhagiques tranchent sur la couleur normale de la séreuse. Dans le mésentère nous trouvons également quatre ecchymoses. Sur le péritoine viscéral au niveau du jejunum ou portion sus-ombilicale de l'intestin, existent deux taches hémorrhagiques. Ces macules présentent une étendue variant entre un demi et un centimètre.

Le foie n'offre rien de particulier. La rate a deux points indurés, plus rouges que le reste de l'organe et du volume d'un grain de blé. Les reins sont intacts.

Dans la cavité thoracique, aucune altération. Les poumons, le cœur sont à l'état normal.

Le cerveau et le cervelet paraissent sains, mais dans les enveloppes de la partie supérieure de la moelle, on découvre encore deux petites ecchymoses, analogues à celles que nous avons signalées chez le chien dont l'autopsie a été rapportée plus haut.

Pour étudier les lésions du péritoine, je détache un lambeau de cette membrane pour l'examiner à l'état sec. Fraîches, ces taches sont composées de sang pur plus ou moins altéré, car les globules rouges sont déjà fortement ratatinés. Les capillaires sont distendus par de petits caillots formés de globules n'ayant plus leur forme normale. Il ne m'a pas été possible de retrouver les poussières injectées.

Dans les préparations sèches, ne se manifeste aucune altération de la membrane elle-même. Nous considérons ces ecchymoses comme des infarctus péritonéaux. Dans la rate, les foyers sont manifestement le résultat de ruptures, car, outre la grande quantité de globules rouges libres, on y voit des débris de tissu splénique.

Nous pensons pouvoir rattacher toutes ces lésions à des altérations vasculaires produites par nos poussières. Dans les vaisseaux qui aboutissent aux plaques ecchymotiques des méninges, nous pouvons reconnaître des grains, qui ne peuvent être autres que ceux que nous avons injectés, ils n'en diffèrent que par le volume. Cette augmentation de calibre paraît être le résultat de l'imbibition.

DEUXIÈME EXPÉRIENCE.

Le 25 juillet 1867 un lapin de forte taille reçoit dans la carotide gauche une injection de poussières de charbon en suspension dans l'eau distillée. Il supporte bien l'opération, ne présente d'autres phénomènes qu'une légère augmentation de chaleur.

Au bout de trois heures, il reprend ses allures ordinaires ; on l'isole pour observer sa nourriture et ses matières fécales. Le lendemain et le surlendemain se passent bien.

Le 28 on s'aperçoit que le lapin ne mange guère ; mais il n'a pas de diarrhée, le ventre paraît sensible, car lorsqu'on le presse, la bête semble éprouver de la douleur et cherche à fuir.

Le 28 au soir l'abdomen se tuméfie, des symptômes de péritonite se manifestent, l'animal respire avec peine, reste couché et a l'air de beaucoup souffrir. Il nous fait songer aux animaux succombant aux accidents consécutifs à l'extirpation de la rate. Le lendemain matin on le trouve mort. Il avait vécu quatre jours, les deux premiers sans avoir été malade ; le troisième et le quatrième surtout, il avait donné des signes d'inflammation péritonéale.

L'autopsie ne révèle rien du côté des centres nerveux.

La cavité thoracique ouverte nous montre dans le poumon gauche deux infarctus rouges de la grosseur d'une pièce de vingt centimes. Le cœur paraît normal.

A l'ouverture de l'épigastre, on constate sur la sérense un grand nombre de macules ecchymotiques ; l'intestin surtout en est plaqué ; du côté du cæcum nous trouvons une petite tache noirâtre. En voulant l'examiner, nous déchirons l'intestin à son niveau.

Le péritoine renferme peu de liquide, mais n'a plus sa surface polie ; il ne présente cependant pas de dépôts fibrineux ou purulents. L'épithélium seul nous paraît abrasé, car on ne le trouve plus. Le microscope nous apprend que les ecchymoses sont réellement de petites hémorrhagies dans les tuniques intestinales et dans le stroma péritonéal. La portion sphacélée trouvée au cæcum est le dernier terme du processus, dont le premier est représenté par les points rouges.

La rate présente trois infarctus. En examinant le sang dans les divisions de l'artère splénique et de l'artère mésentérique, on découvre très-facilement les grains de charbon.

Aucune altération dans le foie.

Les reins paraissent sains; la vessie est fortement distendue par l'urine.

Le système nerveux n'est pas examiné histologiquement parlant.

TROISIÈME EXPÉRIENCE.

Le 11 juin 1867 j'injecte dans la carotide gauche d'un lapin 2 centimètres cubes de pus; l'animal supporte bien l'opération. Détaché de la planche, il reste tranquille une demi-heure, puis se met à marcher en traînant quelque peu les pattes du côté droit. Il meurt pendant la nuit; il n'a vécu que quelques heures à peine, car lorsqu'on le relève le lendemain matin il est froid et raide.

L'autopsie ne révèle rien du côté du système nerveux. Dans les poumons, on voit quelques infarctus; le cœur présente une belle strie blanchâtre sur sa partie antérieure. Cette strie se subdivise en plusieurs faisceaux, elle n'est autre que l'artère coronaire antérieure remplie de la matière injectée.

Le sang du cœur est encore mêlé de pus.

La cavité abdominale ne présente rien de particulier, si ce n'est quelques petites taches rouges sur les reins. Il nous est impossible de dire à quoi tenait cette pigmentation, car nous n'avons pu constater d'hémorrhagie. Les tubes rénaux ne présentent pas la moindre altération; l'épithélium est sain ainsi que les glomérules de Malpighi.

Dans les cas que je viens de citer, j'ai toujours été à la piste des hémorrhagies qui auraient pu s'être produites du côté de la peau ou du tissu cellulaire; elles sont très-faciles à découvrir quand on dépèce l'animal. J'ai également recherché s'il n'y avait pas de lésions musculaires ou articulaires. Je n'ai rien trouvé de pareil dans les trois autopsies que je viens de citer.

La lésion cardiaque signalée dans la troisième autopsie nous a surtout frappé; elle est très-intéressante, d'autant plus que je puis donner aujourd'hui à son appui une observation des plus concluantes.

OBSERVATION XVII. — Dégénérescence des parois du ventricule gauche. — Athérôme et embolie de l'artère coronaire. — Infarctus cardiaques. — Infarctus rénaux. — *Clinique médicale de Strasbourg.*

Le nommé J... B..., maçon, âgé de soixante-six ans, demeurant à Strasbourg, entre à la clinique de M. le professeur Hirtz le 27 mai 1868.

C'est un homme de bonne constitution, il se plaint d'une gêne considérable de la respiration et présente une forte cyanose de la face. Œdème considérable des extrémités inférieures.

A son entrée, il prétend ne tousser que depuis une dizaine de jours ; il a une expectoration peu abondante, sanguinolente; à l'examen de la poitrine, on constate une sonorité tympanitique aux deux sommets, avec absence presque complète de murmure respiratoire et de râles.

En arrière et en haut, des deux côtés, le son est également exagéré, en bas et à gauche, submatité, respiration obscure, un peu de souffle lointain et quelques râles sous-crépitants.

La matité précordiale est peu considérable et les battements cardiaques sont presque imperceptibles ; le pouls est fréquent et petit; pas de chaleur fébrile.

Les symptômes s'aggravent à partir de l'entrée du malade. Il succombe le 3 juin à trois heures du soir, avec tous le signes de l'asphyxie.

Autopsie faite vingt-quatre heures après la mort, par MM. Aronssohn et Feltz.

Thorax. A l'ouverture de cette cavité, les poumons apparaissent refoulés en haut et en avant, ils flottent dans une quantité considérable de sérosité qui peut être évaluée à 2 litres à droite et à 1 litre à gauche. Le liquide est clair, citrin.

Sur la plèvre diaphragmatique droite, existent des fausses membranes nombreuses et fibrineuses ; les poumons ne présentent du reste pas d'altérations ni macroscopiques, ni microscopiques.

Le péricarde est distendu et mesure dans le diamètre vertical près de 2 décimètres. A l'incision, on constate un certain épaississement du feuillet pariétal; des deux côtés de la ligne médiane existent des adhérences pseudo-membraneuses très-friables. Un exsudat séro-sanguinolent occupe les interstices de ces connections et des dépôts fibrineux qui donnent un aspect réticulé à la surface cardiaque.

La paroi antérieure du cœur est décolorée, comme on s'en aperçoit en raclant les couches de nouvelle formation dont nous avons parlé.

Le ventricule gauche paraît très-dilaté et rempli de caillots. L'artère coronaire qui chemine sur la face antérieure de l'organe, est disséquée avec soin; elle est trouvée dure, blanche, manifestement athéromateuse.

A 3 centimètres en dehors et à gauche de ce tronc, nous trouvons un point fluctuant de la grandeur d'une pièce de deux francs.

Nous l'incisons et il s'écoule de ce foyer du sang couleur chocolat. Examiné au microscope, ce contenu se compose de globules sanguins déformés, d'un grand nombre de corpuscules de Gluge et de débris de fibres musculaires graisseuses.

Après l'évacuation du liquide, nous tombons dans une cavité anfractueuse, dont les bords sont colorés en jaune et formés par des fibres musculaires en pleine dégénérescence; elle s'étend jusqu'à la pointe du cœur.

Par la dissection, il est facile de suivre les rameaux de l'artère coronaire jusque dans les parois de la collection.

En ouvrant le cœur gauche par sa face postérieure, on constate sur la paroi antérieure du ventricule un caillot fibrineux ancien, car il est très-friable. Cette concrétion irrégulière, mamelonnée à sa surface, est composée de couches successives de fibrine. En pressant sur la paroi profonde du foyer avec le manche du scalpel, on repousse la face interne du ventricule, ainsi que le dépôt qui la recouvre. La cloison de séparation de la cavité cardiaque et de la caverne de la paroi n'est fibrineuse sur aucun

point et ne se laisse traverser nulle part par la sonde cannelée; sa structure est musculaire. En détachant le coagulum de la surface cardiaque, nous déchirons la paroi profonde du kyste.

Cette découverte attire de nouveau notre attention vers l'artère coronaire. Nous la trouvons libre à son origine, mais ses ramifications sont remplies de produits fibrineux anciens, d'une véritable poussière fibrino-graisseuse, analogue à celle du polype du cœur.

En poursuivant nos recherches, nous constatons une intégrité parfaite du foie, de la rate, des intestins; mais nous découvrons dans les reins des infarctus déjà décolorés et en voie de métamorphose graisseuse.

Au centre du principal infarctus, gros comme une pièce de 2 francs à sa base, on trouve un vaisseau dilaté par un caillot rouge, jaunâtre, visible à l'œil nu et composé de globules sanguins déformés, de fibrine granuleuse et de matière pigmentaire en grains (caillot ancien).

L'examen histologique du cœur, fait avec le plus grand soin, donne une structure normale du restant du ventricule gauche ainsi que du ventricule droit.

Du côté du crâne, nous n'avons signalé qu'une hyperhémie considérable des méninges et de la masse encéphalique, avec une exsudation gélatiniforme entre les circonvolutions cérébrales.

Les grosses artères sont partout plus ou moins athéromateuses.

Cette autopsie ne laisse pas de doute à notre esprit sur l'origine de la lésion cardiaque. Elle dépend manifestement d'une hémorrhagie interstitielle de la paroi antérieure du cœur gauche. Cette extravasation elle-même ne peut s'expliquer autrement que par des ruptures de vaisseaux du ressort de la coronaire antérieure. La dégénérescence athéromateuse des artères rend compte de leur friabilité, et les embolies, trouvées dans les artérioles, expliquent les ruptures, causes immédiates des épanchements sanguins.

La dégénérescence graisseuse du muscle dans le territoire lésé tient autant à la modification primitive des vaisseaux coronaires qu'à l'obstruction de leurs divisions. Les dilacérations musculaires se rattachent manifestement à la multiplicité des ruptures vasculaires.

L'importance de cette observation n'échappera à personne. Il est infiniment probable que si le lapin dont nous avons rapporté l'histoire plus haut, eût vécu, nous aurions constaté, au bout de très-peu de temps, du côté du cœur, des lésions analogues à celles que nous venons de décrire et dont la pathogénie est si clairement écrite dans l'analyse des lésions.

Les pièces relatives à ce cas ont été présentées à la Société de médecine de Strasbourg par M. le professeur agrégé Aronssohn.

QUATRIÈME EXPÉRIENCE.

Le 18 juin 1867 à un lapin de forte taille j'injecte de la matière cancéreuse en suspension dans de l'eau distillée; l'animal supporte très-bien l'opération et ne présente pendant quelques jours aucun phénomène morbide grave; seulement il n'a plus sa vivacité ordinaire, mange peu et a quelquefois des selles liquides. Il vit ainsi dix-huit jours.

A l'autopsie, je ne rencontrai pas de lésion du côté du système nerveux, mais plusieurs infarctus jaunes ramollis dans les poumons (voy. pl. II, fig. 4).

Le cœur ne présentait pas d'altération.

La cavité abdominale ouverte, on trouve sur les faces du foie quelques petites taches jaune blanchâtre et d'autres plus rouges et plus dures, ressemblant toutes à des nodules tuberculeux; on ne peut les énucléer (voy. pl. V, fig. 1 et 2).

A l'incision, on reconnaît que la masse a une forme arrondie et que tout le néoplasme n'a pas la grosseur d'un grain d'orge. La substance contenue dans l'intérieur est ramollie, mais non fluide; avec la lame du scalpel on peut facilement l'enlever.

L'examen microscopique fait voir que ces granulations mol-

lasses renferment des produits en voie de dégénérescence graisseuse ; on n'y reconnaît plus de globules sanguins ni d'autres éléments. Une série de molécules graisseuses et quelques éléments ressemblant à du vieux pus constituent le produit dans toute son épaisseur. Le tissu circonvoisin ne paraît pas altéré. Les taches moins avancées renferment manifestement des éléments sanguins, des globules ratatinés, des corpuscules pigmentaires, des cellules hépatiques faciles à reconnaître à cause de leur volume.

En présence de ce foie, que je montrai à MM. les professeurs Stoltz, Michel et Morel, je ne pus hésiter entre le tubercule et l'infarctus plus ou moins ramolli ; j'avais évidemment affaire à des abcès, à des produits d'embolies capillaires.

La rate ne présentait pas d'altération, les reins étaient sains, ainsi que le tube digestif et le péritoine.

Dans le poumon il fut facile de se convaincre de la nature des petits foyers : à côté des points ramollis il y en avait d'autres moins avancés, où l'on pouvait reconnaître de petites hémorrhagies plus ou moins anciennes (voy. pl. II, fig. 4).

CINQUIÈME EXPÉRIENCE.

Le 24 juin 1867 j'injecte dans la carotide droite d'un lapin bien portant les éléments d'un cancer fibro-plastique de la mamelle enlevé à une femme le matin même dans le service de chirurgie. L'animal supporte bien l'opération. Pas de troubles nerveux immédiats, sauf un peu de stupeur, qui, le soir a déjà disparu. Le lapin, observé attentivement, présente au bout de trois à quatre jours des phénomènes pectoraux très-accentués : il tousse souvent, a une respiration rapide et ne mange presque pas. Pas de selles diarrhéiques. Ces phénomènes persistent jusqu'au 1er juillet ; à ce moment l'animal paraît se remettre, la température d'abord à 42° redescend à 39°,5 ; l'appétit revient. Cet état, relativement bon, dure quatre jours ; sauf la respiration extrêmement rapide, on dirait qu'il est bien portant, il marche et court très-facilement. Aucun œdème des extrémités, toutes les articulations

sont libres. Cependant il succombe dans la nuit du 3 au 4 juillet. On le trouve le matin raide et froid. L'autopsie est faite dans l'après-midi ; elle révèle des lésions très-curieuses.

L'ouverture du thorax montre du côté droit un vaste épanchement pleurétique suppuré ; le poumon correspondant est affaissé, carnifié en quelque sorte. Le liquide, examiné au microscope, est composé d'éléments purulents en voie de dégénérescence graisseuse et d'une multitude de granulations graisseuses libres que l'éther dissout très-vite. La plèvre est épaissie et présente sur certains points des plaques rouges paraissant le siége de suppuration. Du côté gauche, le peu d'épanchement qu'on trouve est de même nature que celui du côté droit. Le poumon porte sept ou huit granulations jaunâtres, qui semblent franchement cancéreuses. A première vue, M. le professeur Michel et M. le professeur agrégé Bœckel pensent qu'il y a reproduction du cancer. Cependant l'examen microscopique nous démontre que nous n'avons nullement un tissu cancéreux sous les yeux, mais des éléments graisseux ressemblant à du vieux pus. Ce même poumon renfermait encore des indurations moins avancées, où il fut facile de constater des débris de foyers apoplectiques plus ou moins anciens.

Du côté du péritoine et de l'intestin, nous n'avons rien trouvé, mais le foie portait quatre granulations semblables à celles du poumon, que l'examen microscopique nous prouva être de même nature qu'elles.

La rate et les reins étaient sains, ainsi que la peau, le tissu cellulaire, les muscles et les articulations. Le cerveau ne présentait pas d'altération sensible.

SIXIÈME EXPÉRIENCE.

Le 26 juillet 1867 j'injecte, à un chien de belle taille, 6 centimètres cubes de pus dans la carotide droite, en me servant d'une canule assez longue pour atteindre le cœur gauche. L'injection se fait très-facilement, mais lentement. Le chien a quel-

ques accidents cérébraux immédiatement après l'opération ; il fléchit sur le côté gauche et tout son corps se porte sur le côté droit ; sa démarche est très-hésitante, il a l'air d'être hémiplégique. Pas d'accidents graves dans le ressort de la respiration. Le lendemain, l'animal paraît moins malade, il marche assez bien, a toujours de la faiblesse à gauche, mais remue parfaitement les membres correspondants, quand on arrête, en les liant l'un à l'autre, ceux du côté droit. Il mange assez bien, ne manifeste pas beaucoup de souffrance. Pas de selles liquides. Cet état se maintient pendant sept jours ; le huitième, l'animal est pris subitement de convulsions et meurt dans des accès tétaniformes.

L'autopsie révèle une maladie du corps strié du côté droit, analogue à peu près à celle du chien signalé plus haut ; le ventricule moyen est rempli de sang presque pur. L'hémorrhagie qui a mis fin à la vie procède très-probablement de la déchirure de la partie ramollie du corps strié. Cette altération est caractérisée par une dissociation des éléments nerveux et par leur état de dégénérescence graisseuse.

Malgré la découverte de ces lésions encéphaliques, nous continuons l'autopsie avec le plus grand soin ; nous ne trouvons rien du côté du cœur ni des poumons. Les intestins, le foie, la rate, le péritoine n'offrent aucune modification.

Les reins présentent à leur surface des taches blanchâtres assez irrégulières quant à leur forme. L'incision sur la partie médiane nous montre des décolorations analogues sur la coupe. Nous avons fait dessiner ce rein par M. Deville avant de procéder à un examen ultérieur (voy. pl. II, fig. 2).

Nous constatons alors des abcès rénaux, contenant du pus en voie de dégénérescence graisseuse. Ces altérations se trouvaient dans le rein droit ; celles du rein gauche étaient moins avancées ; on y voyait à peine quelques suffusions sanguines. Ce même viscère servit à M. Gross, interne, pour des expériences d'injection des tubes urinifères.

La vessie était remplie de liquide ; nous pensâmes donc à contrôler les assertions de ceux qui veulent que l'urine d'un rein plein d'infarctus soit albumineuse ; ni la chaleur ni l'acide azotique ne donnèrent de précipité d'albumine.

Les muscles, la peau, le tissu cellulaire, les articulations ne présentèrent aucune altération pouvant se constater à l'œil nu ou au microscope.

SEPTIÈME EXPÉRIENCE.

J'injecte dans la carotide d'un lapin vigoureux 3 centimètres cubes d'un pus louable pris sur un individu auquel nous venions d'inciser des panaris. L'opération est faite le 10 juin 1867 ; elle s'accomplit très-facilement et ne détermine pas d'accidents immédiats. L'animal vit dix jours sans présenter de phénomènes saillants.

L'autopsie faite avec grand soin ne révèle rien du côté du système nerveux, ni du thorax, ni de l'abdomen, si ce n'est dans les reins, où l'on trouve des infarctus à différentes périodes. Dans le gauche trois taches rouges triangulaires ressemblent sur la surface de section à des cônes dont le sommet est dirigé vers le hile; leur grosseur ne dépasse pas celle d'un grain de riz. Leur composition histologique est celle d'un petit foyer apoplectique à globules de sang ratatinés et à débris de tissu glandulaire, représentés par des tronçons de tubes rénaux encore tapissés de leur épithélium ; mais ce dernier est en voie de dégénérescence graisseuse.

Dans le rein droit, nous constatons deux indurations d'un jaune rougeâtre, semblables pour la forme et la grosseur à celles du gauche, et une troisième granulation plus molle, remplie d'un liquide puriforme, qui n'est composé que de détritus graisseux, de pus, de globules sanguins et d'épithéliums rénaux.

En examinant les muscles et le tissu cellulaire sous-cutané, nous découvrons, sur la cuisse gauche, un point de la grandeur d'une pièce de cinquante centimes, ressemblant à une plaque de

suppuration et entouré d'un cercle inflammatoire manifeste. L'examen histologique y révèle des détritus gangréneux de tissu cellulaire et du pus en voie de dégénérescence graisseuse.

Sur l'épaule droite, nous notons une ecchymose très-forte, livide, renfermant des globules sanguins libres, plus ou moins altérés et des granulations que nous supposons être de la fibrine. Nous n'hésitons pas à rattacher toutes ces lésions à des embolies capillaires. La tache ecchymotique de l'épaule est évidemment le premier terme de la lésion, dont le foyer de la cuisse est le dernier.

Cette observation est la seule que nous possédions où des embolies capillaires aient déterminé des lésions cutanées et sous-cutanées. Jusqu'à présent nous n'avons absolument rien obtenu du côté des muscles ni des articulations.

HUITIÈME EXPÉRIENCE.

Un lapin adulte, de belle venue, est soumis à une injection de produits cancéreux dans le ventricule par la carotide gauche le 27 juin 1867. L'opération est bien supportée. Sauf un peu d'embarras dans la marche, nous n'observons rien de particulier.

Les éléments cancéreux étaient de grandes cellules de forme irrégulière, à noyaux très-distincts. Une plaque de ce tissu fut conservée pour servir de terme de comparaison.

Le lapin resta en apparence bien portant pendant quatre jours; le cinquième, il perdit l'appétit, cessa de manger et fut pris de diarrhée. Cet état dura huit jours, pendant lesquels l'animal maigrit considérablement. Il succomba environ quinze jours après l'opération.

L'autopsie fut faite immédiatement après la mort.

Les masses nerveuses ne présentèrent pas d'altérations sensibles; le lapin du reste n'avait jamais manifesté de symptômes nerveux; mais l'ouverture du thorax montra une affection pleurale évidente. La plèvre gauche était considérablement épaissie sur certains points de sa lame pariétale; en la détachant avec

soin, on trouva, dans deux espaces intercostaux, des abcès, ou du moins des tumeurs fluctuantes de la grosseur d'un haricot. Elles occupaient, l'une le quatrième, l'autre le septième espace intercostal. L'examen microscopique fit reconnaître dans ces collections un liquide puriforme composé de granulations graisseuses, de graisse libre et d'éléments purulents chargés de graisse. Il nous fut impossible de retrouver la substance d'injection. Dans le poumon correspondant, on trouva trois infarctus durs, jaunâtres, rappelant assez bien, par leurs caractères physiques, les nodosités carcinomateuses, mais le microscope ne confirma pas les soupçons de reproduction de cancer.

Nous n'avons rien trouvé dans le poumon droit. Les organes abdominaux étaient sains, sauf la rate, qui présentait trois infarctus et les reins, qui portaient cinq ou six petites taches ecchymotiques, mais pas d'infarctus véritables.

La peau, le tissu cellulaire, les articulations étaient libres.

D'après les observations qui précèdent, on voit que nous sommes arrivé à reproduire des infarctus à peu près dans tous les organes; ce n'est que dans les muscles et dans les articulations que nous n'avons rien obtenu. Pensant que nos poussières n'arrivaient que très-difficilement à la périphérie, nous avons cherché à modifier notre mode opératoire et à rapprocher le lieu d'injection des parties où nous voulions étudier l'effet des embolies capillaires. Nous avons pensé à injecter dans le bout périphérique de l'artère crurale.

§ 3. — Cinquième série d'expériences : Infarctus par injection dans le bout périphérique des artères des membres.

PREMIÈRE EXPÉRIENCE.

Dans une première expérience d'essai, nous avons procédé de la manière suivante :

Le lapin convenablement placé, nous mettons à nu l'artère

crurale à la base du triangle de Scarpa. Nous engageons dans le vaisseau un trocart, que nous retirons aussitôt après la piqûre, pour ne laisser que la canule, que nous enfonçons d'un centimètre environ et que nous fixons au moyen d'une ligature. L'injection faite, on ferme la plaie. Nous avons pu ainsi envoyer des grains de fibrine dans tout le membre et nous en avons retrouvé dans les muscles de la cuisse et même de la jambe du lapin qui fut sacrifié immédiatement après l'opération.

DEUXIÈME EXPÉRIENCE.

Dans une deuxième expérience, où nous avons opéré de la même manière, nous avons laissé vivre le lapin. Il ne présenta, après l'opération, qu'une marche gênée par suite d'une semi-paralysie de la jambe qui avait reçu l'injection. L'animal resta bien portant pendant plusieurs jours; le cinquième ou le sixième, on trouva sur la jambe opérée, des tuméfactions, que, pour leur siége, on aurait pu prendre pour des tumeurs articulaires; elles étaient très-douloureuses et embarrassaient fort la marche de l'animal. Le douzième jour, il succomba; il présentait à ce moment un gonflement œdémateux de toute la jambe.

La peau enlevée, on put constater que tout le tissu sous-cutané était infiltré d'une sérosité claire; les muscles du lapin, ordinairement blancs, présentaient, en divers points, des taches brunâtres; le crural notamment offrait cette coloration dans presque toute son étendue. Autour des articulations, l'œdème était plus considérable encore.

Dans les jointures, on pouvait facilement constater un changement notable de l'aspect des surfaces articulaires, moins transparentes qu'à l'état normal, ainsi que des altérations de la synovie, qui était plus abondante et trouble.

Au microscope, on put s'assurer qu'il y avait, dans les capillaires, des stases, les globules étant déformés; sur quelques points et surtout dans les muscles, il y avait des ruptures de vaisseaux; enfin, dans les articulations, un liquide tenant en sus-

pension des éléments purulents incomplets ou graisseux ; les cartilages étaient en voie de métamorphose régressive manifeste.

TROISIÈME EXPÉRIENCE.

En voyant ces lésions, je crus pouvoir les attribuer à mes poussières, devenues le point de départ d'infarctus et d'inflammation des tissus ambiants.

Une objection capitale me vint à l'esprit, et je me demandai si tous les désordres que j'avais sous les yeux ne seraient pas l'effet de l'oblitération complète de l'artère crurale : ce qui me fit surtout admettre cette hypothèse, ce fut l'œdème considérable du membre.

Pour résoudre la question et dissiper mes doutes, je liai purement et simplement le même vaisseau à un autre lapin sans lui faire d'injection. L'animal vécut dix jours, présenta à peu près les mêmes symptômes que le précédent : faiblesse du membre, douleur, tuméfaction. Mais à l'autopsie je trouvai les muscles avec leur coloration normale, les articulations saines ; cependant le tissu cellulaire était infiltré de sérosité et menaçait de tomber en gangrène. Voyant ces lésions, je renonçai aux injections directes dans la fémorale avec ligature d'artère.

§ 4. — Sixième série d'expériences : Infarctus par injection de poussières dans les artères périphériques sans oblitération de celles-ci.

PREMIÈRE ET DEUXIÈME EXPÉRIENCES.

Pour éviter l'occlusion absolue du vaisseau principal du membre, je songeai à des piqûres très-obliques et à une simple compression de quelques minutes avec un presse-artères, espérant obvier ainsi aux inconvénients de la ligature.

Je fis deux expériences, toujours avec de la poussière de fibrine, sur des lapins auxquels je comprimai l'artère pendant cinq minutes. Chez l'un des animaux employés, le sang ne coulait plus par la plaie au bout de ce temps et je pus réunir les bords de la so-

lution de continuité de la peau. Chez l'autre je fus obligé de laisser l'instrument hémostatique pendant quinze minutes, je terminai ensuite l'opération comme chez le premier.

Le lendemain matin, ce dernier lapin était mort d'hémorrhagie; le premier vivait; je n'examinai pas la plaie, de peur de la rouvrir.

L'autopsie faite très-attentivement ne fournit pas de grands résultats; je retrouvai les poussières dans le sang et dans différents muscles.

Le premier lapin guérit rapidement de sa blessure sans que l'artère se fût oblitérée. Je le sacrifiai quinze jours après l'opération. La peau enlevée, je trouvai les pièces dans l'état que montre le dessin (voy. pl. III, fig. 4).

L'artère et la veine crurales étaient parfaitement intactes, mais au niveau du tiers supérieur et du tiers inférieur de la cuisse, je trouvai dans les muscles qui longent le vaisseau à sang rouge, deux indurations brunâtres de près d'un centimètre d'épaisseur. Ces lésions musculaires ressortaient parfaitement sur la couleur blanche des adducteurs dans lesquels elles étaient placées; à l'œil nu, elles ressemblaient à des noyaux parfaitement circonscrits, de la grosseur et de la forme d'un haricot. Leur teinte rappelait celle de l'acajou, notre figure la reproduit du reste très-exactement (voy. pl. III, fig. 4).

En examinant au microscope, il nous fut facile de nous apercevoir que nous avions là des foyers hémorrhagiques assez anciens, avec déchirures de bandelettes musculaires; on y trouvait, en effet, des traces de fibres plus ou moins graisseuses, des globules sanguins ratatinés, de la matière colorante en grains et de la fibrine molécularisée. Il n'y avait pas encore de traces d'inflammation autour de ces noyaux.

Dans l'articulation du genou nous n'avons rien aperçu; les cartilages étaient parfaitement sains et la synovie très-claire; il en était de même pour toutes les jointures du pied.

TROISIÈME EXPÉRIENCE.

Chez un autre lapin, où nous avons réussi à empêcher l'hémorrhagie sans lier l'artère, nous avons trouvé des lésions plus accentuées encore que dans ce dernier cas. Notre planche reproduit la pièce dont il s'agit (voy. pl. III, fig. 5).

L'artère était perméable dans toute son étendue ; un infarctus musculaire fut trouvé dans l'adducteur inférieur. Nous l'avons divisé d'un coup de bistouri, pour faire bien juger de son épaisseur et de sa grosseur, qui ne dépassaient pas celles d'un noyau de cerise (voy. pl. III, fig. 4 et 5).

Le muscle crural, c'est-à-dire celui qui chez le lapin est directement appliqué sur le fémur, était presque farci d'infarctus par suite des hémorrhagies interstitielles multiples dont il était le siége ; ses fibres étaient infiltrées de sang.

Les surfaces articulaires du genou avaient perdu leur transparence et le microscope y démontra la dégénérescence granuleuse des cartilages. La synovie était opaque et en quantité exagérée ; elle ressemblait bien plus à du lait qu'à du pus ; en effet, on n'y trouva que des débris d'éléments et de la graisse libre en grande abondance. Tout autour des articulations de la patte, on put constater le même liquide et dans les articles la même métamorphose des surfaces de glissement.

A l'entour des infarctus, les bandes musculaires montraient un grand nombre de granulations, les stries transversales avaient disparu. Les fibres paraissaient remplies d'une substance pulvérulente, qui n'était certes pas nos poussières injectées, mais un commencement de fonte de la substance myosique elle-même. Dans le muscle crural, les faisceaux déchirés présentaient aussi des altérations manifestes dans la matière sarcotique proprement dite.

A l'appui de ces deux expériences, pour ce qui est des lésions

musculaires et articulaires, je puis donner deux observations, l'une que j'extrais de la thèse de M. Lefeuvre qui a rapport à des infarctus musculaires, l'autre appartient à M. Sédillot, je la publierai plus loin. Elle a trait à des lésions articulaires en dépendance d'oblitérations artérielles.

M. Boucher, interne du service, en disséquant les artères articulaires du genou malade, les trouva remplies de caillots anciens, friables, décolorés et ramollis. Les cartilages articulaires étaient en voie de régression graisseuse déjà évidente à l'œil nu. Ai-je besoin d'ajouter que l'examen microscopique fait avec le plus grand soin confirma les déductions du scalpel.

OBSERVATION XVIII. — Gangrène spontanée. — Infarctus multiples de la rate, des reins et des muscles. — *Thèse de M. Lefeuvre.*

Ch... C..., journalière, âgée de soixante-sept ans, entre à l'Hôtel-Dieu, salle Saint-Martin, nº 13, service de M. Moissenet, le vendredi 31 mai 1867.

Femme vigoureuse, bonne santé antérieure, variole ancienne.

Cette femme a été prise, dans la nuit de mardi à mercredi dernier, de violentes douleurs dans la jambe droite et depuis ce moment elle n'a pu trouver un moment de repos.

31 mai au soir. La jambe droite ne présente de particulier que la coloration foncée des veines qui sont fortement accusées. Les deux jambes sont à une température assez basse, froides toutes deux, mais sans différence sensible. Faute de thermomètre, la température n'est pas prise exactement. Provisoirement la jambe est frictionnée avec du laudanum et enveloppée d'ouate. La malade repose.

1er juin. On cherche inutilement à percevoir les battements de l'artère poplitée ; on croit sentir vaguement ceux de la fémorale.

Au cœur, bruit de galop ; pas de souffle ; constipation.

Prescription : Macération de quinquina, vin de quinquina, aloès, acétate de morphine 0gr,05, frictions laudanisées.

Le 2 pas de repos. Pas de changement.

Le 3 coloration brune de la partie extérieure du pied droit.

Le 4 le pied se momifie dans toute son étendue. Embrocations et frictions avec du vin aromatique.

Le 6 douleurs de plus en plus fortes. La gangrène s'étend. Acétate de morphine 0gr,10.

Le 16 la gangrène est arrivée jusqu'à la partie moyenne de la jambe.

Pansement avec poudre de charbon.

Le 18 la marche envahissante de la maladie offrant un moment d'arrêt, consultation de M. Richet qui se prononce contre l'intervention de la chirurgie. La fémorale ne présente plus aucun battement.

Le 19 rétention d'urine. On est obligé, à partir de ce jour, de sonder la malade. La gangrène semble s'arrêter mais sans se limiter.

Le 27 mort à 11 heures du matin.

Autopsie vingt-quatre heures après la mort.

1° Cavité thoracique.

Cœur. Dilatation. Valvules insuffisantes. Le ventricule gauche renferme un caillot blanc, fibrineux, consistant dans toute son épaisseur, adhérent à la valvule auriculo-ventriculaire et prolongé dans l'oreillette par un caillot semblable qui en remplit presque entièrement la capacité.

Poumons sains.

2° Cavité crânienne. Adhérences très-fortes de la dure-mère à la voûte osseuse. Sauf cela rien d'anormal.

3° Abdomen. On trouve de nombreux infarctus dans la rate et dans le rein.

Rate. Cet organe a son volume et sa couleur normales; nombreuses adhérences avec le péritoine. La partie médiane est ramollie et presque fluctuante, tandis que ses deux extrémités présentent chacune un gros noyau dur, d'un gris jaunâtre, dont la couleur apparaît par transparence à travers la capsule fibreuse. Sur une coupe longitudinale de la rate, on voit plus nettement

les altérations morbides. Les deux infarctus que nous avons notés aux deux extrémités, sont limités par une ligne d'un rouge vif, qui présente de nombreuses sinuosités; la substance de l'infarctus est grisâtre, d'une consistance assez ferme. Par un examen attentif on découvre, au sein de cette substance grise, la trame trabéculaire de la rate et l'orifice des vaisseaux vides de sang; l'infarctus est bordé par une bande de tissu très-fortement congestionné et induré. Ces infarctus, dont la base correspond à la surface convexe de la rate, ne font point de saillie ou de dépression au niveau de cette surface; ils sont très-irrégulièrement coniques et leur sommet est situé dans le voisinage du hile. L'infarctus supérieur est petit, du volume d'une noisette; l'infarctus inférieur est gros comme une noix et aplati. Enfin il existe au centre même de la rate, n'atteignant pas tout à fait la superficie comme les autres infarctus, un noyau volumineux ramolli et presque fluctuant. Il est formé par une bouillie épaisse, grise, un peu colorée en brun, contenue dans une espèce de membrane kystique; l'aspect de cette pulpe ramollie est tout à fait semblable, sauf la consistance, à la substance des infarctus précédemment décrits; ce dernier, plus imbibé de liquide, a subi seulement une désagrégation plus complète.

L'artère splénique est oblitérée par un caillot noir qui ne se prolonge pas dans la branche supérieure de division de cette artère; mais il atteint la bifurcation de la branche inférieure et se termine à ce niveau par un coagulum d'un blanc nacré, dur et adhérent à l'artère. Ce petit coagulum, formé depuis longtemps, oblitère complétement quelques divisions de l'artère splénique; il a dû jouer ce rôle important dans la production des infarctus, mais quelle est son origine? Constitue-t-il un embolus ou s'est-il formé sur place? Tout porte à croire qu'il est le résultat d'une thrombose artérielle, car il est parfaitement calqué sur une plaque colorée de l'artère splénique.

Reins. L'un des reins seulement est malade et présente à sa surface trois infarctus jaunes subissant déjà un commencement

de rétraction; la capsule fibreuse du rein adhère médiocrement à ces surfaces malades, et lorsqu'elle a été enlevée, ces infarctus se présentent sous la forme de cicatrices déprimées à plis radiés, limitées par une même zone d'un rouge vif, elles sont jaunes au centre et parsemées de taches pigmentaires bleuâtres; les trois lésions offrent à peu près le même volume. Sur une coupe on voit qu'elles ont peu d'étendue en profondeur et ne dépassent pas la couche corticale; leur section présente une couleur jaune comme leur surface; on y distingue à l'œil nu une grande quantité de fibres conjonctives et des vaisseaux rétractés et vides de sang.

Je n'ai pas bien pu suivre les divisions de l'artère rénale, mais je n'ai pas trouvé d'oblitération dans les quelques rameaux que j'ai ouverts.

La veine rénale est saine et vide.

Jambe droite sphacélée; gangrène noire, sèche, en forme de momification remontant jusqu'au dessous du genou droit.

L'artère fémorale est malade et présente de nombreuses plaques athéromateuses et calcaires. Elle est remplie par un coagulum ancien, décoloré, adhérent à la paroi, présentant encore par places des traces de stratifications et remontant jusqu'à l'artère iliaque externe.

L'artère aorte est athéromateuse, mais ne contient pas de coagulum.

Infarctus du muscle vaste externe de la cuisse droite.

Cette altération curieuse et rare siégeait dans l'extrémité inférieure du muscle, un peu au-dessus de l'insertion de son tendon. Elle se présente sous la forme d'un noyau gris jaunâtre, ayant le volume et la forme d'un œuf de pigeon; la coupe fait voir clairement que cette masse jaune n'est point le résultat d'un exsudat ou d'une substance étrangère déposée dans l'épaisseur des tissus; cette masse ne diffère du tissu musculaire voisin que par la coloration; elle est formée de faisceaux musculaires ayant la consistance, la disposition et toutes les autres qualités physiques du tissu musculaire, sauf la couleur; les faisceaux voisins, au con-

traire, sont très-hyperémiés ; on dirait même qu'il s'est fait une extravasation sanguine à la limite de l'infarctus. Je n'ai pu trouver l'artériole qui se rendait à cette partie du muscle; mais on se rappelle que l'artère fémorale était oblitérée dans toute son étendue. Vues au microscope, ces fibres musculaires ne présentaient en effet aucune altération, sauf quelques dépôts isolés de granules pigmentaires. Il n'y a pas de dégénérescence graisseuse.

6° Le foie, le poumon, les intestins ne présentent pas d'infarctus.

§ 5. — Méthode la plus facile pour produire des infarctus musculaires.

Les résultats que je venais d'obtenir ne me laissèrent aucun doute sur la possibilité des infarctus dans les muscles, la peau et les articulations, sur leur mode de production et sur l'évolution qu'ils devaient nécessairement parcourir. La lésion des muscles me frappa surtout, parce que l'on pouvait en rapprocher les modifications signalées dans les fièvres graves et se demander si les altérations si singulières de la substance myosique observées d'abord par Zencker dans la fièvre typhoïde et depuis par plusieurs observateurs dans toutes les pyrexies graves, ne seraient pas le résultat d'embolies capillaires, de même que les abcès qu'on trouve si fréquemment dans ces maladies, au milieu des masses charnues et qui sont manifestement liés à des hémorrhagies.

Pour établir mieux encore la possibilité des lésions musculaires et articulaires, nous avons de rechef varié notre mode opératoire. Nous avons cherché à produire des infarctus du côté opposé à l'injection, en poussant les poussières dans le sens du cœur jusque dans la partie inférieure de l'aorte, au moyen d'une canule suffisamment longue. Nous avons ainsi suivi, en le modifiant, le procédé employé par Cohn, Panum, Prévost et Cotard pour produire des infarctus dans les viscères abdominaux. Nous avons répété ces expériences bien des fois, mais avec moins de succès que les auteurs que nous venons de citer ; nous

avons cependant obtenu quelques beaux résultats que nous signalerons.

En employant une canule de 6 à 7 centimètres, on peut en quelque sorte diriger les poussières où l'on veut et l'on n'a pas besoin de déployer autant de force qu'avec les tubes courts, au moyen desquels on est obligé de vaincre la résistance de la colonne sanguine qui s'étend du cœur jusqu'au niveau du point d'injection.

Pour envoyer des poudres inertes dans la jambe droite, par exemple, il suffira de choisir un instrument assez long pour atteindre la division inférieure de l'aorte. Quand on fait alors l'injection lentement, le torrent sanguin de droite, descendant dans l'artère iliaque primitive, entraînera petit à petit les poussières, qui iront oblitérer les capillaires terminant ce gros tronc à la périphérie. Malheureusement, nous n'avons pu opérer d'abord que sur des lapins, où les artères sont très-minces; aussi avons-nous eu, à plusieurs reprises, des hémorrhagies qui ont tué les animaux pendant ou immédiatement après l'opération.

§ 6. — Septième série d'expériences : Infarctus musculaires et mésentériques.

PREMIÈRE ET DEUXIÈME EXPÉRIENCES.

Deux fois nous avons obtenu de cette façon des infarctus musculaires très-distincts.

Chez un lapin il y eut suppuration du tissu cellulaire de la jambe au niveau de l'articulation du genou et des ecchymoses sur plusieurs points du membre, autrement dit des infarctus du tissu cellulaire sous-cutané à des périodes plus ou moins avancées.

Chez un autre animal les articulations présentaient des lésions évidentes, dégénérescence graisseuse des cartilages et trouble lactiforme de la synovie avec hypersécrétion.

Chez les chiens, l'opération se fait avec bien plus de succès; témoin les deux observations suivantes :

TROISIÈME EXPÉRIENCE.

Le 15 septembre 1867 à deux heures de l'après-midi, j'injecte à un chien, par la crurale droite, des poussières de charbon dans le tronçon inférieur de l'aorte. La canule fut enfoncée environ à la profondeur de 12 centimètres, de sorte que son extrémité supérieure devait atteindre, d'après mon calcul, la hauteur des artères rénales. L'injection faite, je fais une ligature et je détache l'animal. Il ne jette pas le moindre cri, mais il se trouve dans l'impossibilité de se servir de la jambe postérieure droite, la gauche se paralyse à son tour; le chien ne peut plus avancer que lentement, en se traînant sur le train de derrière. Cette paralysie subite paraît tenir pour le côté droit à la ligature de l'artère, pour le côté gauche à l'oblitération des vaisseaux fournis par l'iliaque primitive gauche. Peut-être y avait-il pénétration des poussières dans les artères de la moelle; car on sait que les artères lombaires vont renforcer les artères spinales antérieures et postérieures. Une demi-heure environ après l'opération, le chien fut pris d'une diarrhée très-abondante, et le soir, il rendit par le rectum une grande quantité de sang à peu près pur. Je songeai à une rupture vasculaire de l'intestin.

Du côté du cœur et de la respiration, pas de lésions fonctionnelles.

L'animal, quoique triste, conserve un bon appétit, il ne paraît pas souffrir. Le lendemain matin, il est plus malade, il ne mange plus, mais boit beaucoup. Il a toujours des selles liquides et sanguinolentes; quand on l'appelle, il ne répond pas; le ventre paraît douloureux; la palpation de cette région lui arrache des gémissements. Pas de vomissements; les battements du cœur sont accélérés; la paralysie du train postérieur est complète et ne permet pas la station debout. Quand on le relève, il tombe toujours à droite ou à gauche. Le soir on le trouve à l'agonie; le lendemain matin 17 septembre il était mort.

L'autopsie fut faite très-soigneusement avec l'aide de M. Keller ; elle nous montra d'abord que nos poussières n'étaient pas arrivées jusqu'au tronc cœliaque, car le foie, la rate et l'estomac ne présentaient aucune lésion macroscopique ni microscopique. Le rein gauche portait un très-bel infarctus dans la substance corticale de la partie supérieure de la glande : c'était une tache rouge de la grosseur d'un petit pois, entourée d'une aréole blanchâtre de quelques millimètres d'étendue (voy. pl. II, fig. 3).

Dans ce petit foyer, on trouve du sang épanché, de la poussière de charbon et quelques tronçons de tubes rénaux, non encore altérés quant à leur épithélium. On découvre également des grains de charbon dans presque toutes les divisions de l'artère rénale (voy. pl. VII, fig. 1).

L'inspection du tube digestif nous démontra que la partie inférieure du gros intestin présentait un ramollissement très-considérable des tuniques, d'une étendue de 4 à 5 centimètres ; plus bas, ce même intestin portait trois taches ecchymotiques de la grandeur d'une monnaie de cinquante centimes (voy. pl. V, fig. 4).

L'examen de cette pièce nous apprit qu'au niveau du grand foyer il y avait infiltration de sang ; l'artère correspondante était en effet gorgée de poussières, ainsi que les artérioles des tuniques, d'où des déchirures et des hémorrhagies dans l'épaisseur même et à la surface de la muqueuse (voy. pl. V, fig. 4 et pl. VII, fig. 3).

Au niveau des taches ecchymotiques, la lésion ne pénétrait pas jusqu'à la membrane interne, mais s'arrêtait et se limitait à la tunique péritonéale, dont les petits vaisseaux étaient aussi remplis de charbon (voy. pl. VI, fig. 4).

La vessie portait quatre taches ecchymotiques semblables à celles de l'intestin. La verge, disséquée avec soin, montrait que, même dans le gland, il y avait par ci, par là, des artérioles renfermant des parcelles charbonneuses.

Après étude minutieuse des artères de la jambe, on reconnut

des poussières dans la plupart des ramuscules. Dans les muscles, on vit à l'œil nu des points noirs, qui n'étaient que des grains de charbon oblitérant les vaisseaux.

Nous ne retrouvâmes pas de poussières dans les veines; il n'y avait donc pas eu passage à travers les capillaires, ni transport vers le poumon.

Le canal rachidien est ouvert à son tour, nous mettons à nu la moelle, qui est en apparence intacte; mais en l'examinant plus attentivement, on découvre des parcelles de charbon dans les artères spinales. Nous avons fait dessiner des artérioles contenant de ces petits blocs (voy. pl. VI, fig. 3).

Si le chien eût vécu quelques jours de plus, il est probable qu'on aurait eu à constater des ramollissements.

Cette expérience montre bien que les matières étrangères ont été entraînées dans toutes les directions, qu'elles ont déterminé tantôt des obstructions simples, tantôt des hémorrhagies; elle nous apprend de plus que si le chien avait vécu plus longtemps, il aurait eu des abcès sur tous les points du corps, absolument comme chez le lapin qui fait le sujet de l'observation précédente.

Nous voyons enfin qu'à l'aide des canules dont nous nous servons, on peut diriger, pour ainsi dire à volonté, les matières d'injection dans les différentes parties de l'économie.

Les lésions emboliques du tube digestif sont en tout semblables à celles que nous trouvons dans l'observation suivante.

OBSERVATION XIX. — Maladie de cœur. — Embolies mésentériques. — *Clinique médicale de Strasbourg.*

Le nommé X..., âgé de quarante-cinq ans, sellier, demeurant à Strasbourg, entre à la clinique le 24 avril. Il se plaint de douleurs très-vives à la région précordiale, en même temps que d'une grande oppression. Le sujet, interrogé sur ses antécédents, dit n'avoir jamais été malade, si ce n'est il y a trente jours environ où il fut pris d'une attaque semblable à celle qui l'amène à

l'hôpital. Le premier accès, paraît-il, ne dura que quelques heures et l'individu put reprendre son travail.

A l'auscultation, nous trouvons au patient une respiration anxieuse; en même temps il se plaint de douleurs très-vives survenues brusquement, mais qui se calmèrent dans la journée. On entend, et cela durant toute la maladie, des râles sous-crépitants à la base des deux poumons et en arrière; au cœur, des bruits sourds presque imperceptibles à la base, mais s'entendant assez bien à la pointe. Pas de souffle.

La percussion donne une sonorité normale de tous les points de la poitrine, la matité précordiale est très-peu étendue.

L'examen des crachats ne révèle rien, sinon, le premier jour, un peu de sang intimement lié aux mucosités.

Pas de fièvre du reste, excepté le 2 mai, jour de la mort, où la température du matin monte à 38°,6.

Les symptômes persistent tantôt en augmentant, tantôt en diminuant, jusqu'au 29 avril.

Le sujet tombe alors subitement dans une espèce de syncope. A partir de ce moment, stupeur; il ne se réveille plus que par moment, s'agite, reste dans le délire. Le 30 on remarque une semi-paralysie du bras droit; la respiration, très-lente et profonde jusqu'alors, s'accélère tout à coup avec le pouls, les battements du cœur deviennent tumultueux.

A l'auscultation, râles en arrière en quelques points. Pas de matité.

Le 2 mai le malade meurt dans un accès d'oppression sans être sorti de sa stupeur.

Autopsie, le 4 mai 1868, à 9 heures du matin, par MM. Aronsohn et Feltz.

Le cadavre ne présente rien de particulier à l'examen superficiel, si ce n'est une excessive pâleur et quelques lividités en arrière.

Thorax. Il est ouvert par l'enlèvement du sternum. On constate: dans les deux cavités pleurales un épanchement de li-

quide citrin, dans le côté droit le contenu peut être évalué à un litre, à gauche à un demi-litre. Les deux poumons flottent dans ce liquide. On remarque une légère adhérence au sommet de l'organe gauche. Les deux viscères crépitent à la pression, mais leur rétractilité est en partie abolie.

Les poumons étant sortis avec le cœur, on constate à la section avec le bistouri une bronchite avec un exsudat sanguinolent, et en quelques points on remarque des indurations assez foncées en couleur, crépitant néanmoins encore (hyperhémie considérable ; œdème pulmonaire).

Cœur. Il est augmenté de volume, mesuré dans son diamètre longitudinal, il donne 12 centimètres, dans le sens transversal, 13 centimètres.

Le péricarde renferme un peu de sérosité transparente. L'hypertrophie porte principalement sur le ventricule gauche; à l'incision de cette cavité on y trouve des caillots cruoriques très-faciles à détacher ; du côté de la pointe se rencontre une masse blanche, grisâtre, adhérente à la paroi et du volume d'une grosse noix. Le scalpel démontre que cette tumeur à surface grenue et déchiquetée se compose de différentes couches, dont les plus centrales sont réduites en bouillie. Cette masse de fibrine ancienne est très-friable, se laisse écraser avec le doigt pour se réduire en grains de différentes dimensions (voy. pl. IX, fig. 4).

Les parois du cœur gauche sont épaissies, rouges et ne paraissent pas graisseuses. L'endocarde ne présente pas de taches laiteuses ; il en est de même des orifices et des valvules. Ces dernières sont intactes.

Le cœur droit n'est pas hypertrophié dans ses parois, mais dilaté ; ses cavités sont remplies par des caillots de fibrine de nouvelle formation (blanc jaunâtre) ; les orifices ne sont ni rétrécis ni insuffisants.

Les artères coronaires disséquées avec soin sont vides, mais de distance en distance elles présentent des indurations très-sensibles au toucher (plaques athéromateuses).

La section du poumon démontre dans quelques ramifications de l'artère pulmonaire de petits coagulums d'un rouge clair, qui sont certainement de nouvelle formation.

Abdomen. La cavité abdominale est ouverte par une incision cruciale. Les organes occupent tous leur place normale, mais les intestins sont fortement distendus par des gaz et présentent sur différents points des macules rouges, violacées. Ces taches ne suivent pas les vaisseaux et n'affectent pas la forme d'arborisasations ; elles sont, au contraire, diffuses.

En soulevant les intestins on constate, dans la profondeur du péritoine et surtout dans le petit bassin, un exsudat sanguinolent; sur quelques points des dépôts fibrineux évidents, rattachant entre elles les anses intestinales.

Le gros intestin n'est pas modifié dans sa couleur, il en est de même de l'estomac et du duodénum.

Dans le foie on ne trouve pas d'altérations apparentes, pas plus que dans la rate, les reins et la vessie.

La dissection du mésentère prouve l'intégrité parfaite des ganglions, mais l'artère mésentérique supérieure présente une induration évidente ; en l'ouvrant on la trouve remplie par un caillot panaché. Presque toutes les branches de l'artère sont plus ou moins obstruées, quelques-unes le sont jusqu'à leur insertion capillaire à l'intestin (voy. pl. XI, fig. 1 et 5).

L'artère mésentérique inférieure est normale, de même que les artères hépatiques, coronaires stomachiques, spléniques et rénales, qui ont été disséquées une à une avec soin. Les artères sous-clavières, axillaires à leur division, ne présentent rien d'anormal.

Crâne. Pas de lésions extérieures. Méninges intactes.

A la base du cerveau, on trouve, du côté gauche de la scissure de Sylvius et tout à fait à la périphérie, un petit foyer de ramollissement (ramollissement blanc).

L'artère cérébrale correspondante, c'est-à-dire l'artère sylvienne du côté gauche, est occupée depuis sa naissance jusqu'à

un centimètre de distance par un coagulum d'un rouge clair présentant en quelques points des taches blanches (caillot ancien). En amont et en aval de cette masse on trouve des dépôts cruoriques. Les autres artères cérébrales, tant à gauche qu'à droite, sont normales et ne présentent pas d'altérations. Il en est de même de toute la substance nerveuse du bulbe et du cervelet.

Les vertébrales et carotides internes sont normales ; nous ne trouvons pas de thrombus dans les courbes d'entrée de ces deux dernières.

Examen histologique. Les caillots du cœur sont manifestement anciens et composés de stratifications successives de fibrine. Les couches extérieures montrent encore des stries fibrineuses et des globules blancs ; les parties les plus centrales sont granuleuses ; quelques débris de globules rouges s'y rencontrent ainsi qu'un grand nombre de leucocythes ; tout au centre je trouve un liquide jaunâtre composé de granulations graisseuses et de quelques éléments ressemblant à du pus (globules blancs). A la surface des caillots il y a des traces évidentes de déchirures, prouvées par l'examen macroscopique et laissant voir la composition des couches les plus centrales.

Les fibres du cœur sont grenues, bien que la dégénérescence graisseuse ne soit pas avancée ; l'endocarde est normal.

Les concrétions trouvées dans l'artère mésentérique supérieure et la sylvienne gauche sont également anciennes ; dans certaines parties elles sont décolorées et friables ; dans d'autres elles sont fraîches et paraissent s'être formées après coup autour des noyaux blancs. Cette différence de coloration et de structure ne laisse aucun doute sur leur provenance embolique. Si, en effet, il n'y avait eu que thrombose, on aurait trouvé des stratifications successives et des nuances multiples entre les colorations extrêmes.

QUATRIÈME EXPÉRIENCE.

Nous répétons l'expérience sur un autre chien, mais en employant une moindre quantité de charbon, pour éviter les accu-

mulations dans les gros troncs et pour obtenir des lésions capillaires plus accentuées que dans le cas précédent.

L'opération terminée, nous constatons les mêmes signes de paralysie : le train postérieur se prend de plus en plus, et au bout d'une heure, le sujet ne se tient plus que sur les pattes de devant. Le chien étant plus grand que le premier, la canule n'atteint pas la région rénale, mais dépasse certainement l'origine de la mésentérique inférieure. L'animal ne donne pas de signes de douleur ; il mange et boit presque aussitôt après avoir été opéré. Il meurt après quarante-six heures.

L'autopsie, pratiquée immédiatement après la mort, fait voir qu'effectivement la canule n'a pas pénétré jusqu'aux artères rénales ; les reins, le foie, la rate et le tube digestif sont sains.

Les muscles du membre gauche, opposés à la ligature, sont intacts en apparence, mais un grand nombre d'artérioles sont oblitérées (voy. pl. VII, fig. 4).

Dans les fessiers, nous découvrons cinq ou six foyers hémorrhagiques tenant à des ruptures de capillaires ; dans la synoviale de l'articulation du genou gauche, les vaisseaux sont fermés totalement ou partiellement par du charbon. Nous avons fait dessiner une artériole trouvée dans le tissu adipeux qui double la synoviale, elle est remplie de petits blocs charbonneux (voy. pl. VI, fig. 2).

Les principales lésions furent trouvées du côté de la moelle : sur le renflement lombaire, trois petits nodules rouges caractérisés par des déchirures de capillaires, des hémorrhagies interstitielles et des dilacérations de la substance nerveuse (voy. pl. III, fig. 6).

Ces foyers étaient en tout semblables au ramollissement du corps strié qui se trouve représenté dans les planches. Nous avons trouvé de la poussière charbonneuse jusque dans les petits vaisseaux qui rampent entre les différents cordons constituant la queue du cheval.

Nous avons cherché les poussières, mais sans succès, dans le sang veineux, les capillaires ne se laissant pas traverser par elles à cause de leur volume.

Cette observation démontre, comme la précédente, que la migration des éléments étrangers introduits dans le sang se fait avec la plus grande facilité, qu'elle détermine des lésions anatomiques qui sont à peu près toujours les mêmes et que nous appelons des *infarctus*.

§ 7. — Aperçu clinique des embolies capillaires du système aortique.

En présence de cette série d'expériences, il serait difficile de ne pas admettre l'explication que nous avons donnée des phénomènes anatomo-pathologiques observés chez le brossier dont nous avons raconté l'histoire en tête de ce chapitre. Nous avons reproduit très-exactement, sur les animaux, les lésions, même articulaires, signalées dans l'autopsie; nous ne doutons donc pas un instant que nous n'ayons eu affaire à des altérations emboliques, comme du reste le microscope l'avait déjà fait entrevoir et nous pensons qu'il en est très-probablement de même dans tous les rhumatismes dits *suppurés*. M. le docteur Hue, dans une thèse soutenue à Strasbourg en août 1867, a parfaitement traité cette question du rhumatisme suppuré, en se basant sur les observations expérimentales que nous lui avions fournies pour la critique savante qu'il fait des observations passant dans la science et sous la rubrique : *Rhumatisme articulaire suppuré.*

Nous trouvons la plupart de nos résultats dans une observation de Frerichs citée dans la thèse de M. Herrmann, de Strasbourg, 1864; nous la rapportons pour montrer mieux encore le rôle important des embolies capillaires et faire ressortir la nature des lésions que les migrations pulvérulentes entraînent après elles.

Clinique médicale de Berlin: professeur Frerichs. Observation fournie à la thèse de M. Herrmann, par M. le docteur Herrenschmidt, de Strasbourg; 1er décembre 1860.

Une femme est accouchée il y a trois semaines; le lendemain de la parturition survient un frisson qui s'est répété à plusieurs

reprises, s'accompagnant de vives douleurs dans l'hypochondre gauche. A l'examen, on constate un teint anémique, plombé; pouls 80; température 36°,7, le soir 38°. Thorax normal, respiration précipitée. Le cœur, non augmenté de volume, bat dans le cinquième espace, à un travers de doigt en dehors de la ligne mamillaire; souffles systolique et diastolique à la pointe; souffle systolique dans les artères; matité splénique très-étendue; abdomen insensible à la pression; l'utérus rétracté paraît être le siége d'un travail pathologique.

Frerichs diagnostique une endocardite, antérieure peut-être à la puerpéralité, d'où seraient partis des corps qui auraient été former des embolies dans l'artère splénique; il en serait résulté des infarctus, auxquels seraient à rapporter les douleurs dans l'hypochondre gauche et le volume de la rate; les frissons intermittents observés dans le cours de la maladie font présumer la suppuration de ces foyers.

Frerichs a vu un cas semblable se terminer par une péritonite suraiguë, suite de la perforation de la membrane péritonéale par un de ces abcès spléniques.

Dans le cas qui nous occupe, le diagnostic fut confirmé par l'autopsie. Quant à l'affection cardiaque, elle était un cas assez rare pour que nous croyions intéressant de relater ici les résultats de l'examen nécroscopique : affection anévrysmale occupant le point de conjonction (septum) de la valvule mitrale et des valvules sigmoïdes; perforation du septum, communication entre le ventricule droit et le ventricule gauche. L'endocarde qui recouvre le septum ainsi que les valvules sigmoïdes était le siége de lésions profondes se rapportant évidemment à un processus morbide en voie d'évolution et dont le caractère prédominant est de nature destructive : opacité, épaississement considérable, surface inégale, rugueuse, présentant çà et là de véritables pertes de substance apparaissant comme des dépressions à bords inégaux et allant dans la partie membraneuse jusqu'à perforation (valvules sigmoïdes et septum). Sur cette surface altérée se trou-

vent à demi-détachées des portions de tissu nécrosé, mélangées de dépôts fibrineux et formant des masses friables, faciles à enlever.

Virchow donne à ce processus le nom de *diphthéritique*. Pour lui, en effet, la diphthérite est essentiellement caractérisée par un travail morbide spécial : exsudations fibrineuses à la surface épithéliale, et surtout prolifération et mortification rapide des éléments du tissu connectif sous-épithélial.

Dans le ventricule droit apparaissent deux masses piriformes, thromboses, qui s'insèrent aux bords de la perforation. La cloison percée entre les ventricules fait saillie vers l'oreillette, où elle porte une surface irrégulière, probablement se rapportant à une thrombose détachée. Les valvules aortiques sont aussi anévrysmatiques et présentent des ruptures nombreuses, conséquence, comme pour la cloison, d'un processus ulcéreux (endocardite diphthéritique, embolies dans tout le système artériel).

Il y avait pleurite métastatique ; mais cette affection n'était que consécutive à celle du poumon, qui consistait en un certain nombre de foyers plus ou moins grands, parmi lesquels un conique, dont la partie centrale présentait les signes de l'infarctus hémorrhagique et dont la périphérie était en voie de suppuration.

Dans la rate adhérente aux parties environnantes, se trouve, à la partie inférieure, un infarctus étendu dans lequel on distingue une masse centrale libre, de couleur brunâtre (restes nécrosés de l'ancien infarctus hémorrhagique), autour de laquelle s'est développée une suppuration éliminatrice. Les particules emboliques provenant du cœur ont pu être reconnues dans les artères et artérioles des organes malades. Le poumon, dans ce cas, s'est trouvé le siége de noyaux hémorrhagiques à cause de la rupture de la cloison, autrement nous n'aurions pas eu d'infarctus par l'artère pulmonaire, mais peut-être par les artères bronchiques.

Cette observation est en tout semblable à celle des lapins cités dans nos expériences, qui eurent, l'un une pleurésie métastatique, l'autre une pleurite par suite de rupture d'abcès pulmonaires survenus à la suite d'une injection de poussières cancéreuses dans le cœur gauche. Les expériences que nous invoquons sont la démonstration rigoureuse de la possibilité des migrations que nous cherchons à établir pour le moment et de l'identité des lésions emboliques secondaires, quelle que soit, du reste, la nature de l'embolie. Bien loin de moi la pensée de repousser d'une manière absolue l'influence de l'embolus organique sur l'évolution ultérieure de l'infarctus; cependant le doute est permis, car je crois, de par les expériences que j'ai eu l'honneur de faire avec M. le professeur Coze, en 1866 et que j'ai continuées avec lui en 1867, 1868 et 1869, que des liquides septiques bien filtrés, injectés à des animaux sains, déterminent la mort par intoxication sans localisations précises, sans infarctus et sans abcès métastatiques proprement dits.

L'évolution anomale des infarctus me ferait donc plutôt pencher, comme je l'ai dit, vers une propriété septique des liquides de suspension que vers une spécificité des embolies.

§ 8. — Caractères anatomiques des infarctus du système aortique à leurs différentes périodes.

La série d'expérimentations précédente démontre jusqu'à l'évidence que l'on peut déterminer des accidents emboliques dans tous les organes. Nous venons en effet de faire voir des infarctus dans les viscères, même dans la moelle, et des arrêts de la circulation dans les synoviales, les muqueuses, la peau et les séreuses. Nous avons pu établir que les lésions que nous avions sous les yeux dépendaient bien d'embolies capillaires produites par des poussières retrouvées dans les artérioles et les capillaires.

Grâce à la méthode d'injection de poussières colorées, tout le monde peut distinguer les arrêts de circulation sans longue étude

préalable du microscope. Il n'en est plus de même quand on se sert de poussières organiques comme corps obturants. L'étude devient alors plus pénible, car les corpuscules de pus, de fibrine, de cancer, de tubercule, pénètrent plus avant dans les organes, et sont souvent difficiles à retrouver et à distinguer d'avec les produits des altérations que leur présence détermine dans les tissus.

Si les animaux succombent rapidement après les opérations, la recherche des poussières organiques est assez facile dans le sang et les infarctus. Il est loin d'en être ainsi quand les modifications des tissus résultant de l'embolie ne sont plus au premier degré ; en ce cas, il faut souvent se contenter de l'altération du sang, des lésions déterminantes et de l'infarctus lui-même, qui devient alors le critérium de l'embolie.

Les infarctus capillaires ont partout la même physionomie, nous en avons déjà parlé à propos des embolies du système pulmonaire; nous pouvons ici nous contenter de signaler rapidement les principaux traits qui les caractérisent dans les autres organes.

Nous dirons simplement qu'il ressort des expériences consignées plus haut que tout infarctus ayant pour point de départ une embolie capillaire, est au début un petit foyer hémorrhagique, dans lequel on trouve, outre le sang épanché, des tronçons de l'organe qui en est le siége et les éléments obturateurs.

Dans les membranes séreuses, les muqueuses et la peau, l'infarctus se révèle par une simple tache plus ou moins rouge et plus ou moins épaisse, due à une infiltration sanguine très-limitée et à la présence de la matière qui a déterminé l'oblitération et la rupture des capillaires. Ce fait découle de la plupart de nos expériences. Nous l'avons particulièrement signalé dans les infarctus des méninges, du péritoine, du tissu cellulaire sous-cutané, des synoviales, de la muqueuse intestinale (voy. pl. III, fig. 1 ; pl. V, fig. 6).

Ultérieurement, ces taches suppureront, donneront lieu à des ulcérations, ou bien elles se résorberont. La résorption n'est possible que dans les cas où l'infarctus n'est pas le résultat d'une poussière inorganique.

Dans les tissus mous, comme l'encéphale, la moelle, l'infarctus se marque par des foyers de ramollissement rouge, dus, d'une part à des épanchements de sang très-petits; d'autre part, à la fragmentation de la substance nerveuse, et enfin à la présence de tronçons de capillaires remplis de la substance injectée (voy. pl. II, fig. 3; pl. III, fig. 5; pl. VI, fig. 1).

Dans quelque organe qu'on étudie les infarctus dus à des embolies capillaires, on trouvera toujours comme base du noyau un épanchement de sang. Pour nous, ce caractère est essentiel, pathognomonique, car il nous apprend qu'il y a eu oblitération de vaisseaux à parois très-minces ne pouvant pas résister aux chocs répétés du sang contre les bouchons qui lui barrent le passage (voy. pl. III, fig. 1; pl. V, fig. 4; pl. II, fig. 3; pl. III, fig. 5).

Ce mode de production des infarctus, que nous avons pu observer bien des fois et dont nous fournissons des preuves dans nos dessins, explique la différence qui existe entre notre description et celle que l'on trouve dans les auteurs. Il est, en effet, généralement admis que l'infarctus est un territoire, glandulaire ou autre, exsangue à cause de l'oblitération du vaisseau nourricier. La pâleur qui résulte de l'absence de circulation fait ressortir davantage la couleur foncée du tissu qui limite la portion anémiée.

Nous ne contestons nullement les infarctus ainsi compris, mais nous savons qu'il n'en est ainsi que lorsque ce sont des artères assez fortes qui s'oblitèrent, dont les parois sont assez résistantes pour ne pas se rompre sous l'effort que fait pendant un certain temps le sang contre le bouchon obturateur.

Nous savons aussi que ces gros infarctus deviennent plus tard des noyaux assez semblables, pour la couleur et la densité, à nos

infarctus capillaires. Il est aisé de se rendre compte de ce nouveau point de ressemblance, si l'on se rappelle que dans tout infarctus la vie a pour ainsi dire cessé et qu'il va devenir un foyer de décomposition. Le sang encore renfermé dans les tissus s'altérera, ses globules se ratatineront, perdront leur matière colorante, la fibrine deviendra granuleuse, pulvérulente; les parties glandulaires subiront des dégénérescences analogues. Finalement, nous n'aurons plus sous les yeux qu'un amas de détritus graisseux en suspension dans un liquide fourni par les territoires voisins, toujours alimentés et même plus gorgés de liquide que de coutume, soit par suite de l'établissement de circulations collatérales, soit par suite de l'irritation causée par le centre de destruction dont nous nous occupons.

Pendant tout le cours de ce travail, l'infarctus capillaire et celui dû à l'oblitération d'un gros tronc se ressembleront en tous points. Dans l'un et l'autre cas, il peut y avoir résorption du produit graisseux ultime et production d'un tissu cicatriciel en place des foyers de ramollissement.

D'autres fois, il y a inflammation des territoires voisins, suppuration et mélange de pus et des produits graisseux dépendant de l'infarctus. La différence entre l'infarctus et l'abcès proprement dit devient alors bien difficile; cependant l'étude histologique des différents foyers existant dans la même glande, le même tissu, ou les différents points du corps, permettra presque toujours de différencier les processus qui ont amené les abcès.

Il en sera de même quand il s'agira de séparer les infarctus ramollis ou abcès graisseux, des tubercules, des foyers carcinomateux, des nodules fibreux ou parasitaires. Le microscope aidant, on pourra toujours, par l'étude des évolutions morbides, arriver à se faire une idée exacte des lésions et de leur provenance. Par les deux observations que nous empruntons à Virchow, il est facile de voir qu'il est à peu près toujours possible d'arriver à la vérité, même dans les cas les plus compliqués.

Pour bien faire comprendre que dans tout infarctus capillaire il faut nécessairement qu'il y ait déchirure de vaisseau et épanchement de sang, j'invoquerai encore une preuve anatomique. Si un ou même plusieurs capillaires s'obstruaient dans un organe riche en vaisseaux, il n'y aurait certainement jamais infarctus ni abcès, car les circulations collatérales sont si faciles dans les réseaux capillaires que la suppression de quelques canalicules n'amènerait pas de changements appréciables. Combien de fois ne voit-on pas, en étudiant la circulation dans un péritoine de grenouille, des capillaires s'obstruer sans qu'il en résulte de troubles circulatoires! les noyaux sanguins trouvent en effet immédiatement d'autres vaisseaux où ils peuvent s'engager pour continuer leur route. On ne comprend la formation d'abcès sans infarctus antérieur que dans les cas où l'oblitération sans déchirure est produite par un corps étranger incompatible avec l'organisme qui doit alors l'éliminer.

La présence dans les infarctus capillaires de poussières plus ou moins étrangères nous explique encore pourquoi ces petits foyers suppurent si souvent, quand cependant on voit tous les jours des épanchements de sang bien plus considérables se résorber avec la plus grande facilité. Rien n'est, par exemple, plus aisé à comprendre qu'une suppuration articulaire, péritonéale, quand on voit que non-seulement ces membranes portent des taches hémorrhagiques, mais que l'on sait encore que leurs vaisseaux les plus fins renferment des produits organiques ou inorganiques jouant le rôle de corps étrangers.

En se plaçant à ce point de vue, on entrevoit les motifs qui ont engagé Panum à entreprendre des expériences pour classer les produits organiques pouvant jouer rôle d'embolies, suivant la rapidité de la purulence de l'infarctus. Nos injections, faites avec toutes sortes de poussières, ne nous permettent pas, comme nous l'avons déjà dit dans la première partie de ce travail, d'admettre une spécificité morbide liée à l'embolie elle-même ; mais nous convenons sans peine que la présence de poussières dans

les réseaux capillaires contribue beaucoup plus à la suppuration des tissus que le sang qui s'y trouve épanché.

Les considérations anatomo-pathologiques que nous venons de présenter nous permettent de baser le diagnostic anatomique des embolies capillaires sur diverses notions bien précises, que nous résumons de la manière suivante.

§ 9. — Diagnostic différentiel des lésions emboliques.

La découverte de l'embolus est la meilleure preuve de son existence. Même dans les cas où le corps obturant ne pourra être trouvé, on sera encore en droit de conclure à une lésion embolique, si l'on trouve des infarctus. Ceux-ci ont pour caractères distinctifs d'être multiples, d'avoir des formes déterminées et des processus aujourd'hui bien étudiés et décrits. Avec ces données, on pourra d'autant mieux affirmer le diagnostic, que l'on aura trouvé le point de départ des caillots migrateurs ; c'est ce que fit Virchow, dans le cas suivant, que nous empruntons encore à la thèse de notre ami, M. le docteur Herrmann.

Cours démonstratif d'anatomie pathologique de Virchow, 19 novembre 1862.

Homme de cinquante-trois ans, apporté l'avant-veille à la Charité de Berlin. Symptômes typhoïdes ; douleurs dans le flanc gauche, constipation ; rien d'appréciable dans les différents organes. Le malade ne donne pas de renseignements. Mort dans la journée.

Les pièces présentées offrent les altérations suivantes :

Foie, littéralement farci de petits abcès, très-petits à la surface, un peu plus volumineux à mesure qu'on se rapproche du centre ; les plus gros ne dépassent pas le volume d'un grain de millet ; on trouve bien des foyers plus grands, mais il est facile de se convaincre qu'ils ne sont que le résultat de l'agglomération de plus petits.

Reins. Tumeur purulente dans le rein gauche ; cette tumeur a la forme d'un coin à base dirigée vers la surface, long de 3 à 4 lignes.

Rate. Cet organe si sensible à toutes les modifications de l'organisme est l'expression de l'hyperplasie aiguë (augmentation de volume et de poids, consistance diminuée, couleur très-foncée). En outre, l'organe présente des altérations particulières. La superficie est parsemée de granulations blanchâtres, qu'on pourrait prendre pour des corpuscules de Malpighi, mais on sait que ces organes ne se trouvent pas à la surface. A la coupe, on remarque des parties rouges ramollies et affectant également la forme de coin.

Poumons. On a peine à y trouver quelques rares petits foyers ; les grosses bronches, au contraire, en contiennent beaucoup ; le pharynx est parsemé de petites taches rouges, au centre desquelles se trouve un point jaunâtre.

Intestins. La muqueuse est remplie de petits abcès à peu près de la même grandeur. Dans les muscles il y en a également, tantôt agglomérés, tantôt isolés ; leur siége est entre les fibres.

Cœur. Ne présente rien de remarquable au premier aspect. Un examen minutieux fait cependant découvrir, entre les muscles papillaires de la valvule mitrale et au sommet de l'organe, deux ou trois points jaunâtres. Les parois du cœur contiennent aussi un foyer conique, ramolli, qui n'est autre chose qu'une myocardite très-localisée. Les valvules, surtout la mitrale, sont épaissies, le maximum de la lésion est au bord inférieur. Inégalités à la surface qui regarde l'oreillette.

Toutes les lésions si curieuses relatées dans cette observation, nous les avons signalées et reproduites dans nos expériences. Voyons comment Virchow interpréta les faits. Faut-il admettre des abcès métastatiques ?

Virchow se prononce d'abord contre la nature tuberculeuse des lésions signalées, parce qu'il ne trouve nulle part le processus

qui caractérise le tubercule ; il penche vers l'idée de lésions emboliques, parce qu'il a pu trouver le point de départ de tous ces foyers répandus dans l'économie; cette source est évidemment l'endocardite, dont il a reconnu les caractères.

Cette forme d'endocardite, dite maligne, ne suppure jamais: elle est caractérisée à sa première période par le gonflement, par le ramollissement de la séreuse et du tissu conjonctif sous-séreux à la deuxième. Cette membrane enflammée est entraînée fragments par fragments et détermine les abcès multiples que nous venons de voir. Virchow n'hésite pas, dans ces cas, à assigner le caractère embolique à ce genre de lésions.

Aux preuves anatomiques données par Virchow, nous pouvons ajouter nos preuves expérimentales, car il est de toute évidence que l'on ne pourrait pas reproduire sur un animal des lésions si multiples, si l'on n'avait pas affaire à de simples infarctus plus ou moins ramollis.

Obtenir ainsi des poussées tuberculeuses, carcinomateuses, fibro-plastiques, nous paraît tout à fait impossible.

§ 10. — Essai diagnostic différentiel des lésions emboliques au lit du malade.

Si anatomiquement il est assez facile de reconnaître les embolies capillaires et les lésions qu'elles entraînent, il n'en est plus tout à fait ainsi au lit du malade. Ici la physiologie pathologique varie nécessairement avec les différentes localisations périphériques ou viscérales. Cependant toutes les affections où de semblables évolutions organiques se produisent, ont un caractère commun, qui est l'état typhoïde très-prononcé. Autrement dit, le signe d'une profonde altération du sang dominera toute la scène clinique, comme cela ressort de quelques observations précises que nous avons pu recueillir nous-même et de celles relatées par les auteurs.

L'état typhoïde survenant brusquement dans le cours d'une

maladie ou existant primitivement, ne pourra pas à lui seul suffire pour prononcer le diagnostic de viciation du sang par suspension de matériaux solides pouvant donner lieu à des embolies capillaires et à des infarctus; mais le diagnostic deviendra certain si l'on parvient à découvrir des manifestations locales relevant de cette origine. Ici encore les expériences sur les animaux peuvent rendre de grands services. Nous savons déjà par les essais *in anima vili*, qu'on peut donner des explications très-rationnelles de nombre de morts subites, inexplicables jusque dans ces derniers temps. Nous avons démontré, par des expériences multiples, comment il faut se rendre compte des phénomènes nerveux qui surviennent si souvent dans certaines formes de maladies rhumatismales et dans beaucoup d'affections du cœur. Nous pouvons même présenter un tableau complet des lésions fonctionnelles qu'entraîne un sang chargé de poussières organiques, car un de nos chiens, ayant reçu une injection de pus dans le ventricule gauche, a survécu à cette opération et était même complétement remis au moment où nous publiions la première édition de ce travail.

Nous donnons cette observation avec tous ses détails, car elle montrera la ressemblance parfaite des phénomènes morbides présentés par ce chien rendu artificiellement malade, avec les symptômes observés chez des individus morts d'accidents reconnus plus tard être le résultat d'oblitérations capillaires.

Aujourd'hui nous pouvons compléter l'histoire de cet animal; elle est d'autant plus intéressante qu'elle nous apprendra que les infarctus cérébraux, longtemps silencieux, peuvent à une époque indéterminée amener des complications plus ou moins graves, encore facilement explicables par la réminiscence des premiers accidents.

EXPÉRIENCE.

Le 1er juin 1867, j'injecte à un chien de moyenne taille 10 grammes de pus de bonne nature, pris dans un abcès du bras, immédiatement avant l'injection. Celle-ci est faite dans la ca-

rotide gauche, à l'aide d'une canule assez longue pour atteindre le ventricule. Le pus est poussé très-lentement, avec des temps d'arrêt de quelques secondes. L'animal reste tranquille et ne jette pas de cris pendant l'opération. Détaché immédiatement après la ligature de l'artère, il se met sur ses quatre pattes pour se sauver, mais la moitié droite du corps l'empêche de courir, il s'affaisse de ce côté, la tête tourne dans le même sens. Dix minutes plus tard, le chien boit et mange; l'hémiplégie incomplète persiste.

Le lendemain matin, nous le trouvons couché dans son chenil, au milieu d'aliments mangés la veille et vomis pendant la nuit; il ne veut plus se lever quand on l'appelle, refuse de boire et de manger. Lorsqu'on le remue il pousse des gémissements; l'œil est terne; en un mot, il paraît agonisant; cependant la respiration est normale, les battements du cœur ne sont pas précipités. Le soir, l'animal se trouve dans le même état, couché à la place où nous l'avons fait transporter le matin; il n'a pas touché à la soupe qu'on lui a préparée, mais le bocal contenant l'eau est vide.

Le 3 le chien est debout, il marche péniblement, tenant toujours la tête inclinée à droite; les jambes de ce côté paraissent plus fortes, car il ne fléchit plus en marchant. Dans la nuit, plusieurs selles sanguinolentes, mais pas de vomissements. Soif intense. Température 41°. L'œil est toujours éteint, la langue rouge et très-sèche; nous essayons de maintenir l'animal debout en lui présentant des morceaux de sucre; il paraît insensible à nos attentions et se recouche immédiatement.

Le 4 la bête se trouve un peu plus alerte; elle a mangé un peu de soupe au lait; elle paraît toujours sous l'influence d'une soif ardente, car on est obligé de lui remplir son bocal d'eau deux ou trois fois dans la journée. La diarrhée sanguinolente persiste; le morceau de sucre qui lui est présenté l'allèche, elle fait quelques pas, mais ne nous suit point. Ni vomissements, ni signes manifestes d'hémiplégie, si ce n'est la tête toujours inclinée à droite.

Le 5 même état que la veille, seulement la respiration paraît gênée, car elle est bien plus fréquente que les jours précédents ; le cœur bat jusqu'à 150 fois par minute. Diarrhée persistante.

Le 7 l'animal ne peut se lever, les articulations des pattes de devant sont tuméfiées, douloureuses ; surtout celles du genou. Quand on le force à se lever, il gémit. Quand on lui étend les pattes de devant, il essaie de mordre, en donnant des signes manifestes de douleur.

Cet état persiste pendant trois jours, la diarrhée ne discontinue pas, mais elle n'est plus sanguinolente. La maigreur devient extrême, le patient ne mange presque rien, mais boit toujours beaucoup.

Le 11 les articulations malades sont moins tuméfiées ; l'animal en se levant s'appuie sur ses pattes antérieures, mais la patte gauche de derrière refuse son concours ; elle est douloureuse à la pression, surtout à l'articulation fémoro-tibiale. Pas de gonflement appréciable. Soif très-vive. Pas d'appétit, diarrhée, langue toujours sèche et rouge. Si l'on surveille l'animal, sans qu'il vous voie, on remarque qu'il est constamment assoupi, le bruit qu'on fait autour de lui ne le tire pas de sa torpeur ; pour arriver à ce résultat, il faut l'appeler, s'approcher de lui et le caresser. Les menaces même ne le font pas lever. Amaigrissement de plus en plus considérable.

Le 15 on remarque à la partie interne de la cuisse gauche une petite tumeur douloureuse, fluctuante, que nous jugeons être un abcès ; nous l'ouvrons avec une lancette. Le pus qui s'écoule paraît de bonne nature. Le chien du reste est toujours très-malade ; on ne le fait sortir que difficilement de sa somnolence.

18 juin. Depuis trois jours l'état est le même, nouvel abcès au côté droit du cou ; nous l'ouvrons sans que cette opération paraisse déterminer de souffrance. La diarrhée existe toujours ; la stupeur est plus grande encore que les jours précédents ; les douleurs articulaires du train postérieur semblent diminuer, car le chien, placé sur ses quatre pattes, reste debout pendant quel-

ques instants, mais retombe bientôt à cause de sa faiblesse. Il dort presque continuellement, et ne s'éveille que pour boire.

Le 20 amélioration de l'état du malade. Quand on l'appelle, il essaie de se lever sans pouvoir y parvenir. L'œil reprend du brillant. Les selles sont presque solides, la langue est moins brûlée que les jours précédents, mais pas d'appétit. Les articulations ne sont plus douloureuses, on peut les remuer sans que l'animal se plaigne.

Le 23 il va relativement bien; nous le trouvons levé et marchant un peu; il mange de la soupe au lait, boit moins d'eau; la langue est encore sèche et rouge; les selles sont solides. Pas de signes de paralysie, mais faiblesse et maigreur extrêmes. Il goûte pour la première fois le sucre qu'on lui donne. Il semble se ranimer, dort beaucoup moins, regarde du côté où on fait du bruit, mais sans essayer d'aboyer.

Le 28 le chien prend de la soupe en assez grande quantité; il sort de sa niche pour se coucher au soleil; il paraît plus fort, car dans la soirée, nous le trouvons à 20 mètres au moins de son chenil, contre un mur encore échauffé par les derniers rayons solaires.

La soif est moins vive, la respiration assez régulière, mais quand on effraie l'animal pour le forcer à courir, il fait quelques pas précipités et tombe essoufflé.

Cet état va en s'améliorant jusqu'au 3 juillet. A cette date, le malade est presque remis, il mange bien, mais il est toujours faible sur ses jambes. Si on essaie de le faire courir en l'attachant à une corde, il tombe après quelques instants de ce violent exercice.

Le 8 l'animal se porte à peu près bien, sauf son excessive maigreur; il dévore les aliments qu'on lui présente.

Il est complétement guéri le 15 juillet et fait avec moi des promenades très-longues; il ne lui reste, de tous ses accidents, qu'une légère inclinaison de la tête du côté droit.

L'observation qu'on vient de lire mérite toute notre attention. Comparée à celle de notre brossier, aux faits cliniques de Frerichs et de Virchow, elle gagne encore en importance, car elle montre une identité de symptômes remarquable : l'état typhoïde, les suppurations cutanées et sous-cutanées, les arthropathies multiples, les dérangements des voies digestives, sont à peu près les mêmes dans les trois cas.

Chez notre chien, l'explication de l'évolution morbide ne souffre pas la moindre difficulté. Personne ne contestera l'influence de notre injection de pus, car avant l'opération l'animal était en parfaite santé.

D'un autre côté, nous savons par nos autopsies les lésions qu'on obtient ainsi ; c'est pourquoi nous n'hésitons pas à rapporter les accidents observés à la présence du pus dans le sang et à son action mécanique sur la circulation. Quant à la guérison, nous l'attribuons à une disparition des éléments obturateurs par voie de ramollissement graisseux.

Au point de vue symptomatique, nous croyons que les phénomènes sus-relatés ne doivent pas manquer d'attirer l'attention du médecin et de lui faire supposer une cause pathogénique identique, qu'il aura toujours à rechercher dans les autopsies.

Durant la vie, il devra mettre tous ses soins à découvrir la source des embolies capillaires dont il voit les effets soit dans les viscères, soit à la périphérie. S'il parvient à trouver un point de départ, en présence de manifestations périphériques semblables à celles des embolies capillaires, il pourra presque à coup sûr affirmer le troisième facteur de l'évolution morbide, c'est-à-dire les caillots obturateurs.

La terminaison de l'observation de l'animal ci-dessus désigné nous en est une nouvelle garantie. Nous allons la rapporter :

Durant les derniers mois de l'année 1867 et les premiers de 1868, le chien ne présenta aucune particularité. Ce ne fut que vers l'automne qu'il retomba malade.

Le premier signe morbide apparent fut une torsion plus complète de la tête vers le côté droit : de temps en temps se montrèrent quelques agitations convulsives dans les muscles de la moitié droite de la face et du cou. L'appétit, le sommeil, la marche ne présentaient encore aucune modification.

Au commencement de l'année 1869, l'animal eut quelques convulsions générales, quelque chose qui ressemblait à des accidents épileptiques. Toutefois l'intelligence restait nette pendant les accès, comme on pouvait facilement s'en assurer en appelant le chien.

A la suite d'une dizaine de ces attaques, l'animal devint morose, se traîna avec peine et refusa presque toute nourriture. Par moments, il devenait comme fou, se mettait à courir, à tourner sur lui-même, à aboyer, et paraissait ne plus entendre ni voir.

A d'autres moments il était anxieux, avait peur de tout et se cachait dans les coins les plus sombres des chambres. Il m'était impossible de me faire suivre par lui ; dans la rue, le passage d'une voiture, quelquefois même la vue d'un passant, le faisaient se sauver dans le vestibule des maisons qu'il trouvait ouvertes sur son chemin.

C'est à la suite de l'apparition de ces derniers symptômes que je me décidai à le sacrifier par section des artères du cou.

Autopsie. Elle est faite immédiatement après la mort.

Rien de particulier dans les organes thoraciques et abdominaux.

L'ouverture du crâne nous fit découvrir à la pointe postérieure du corps strié du côté gauche un ramollissement hémorrhagique évident, mais très-ancien, comme le démontra l'examen histologique. Peu ou pas d'inflammation autour de ce foyer.

Dans différents points des circonvolutions, principalement dans le lobe postérieur gauche, nous trouvâmes de petites indurations ressemblant à ce que l'on décrit d'habitude comme des tubercules cérébraux.

Un examen attentif macroscopique et microscopique nous apprit que ces nodosités faisaient bien partie de la substance cérébrale, en ce sens qu'elles se continuaient parfaitement avec la

masse encéphalique et qu'elles n'étaient constituées que par cette dernière modifiée. Fibres, cellules nerveuses, vaisseaux capillaires avaient disparu pour faire place à des amas de granulations moléculaires à reflets plus ou moins graisseux, à des grains de pigment et à quelques cristaux hématiques.

L'état des vaisseaux ne présentait rien de particulier.

Il ne nous a pas été possible de trouver d'oblitération à proprement parler; néanmoins, avec les connaissances acquises, il nous est impossible de ne pas rattacher ces lésions à la maladie primitive du chien et de ne pas considérer les altérations actuellement existantes comme dépendant des modifications initiales. Nous regardons ces foyers multiples comme des transformations de la substance cérébrale survenues à la suite de troubles circulatoires limités, d'anémie persistante dans certains territoires nerveux.

Quant à l'explication des phénomènes cliniques par les lésions cérébrales trouvées, nous ne la tenterons pas, parce que jusqu'à présent la physiologie du cerveau est trop peu connue; mais nous allons essayer de montrer que des accidents nerveux variés et analogues à ceux de notre chien ont été observés chez l'homme en cas d'existence d'infarctus cérébraux datant de loin. Le cas que nous empruntons à M. Auguste Voisin en est certes une démonstration rigoureuse.

OBSERVATION XX. — Aliénation partielle. — Hallucinations multiples. — Idées de persécution. — Lésions de plusieurs centres sensoriaux (noyau olfactif, couche optique) et des circonvolutions pariétales. — Examen microscopique. — *Par le docteur Auguste Voisin, médecin de la Salpétrière; clinique de l'hôpital de la Salpétrière.*

La nommée L..., âgée de quarante et un ans, est entrée le 30 janvier 1867 à l'hospice de la Salpétrière (première section des aliénées), service de M. le docteur Auguste Voisin.

Mère très-impressionnable, père très-nerveux, colère (pas de consanguinité). Grand-père maternel mort à soixante-cinq ans d'une affection cérébrale caractérisée en particulier par du délire, la perte de la connaissance et ayant duré 9 jours.

Réglée à quinze ans. A eu de tout temps un caractère jaloux et s'imaginait souvent qu'on parlait d'elle.

En 1865 elle s'est éprise d'un missionnaire qu'elle voyait dans une église ; elle en est devenue jalouse, s'étonnait qu'il parlât à d'autres femmes, puis elle s'est mise à dire que le missionnaire faisait venir dans sa chambre (à elle) des hommes pour l'insulter. Le missionnaire étant parti pour l'étranger, sa fureur contre lui a augmenté, elle a injurié à plusieurs reprises les passants dans la rue, à propos du missionnaire. C'est alors que des habitants de sa maison qu'elle avait injuriés se sont plaints et qu'elle a été placée à la Salpétrière avec le certificat suivant de M. Lasègue :

Aliénation partielle ; craintes fréquentes et prédominance de l'idée qu'on lui en veut. Elle ne connaît pas les personnes qui lui en veulent. Hallucinations de l'ouïe probables.

Au premier examen, 31 janvier, elle me présenta l'état suivant :

C'était une femme d'une taille au-dessus de la moyenne, de traits réguliers, d'une physionomie morose et préoccupée.

Sens normaux ; pupilles normales ; viscères abdominaux et thoraciques sains. Rien de particulier dans la motilité et dans la sensibilité générale aux pincements. Menstruation régulière.

Propre, travaille sans suite, quitte sans motifs appréciables et subitement l'atelier de travail.

Mémoire bonne (dates, noms, choses, événements). Langage articulé normal. Parle souvent seule. Par moments, excitation. Entend des voix qui l'insultent et voit des gens qui la menacent : on lui fait du mal, on lui en veut. Hallucinations génitales, dont elle se plaint beaucoup.

La maladie persista malgré un traitement hydrothérapique, des préparations opiacées, et présenta pendant deux ans des périodes d'excitation et de dépression. Dans les derniers temps, diminution de l'ouïe.

Elle succomba le 17 avril 1869 à une fièvre typhoïde qui dura trois semaines, sans avoir présenté d'autres phénomènes cérébraux que lors de son entrée.

Autopsie faite vingt-six heures après la mort par M. le docteur A. Voisin et M. Coyne, interne du service.

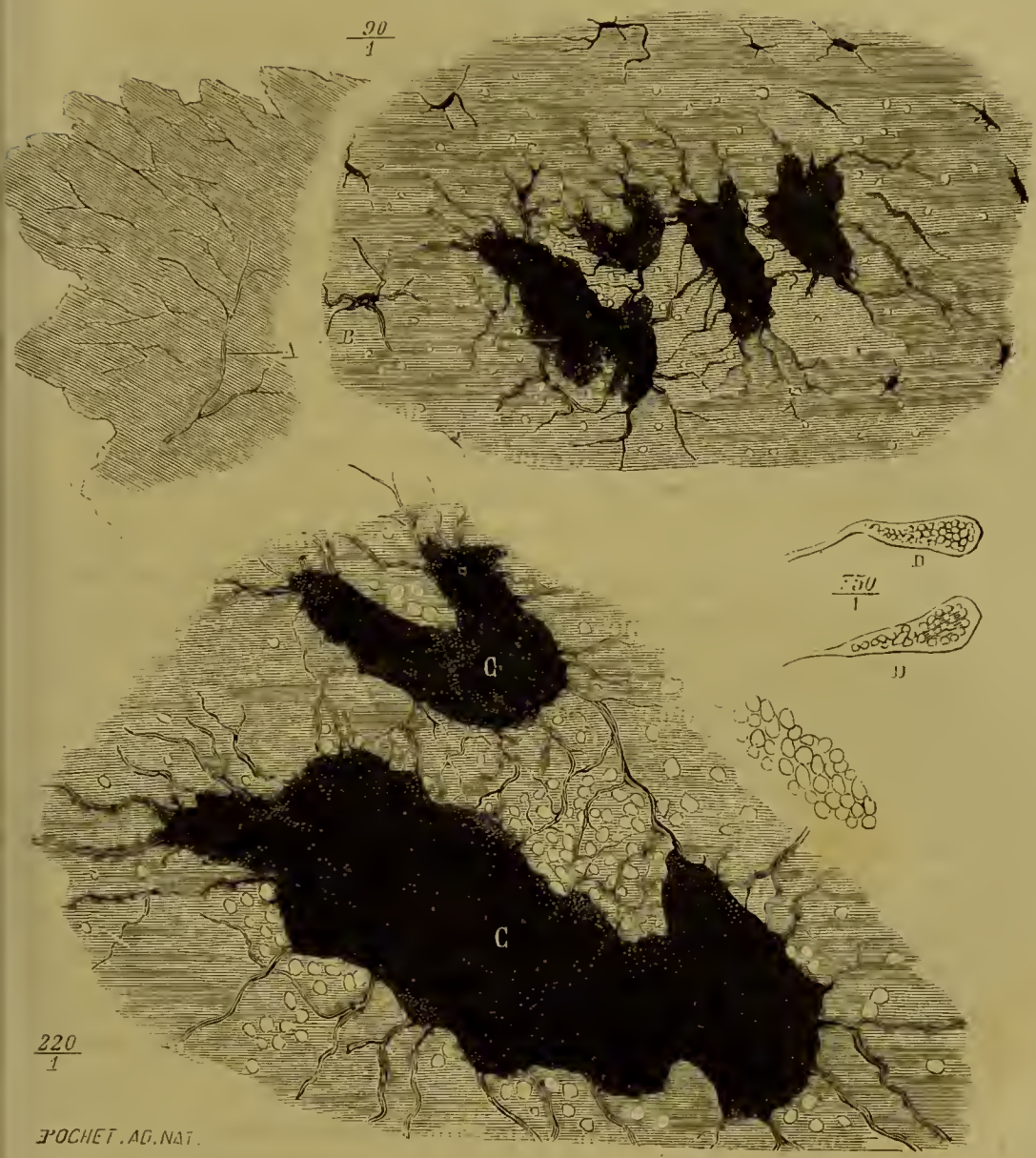

Fig. 1. — *A*. Couche corticale de circonvolutions cérébrales. Vascularisation exagérée. — *B*. Infarctus. — *C*. Infarctus vus à un plus fort grossissement; autour d'eux se trouvent épanchés des globules sanguins isolés et en amas. — *D*. Cellules grises ayant subi la transformation graisseuse.

On constate dans l'intestin grêle (tiers inférieur) un certain nombre de plaques de Peyer ulcérées, un peu d'emphysème pulmonaire et de congestion hypostatique.

Rien de particulier dans le foie. Un peu d'augmentation de volume de la rate. Pas de dégénérescence amyloïde.

Dans les reins, quelques plaques laiteuses sur les bassinets.

Pas d'athéromes artériels. Adhérences de l'ovaire à la trompe gauche.

Cerveau: poids de l'encéphale, 1130 grammes. Pas d'athéromes, à l'œil nu, dans les vaisseaux cérébraux.

Pas d'épaississements ni d'adhérences des méninges supérieures et latérales. Pas de sérosité sous-arachnoïdienne; apparence normale des nerfs crâniens, sauf les huitièmes paires, qui sont molles à la partie la plus postérieure et interne des deux lobes du cervelet, et dans la région la plus immédiatement contiguë des olives bulbaires, on voit des amas de petites granulations comme on en voit dans les plexus choroïdes ventriculaires; ils se prolongent jusque dans le quatrième ventricule, où on les trouve tapissant sa paroi cérébelleuse.

Bulbe, protubérance normaux. La partie la plus interne de la scissure de Sylvius est recouverte d'une arachnoïde épaisse, opaline, résistante. Le même état se retrouve en avant du chiasma. Le centre gris olfactif du lobe sphénoïdal droit présente à la vue plusieurs points noirâtres et des arborisations en quantité assez notable. La circonvolution gauche de l'hippocampe présente aussi ce pointillé en deux endroits.

Rien de semblable à gauche.

Rien d'anormal dans le tuber cinereum, les corps mamillaires, les bandelettes optiques.

Piqueté rouge sur les tubercules quadrijumeaux gauches. Dans l'intervalle qui sépare les corps genouillés externe et interne gauches, il existe de petites lacunes et de légères dépressions.

Les méninges inférieures et supérieures enlevées, on constate que les circonvolutions ont un volume ordinaire, sont normale-

ment rapprochées les unes des autres, ne présentent aucune teinte pathologique.

Une coupe horizontale de l'hémisphère gauche montre en avant la substance grise de couleur et d'épaisseur ordinaires; mais la première circonvolution pariétale présente à sa partie la plus interne une apparence anormale caractérisée par une teinte générale jaunâtre et par l'existence d'une zone claire très-nette, d'une largeur de $0^m,001$, qui divise en deux parties à peu près égales la substance grise de la circonvolution.

Cet état se retrouve à un degré moindre dans la deuxième circonvolution pariétale gauche.

Au milieu de ces parties altérées on trouve les vaisseaux plus gros que de coutume. La substance blanche sous-jacente en renferme de semblables.

Pareil état se voit à droite dans les circonvolutions pariétales, tandis qu'il manque des deux côtés dans les frontales et les occipitales.

Les parties blanches des hémisphères ont une consistance normale.

Rien de particulier dans le corps calleux, dans la couche optique gauche.

Le centre gris antérieur de la couche optique droite est plus vascularisé que de coutume; une coupe antéro-postérieure de cette couche montre qu'elle est très-vascularisée, et dans la partie la plus immédiatement sous-jacente au centre gris olfactif on voit une petite tache lie de vin et une dépression correspondante. Il existe une lacune dans la partie moyenne. Elles ont, chacune, au plus un millimètre et demi de diamètre.

Examen microscopique. Une portion de la substance grise d'une des circonvolutions pariétales offre :

1° Un assez grand nombre de vaisseaux dont la gaîne lymphatique est infiltrée de gouttes d'huile;

2° Des vaisseaux gorgés de globules rouges;

3° Des cellules infiltrées de granulations graisseuses jaune orange;

4° Des infarctus (voy. fig. 1, p. 213).

Des portions de circonvolutions pariétales, traitées par le carmin, la fuchsine et l'acide acétique, ne présentent aucun caractère de prolifération de tissu conjonctif.

Une partie du centre olfactif du lobe sphénoïdal droit, où existent des points noirs, présente :

1° Un gros vaisseau dilaté uniformément, gorgé de globules rouges au niveau de sa dilatation ;

2° Un amas de cristaux jaune orange d'hématine ;

3° Des infarctus brun noirâtre le long des vaisseaux et en grand nombre ;

4° Quelques cellules graisseuses ;

5° Des amas d'hématosine et d'hématine dans la paroi lymphatique de quelques vaisseaux, en particulier aux points de bifurcation.

Pas d'hypergenèse de tissu conjonctif.

Ainsi, lésions de nature congestive dans les centres sensoriaux (noyau d'un lobe sphénoïdal, couche optique).

Lésions dans les circonvolutions pariétales.

Il est intéressant de rapprocher l'observation qu'on vient de lire de celle de l'animal qui finit l'objet de la dernière expérience.

D'abord l'anatomie des lésions cérébrales faite par M. Auguste Voisin est en tout conforme à notre propre description des infarctus encéphaliques. Nous n'en voulons pour preuve que la phrase suivante de son travail :

« Si l'on fait l'autopsie de ces malades, on trouve des lésions « bien caractéristiques, des exsudats hématiques intra- et extra- « cérébraux ; les méninges ne sont pas toujours vascularisées à « l'excès, mais en tout cas ne sont adhérentes en aucun point à

« la substance grise. Souvent on trouve un petit piqueté, des apo-
« plexies capillaires dans la substance grise, qui, ainsi que la
« blanche, est infiltrée de substance hématique en amas, de cris-
« taux d'hématine, d'hématosine, d'infarctus, d'épanchements
« globulaires d'âges différents et ayant subi des transformations
« variées. Les vaisseaux offrent dans leur paroi des cristaux d'hé-
« matine, mais jamais on n'y rencontre la moindre hyperplasie
« de tissu conjonctif, très-rarement des gouttelettes de graisse,
« dernier état que je crois résulter d'une sorte de fatigue des
« membranes vasculaires. »

Une autre similitude entre les deux faits comparés se rencontre dans la symptomatologie. Dans l'un et l'autre cas, les infarctus cérébraux ont provoqué des manifestations cliniques à peu près identiques. On pourrait presque en déduire que le cerveau se trouve partagé en compartiments représentant très-nettement toutes les parties de l'organisme. C'est peut-être par des études de ce genre que l'on parviendrait à élucider quelques-unes des questions encore si obscures de la physiologie cérébrale.

Il va sans dire qu'au point de vue du diagnostic on ne peut, avec ces seules connaissances, spécifier la lésion infarctus. Pour cela, il faut avoir recours à l'étude attentive des phénomènes morbides concomitants ou antérieurs, car les simples manifestations nerveuses analysées comme nous l'avons fait, M. Aug. Voisin et moi, ne permettent de tirer qu'une conclusion, c'est qu'il existe des altérations multiples dans l'encéphale. L'espèce de lésion doit se tirer de l'examen des autres données cliniques et principalement des notions étiologiques.

§ 11. — Des accidents locaux dans les maladies générales ou généralisées.

C'est ici que se soulèvent des questions bien ardues; que je ne puis, ni ne veux discuter pour le moment, tels que les accidents nerveux spinaux ou cérébraux dans le rhumatisme articulaire et les pyrexies, les suppurations musculaires et autres dans les

fièvres graves et les infections purulentes, les hémorrhagies et les dégénérescences musculaires circonscrites, comme l'altération de Zencker, dans la fièvre typhoïde, les abcès critiques, les nécroses cartilagineuses du larynx, etc.

Je ne veux nullement attaquer les dyscrasies, les altérations du sang et leurs effets sur l'organisme; j'ai de trop bonnes raisons, que j'ai déjà données, pour ne pas le faire, mais je ne puis reconnaître cette action générale que dans les accidents généraux. A des faits pathologiques circonscrits, à des foyers de suppuration isolés, à des altérations très-limitées, il faut des causes locales pour satisfaire l'esprit.

Pour mieux faire comprendre ma pensée, je me servirai d'un exemple. Dans la fièvre typhoïde, la lésion du sang me rend compte de tous les accidents généraux, de la prostration, de l'adynamie, de l'ataxie, etc., mais nullement de la dégénérescence de quelques trousseaux de fibres musculaires prises en quelque sorte au hasard, ni des abcès qui se manifestent quelquefois sur différents points de l'organisme. Ici l'altération primitive du sang ne me suffit pas, autrement ces suppurations, ces dégénérescences deviendraient également générales. Je crois que dans ces cas, des recherches minutieuses feraient trouver des causes locales, mécaniques peut-être, à ces lésions circonscrites et limitées.

Que ces causes locales, physiques ou non, dépendent de la viciation du sang, je le veux bien; mais certes entre la manifestation locale et l'altération générale il y a un facteur qui nous est inconnu, et c'est ce facteur que, d'après mes présomptions, l'on trouvera dans les embolies capillaires, lesquelles représenteraient, dans ce cas, des lésions morphologiques dépendantes de la modification générale primitive du liquide nourricier.

A l'appui de cette manière de voir, je puis citer l'observation suivante. Elle est tirée du service de M. le professeur Sédillot. Il s'agit d'un homme atteint d'infection purulente, chez qui nous trouvâmes à l'autopsie des infarctus multiples et un abcès péri-

cartilagineux du larynx, suite de l'oblitération d'une des branches de la thyroïdienne inférieure.

Nous pourrions encore invoquer une autopsie de fièvre typhoïde, où il y eut thrombose de la veine porte, abcès multiples du foie et infarctus récents dans le poumon. Nous aimons mieux placer ce dernier fait à l'article des embolies secondaires.

OBSERVATION XXI. — Infection purulente. — Abcès multiples. — Oblitération des artères articulaires du genou ; lésion commençante des surfaces cartilagineuses; nécrose du sommet du cartilage arythénoïde. — Embolies des branches de la thyroïdienne inférieure. — *Clinique chirurgicale de Strasbourg.*

Le nommé Ch... J..., âgé de trente ans, tisserand, entre à l'hôpital, le 28 août 1868, avec une carie du tarse, suite d'entorse, à droite. Amputation de la jambe le 15 février 1869.

Ligature de l'artère crurale, pour cause d'hémorrhagie le 19 février.

Ligature de l'artère poplitée dans la plaie, pour cause de nouvelles pertes de sang le 20 février.

Le malade a eu successivement plusieurs frissons et un abcès au-dessous du mamelon droit. Accidents multiples du côté du poumon et voix éteinte dans les derniers jours. Gangrène du lambeau ; le tibia est mis à nu. Le malade succombe le 12 mars 1869.

Autopsie faite vingt-quatre heures après la mort avec l'aide de MM. Cheviet et Boucher, internes du service.

On trouve que, du côté de la plaie, le doigt peut remonter, entre les jumeaux, le long du fémur jusque vers son milieu. Le tibia a complétement traversé la manchette de peau et se trouve à nu. Les téguments sont décollés des muscles à la partie postérieure du moignon.

Signes histologiques d'ostéomyélite dans le tibia. Le pus a fusé jusqu'à l'aine; au-dessous de la ligature se trouve un vaste espace vide communiquant avec la plaie (suppuration diffuse et gangréneuse).

Les thrombus trouvés dans les vaisseaux sont d'un gris sale,

sans adhérence avec la paroi vasculaire, et composés, tout aussi bien dans les veines que dans les artères, de détritus de globules rouges, de leucocythes ou de globules purulents et de fibrine granuleuse. Ces caillots ramollis ne présentent aucune trace d'organisation et ont une odeur fétide. Présence de bâtonnets mobiles dans le liquide sanieux qui baigne ces concrétions.

L'abcès du thorax fuse en arrière jusqu'à l'omoplate.

La quatrième côte est à nu et séparée de son cartilage.

La plèvre, très-épaisse, est adhérente à la face convexe du diaphragme.

Des ganglions lymphatiques suppurés se trouvent à la racine de la cuisse droite.

Le foie est sain, mais très-anémié; la rate est très-pâle; l'intestin ballonné, mais pas malade du reste; le cœur ne présente rien de particulier.

Les poumons adhèrent à la plèvre costale dans toute leur étendue. Une collection purulente, du volume d'une noix, se trouve au niveau de la deuxième articulation chondro-costale.

Les poumons eux-mêmes renferment un certain nombre d'infarctus, dont la coloration varie entre le rouge foncé et le jaune gris. L'examen extérieur de ces infarctus, tous en coin, ne laisse pas de doute sur leur mode de formation embolique; nous ne nous y arrêtons pas davantage à cause de la longueur de la préparation du larynx.

Larynx. Ulcération à la corde vocale gauche; destruction partielle du cartilage arythénoïde (voy. pl. X, fig. 11).

La dissection de l'artère thyroïdienne inférieure et surtout de sa branche laryngée qui remonte derrière le cartilage thyroïde, la montre oblitérée par un bouchon panaché, friable sur certains points, coloré en rouge sur certains autres (voy. pl. X, fig. 12).

L'examen attentif de ce caillot met en évidence que certaines parties sont anciennes et que les portions rouges sont de toute nouvelle formation. L'apparence histologique des points décolorés et déjà desséchés ne laisse pas de doute sur leur ressem-

blance avec les thrombus trouvés dans certaines veines pulmonaires autour des infarctus. Il est infiniment probable, je dirai même certain, que les parcelles friables du contenu du ramuscule laryngé sont des produits transportés, autour desquels des coagulations récentes se sont formées.

Si nous avions affaire à de la thrombose simple, nous aurions trouvé le dépôt intra-vasculaire avec une structure partout identique et non composé de fragments ramollis, cassants, séparés les uns des autres par de petits blocs frais, cruoriques (voy. pl. X, fig. 11 et 12).

L'articulation scapulo-humérale droite et celle du genou droit sont remplies d'une synovie tenant en suspension des corpuscules graisseux, de la graisse libre en grains et des détritus de globules de pus.

Dégénérescence graisseuse des cartilages de ces deux jointures. Oblitération complète des artères articulaires par des thrombus friables, décolorés et ramollis.

Rien de particulier dans le cerveau.

Le sang renferme une grande quantité de leucocythes et des bactéries en chaînette, en nombre considérable; de plus des quantités énormes de granulations moléculaires d'apparence graisseuse, car elles se dissolvent dans l'éther (infection septicopurulente).

CHAPITRE IV.

GENÈSE DES EMBOLIES CAPILLAIRES AORTIQUES.

§ 1. — Embolies capillaires consécutives à des maladies du cœur ou des vaisseaux.

Comme pour le système pulmonaire, les embolies du système aortique peuvent venir du dehors ou se former dans le courant sanguin lui-même. Les embolies de cette dernière catégorie sont incontestablement les plus nombreuses. Les autres ne peuvent

se produire que par l'introduction brusque de corps étrangers par une plaie artérielle et par rupture de foyers purulents ou autres dans un vaisseau artériel.

M. le professeur Schützenberger a eu occasion d'observer, en 1856, un cas d'abcès développé à l'origine de l'aorte, entre la paroi externe celluleuse et la tunique élastique ; cette collection se vida dans le courant sanguin.

On peut encore trouver dans les membranes artérielles d'autres tumeurs ressemblant à des kystes purulents, qui renferment des détritus graisseux et de la cholestérine: ce sont des tumeurs athéromateuses dues à la dégénérescence graisseuse des produits inflammatoires déposés entre les tuniques à la suite d'artérite. Ces produits athéromateux se déversent assez souvent à l'intérieur du vaisseau et deviennent ainsi la source d'embolies capillaires.

Les maladies cardiaques et artérielles, de quelque nature qu'elles soient, sont, sans contredit les origines les plus fréquentes des embolies du système aortique: caillots sanguins, dépôt fibrineux, résidus inflammatoires, détritus de valvules ou de tuniques, produits crétacés ou d'autre nature formés dans le cœur ou sur les parois des vaisseaux : telles sont les sources habituelles des bouchons capillaires.

Il ne faut pas oublier qu'il peut y avoir des embolies et des infarctus sans qu'il soit possible d'en découvrir le point de départ. L'endocardite, par exemple, peut être tout à fait passagère, déterminer pendant sa durée des exsudats entraînés par le sang vers les viscères ou la périphérie, d'où des embolies et des infarctus, sans qu'il soit possible de retrouver, à l'autopsie, les traces de l'inflammation primitive du cœur. Les lésions périphériques et l'observation clinique bien prise suffisent en ce cas pour porter le diagnostic anatomique.

Nous devons signaler encore, comme causes d'embolies capillaires, certaines modifications chimiques dans la composition du sang, telles que l'augmentation absolue ou relative de fibrine

dans les maladies inflammatoires, les pyrexies, les états cachectiques et puerpéraux; la diminution des sels dans les maladies scorbutiques et l'introduction dans le sang de principes putrides ou septiques.

Une dernière source à mentionner est la faiblesse d'impulsion du cœur, qui donne si souvent lieu à des arrêts de circulation du sang dans les affections adynamiques, les convalescences consécutives à de longues maladies et dans la vieillesse, où existent déjà tant de raisons périphériques favorables à cette coagulation.

Toutes les questions de conditions de coagulabilité du sang que nous venons d'effleurer, ont été traitées avec détails par MM. Huxham, Magendie, Homolle et Quévenne, Trousseau et Pidoux, Andral, Fremy et James, Burnes Jones, Kœhler, Stannius, Gavarret, Lecanu, Richardson, Brucke, Cohn, Ch. Robin, etc.

§ 2. — Embollies capillaires graisseuses et pigmentaires.

Frerichs et Cohn admettent encore des embolies capillaires pigmentaires et graisseuses.

Nous avons déjà dit que Weber prétend avoir trouvé des embolies graisseuses dans les artères pulmonaires de malades atteints de phthisie et de maladies chroniques des os.

D'après Frerichs, il y aurait tel état, telle période de l'intoxication palustre qui se traduirait par la formation, dans la rate, d'une quantité prodigieuse de petites granulations noires, qui s'en iraient par la veine liénale dans le foie, les poumons et finalement dans le torrent circulatoire aortique. Ces granulations se déposeraient successivement dans les capillaires de tous les organes viscéraux, même dans ceux de la peau, des muqueuses et des séreuses. De ces dépots successifs résulteraient finalement des accidents emboliques.

Je ne veux pas contester les observations de Frerichs, je me refuse simplement à croire, en pareille occurrence, qu'il y ait embolie. Or, d'après Frerichs lui-même, les granulations sont si

petites qu'elles passent par tous les points de l'organisme ; la première condition de l'embolie c'est au contraire de s'arrêter dans les vaisseaux d'un diamètre plus petit que le sien : il ne peut donc, dans ces cas, être question d'embolies pigmentaires. Les effets pathologiques qui dépendent de la mélanémie doivent plutôt être attribués à la viciation du sang, ou encore à l'oblitération lente et successive des vaisseaux capillaires, qui finissent par se remplir de pigment et ne laissent plus passer le sang, qu'à l'apport subit de granulations pigmentaires. Sous ce rapport, les accidents peuvent ressembler aux phénomènes emboliques, mais en réalité ils dépendent plutôt de thrombose, les capillaires ne se fermant pas brusquement par des bouchons venant de loin, mais s'oblitérant par des dépôts lents et successifs, comme cela arrive dans les coagulations fibrineuses. J'ai d'autant plus de raison de rejeter ces embolies pigmentaires, que dans aucune des observations de Frerichs je ne trouve de lésions ressemblant plus ou moins à des infarctus. Tout se borne à des colorations plus ou moins foncées des organes.

Depuis que j'ai écrit ces lignes, j'ai été témoin de faits cliniques et expérimentaux tellement concluants que je ne puis m'empêcher de changer d'avis touchant les embolies pigmentaires.

C'est par des lésions du sang analogues à celles qu'on observe dans la mélanémie, la leucémie etc. que l'on peut aujourd'hui se rendre compte de nombre de morts subites et d'accidents locaux, hémorrhagies franches, infarctus ou foyers de pseudo-pus, autrefois tout à fait inexplicables. Ai-je besoin de rappeler nos observations de leucémie et d'ictère grave ?

Il est bien entendu que je n'entends parler ici que des accidents locaux dépendant de causes locales. Je ne veux nullement mettre en doute les modifications de la nutrition qui tiennent sous leur dépendance les accidents généraux et qui s'expliquent par les altérations survenues dans les substances coagulables du sang, comme nous le verrons dans la cinquième partie de ce travail.

Pour ce qui est de ces dernières je ne puis mieux faire que de renvoyer au remarquable livre de M. Ch. Robin, *Sur les humeurs*[1].

Si j'ai admis sans répugnance les embolies graisseuses de Weber, c'est parce que cet auteur a parfaitement montré l'identité des foyers périphériques et des tronçons détachés, trouvés dans les artérioles du poumon, et surtout parce que j'ai pu vérifier par un fait clinique bien établi et de nombreuses expériences personnelles la véracité des assertions de Wagner, de Weber et de Busch.

Il n'en est pas de même des embolies graisseuses, telles que les comprend Cohn. Pour cet anatomo-pathologiste, la lésion dont il s'agit n'aurait pour siége que le foie et déterminerait une dégénérescence particulière de cet organe. Voici ce qu'il en dit, d'après la traduction de M. Herrmann :

« Certains globules de graisse, en raison de leur volume ou « par suite de leur agglomération, forment embolie dans les ca- « pillaires du foie et s'allient au parenchyme par voie d'exos- « mose. Pour que cette absorption puisse se faire, il faut que « les globules graisseux aient été un certain temps en contact « avec le même point de la paroi vasculaire. Autour du bouchon « graisseux dans les capillaires, on observe toujours la conges- « tion des parties voisines, comme dans toute autre embolie. « Des désordres plus graves ne s'observent pas, en raison de « l'innocuité de ces corpuscules et de leur petit volume. »

Si l'on voulait admettre la manière de voir de Cohn, il faudrait expliquer par des embolies toutes les surcharges graisseuses qui surviennent dans les organes lorsqu'il y a augmentation de graisse dans le sang, comme chez les ivrognes. Je ne pense pas qu'il en puisse être ainsi, car alors tous les phénomènes d'assimilation deviendraient plus ou moins des phénomènes emboliques.

[1] Ch. Robin, *Leçons sur les humeurs normales et morbides du corps de l'homme*. professées à la Faculté de médecine. Paris 1867.

§ 3. — Embolies capillaires spécifiques.

Pour ce qui est des embolies cancéreuses ou tuberculeuses, nous ne pouvons que répéter ce que nous avons dit à propos des embolies de la circulation pulmonaire.

Nos expériences ne nous ont jamais montré de généralisation de cette nature; nous n'avons jamais obtenu que des abcès ou des infarctus. Langenbeck, Lebert et Follin paraissent avoir été plus heureux dans leurs recherches. Follin notamment produisit chez un chien, auquel il injecta du suc cancéreux dans la jugulaire, des tumeurs carcinomateuses dans les poumons, le foie et l'épaisseur du cœur.

En 1866 le docteur Goujon est parvenu à reproduire du cancer chez des rats, des cochons d'Inde et des chiens, soit en injectant, soit en inoculant des sucs cancéreux frais. Sur quatre expériences citées par l'auteur dans son travail inaugural, la greffe a réussi deux fois.

La question doctrinale a été résolue affirmativement par M. Nègre, dans une thèse de Strasbourg de l'année 1868.

Je ne doute pas que sur le vivant, sur l'individu même, de semblables généralisations n'aient pour cause des embolies capillaires charriées par le sang; la démonstration rigoureuse du fait manque encore, parce que jusqu'ici, pour le sang rouge et les terminaisons du système aortique du moins, on n'a pu découvrir ni les éléments générateurs des néoplasmes, ni les bouchons obturateurs spécifiques. M. Goujon lui-même ne dit rien de l'examen du sang.

Ce mode de multiplication est établi par des faits positifs pour le système pulmonaire et même celui de la veine porte, comme nous le montrerons dans la quatrième partie de ce travail.

M. Laveran, médecin aide-major à l'hôpital militaire Saint-Martin, publie, dans la *Gazette hebdomadaire*, du 13 août 1869, un fait qui justifie pleinement notre manière de voir.

Il s'agit d'un homme portant primitivement un cancer encéphaloïde des ganglions carotidiens et qui eut des accidents de métastase spécifique. « L'autopsie, dit M. Laveran, démontre clairement qu'il existait un rapport direct entre le cancer carotidien et celui du poumon. Que voyons-nous, en effet : d'une part, un ganglion cancéreux du cou a perforé la veine jugulaire interne; son extrémité inférieure ulcérée, ramollie, inégale, comme si de petits fragments s'en étaient séparés successivement, pend mobile au milieu du sang veineux qui devait l'agiter légèrement pendant la vie et faciliter ainsi le détachement des parcelles malades.

« D'autre part, nous retrouvons dans les caillots du cœur droit des éléments cancéreux entièrement analogues à ceux de la tumeur du cou. Il est donc évident que des parcelles cancéreuses ont été portées pendant la vie dans les poumons à travers l'artère pulmonaire.

« Les fragments détachés des ganglions ont toujours été très-petits ; cela explique comment le malade n'a jamais présenté l'oppression subite et extrême qui accompagne toujours l'oblitération des branches principales de l'artère pulmonaire par des embolies ; cela rend compte aussi de l'absence de caillots dans les artères pulmonaires de moyen calibre. Une fois transportées dans les capillaires des poumons, les cellules cancéreuses se sont greffées, pour ainsi dire, sur la paroi des vaisseaux, l'ont perforée et ont fait naître ainsi de toutes parts des tumeurs encéphaloïdes.

« D'autres éléments cancéreux ont traversé les capillaires et ont donné lieu aux tumeurs des ganglions lombaires du foie et du rein droit. »

Toutes les questions qui se rapportent à l'évolution des embolies capillaires du système aortique, en tant que corps obturants, se trouvent traitées dans notre deuxième partie. Nous n'y reviendrons donc pas.

CONCLUSIONS.

Pour résumer tout ce qui a trait aux embolies capillaires du système aortique, nous établirons les propositions suivantes :

1° Un certain nombre de morts subites s'expliquent par l'anémie du cerveau ; elles sont déterminées par la migration de bouchons capillaires dans les artères cérébrales, qu'elles oblitèrent dans leurs radicules terminales. La mort survient tout aussi vite et avec les mêmes symptômes que lorsqu'on lie toutes les artères qui vont à l'encéphale. Nombre de nos expériences établissent ce fait jusqu'à l'évidence. La clinique le démontrera encore plus péremptoirement dans les cas de rhumatismes cérébraux où la mort survient très-rapidement, sans qu'on ait pu jusqu'ici déterminer, à l'autopsie, la cause prochaine. Le fait de M. Bouchut est du reste déjà une preuve suffisante.

2° Les embolies capillaires rendent compte de la mort subite dans les cas où la circulation cérébrale se trouve déjà entravée, soit par des bouchons fermant incomplétement des troncs assez volumineux, soit par toute autre raison. Elles jouent ici le rôle de cause immédiate de la mort, qui arriverait certainement plus tard par l'évolution fatale des lésions préexistantes ; mais sans ces dernières elles n'auraient peut-être occasionné que des troubles passagers, comme cela a eu lieu chez la femme atteinte de rhumatisme cérébral, que nous citons dans le cours de notre travail.

3° Les embolies capillaires déterminent souvent des ramollissements cérébraux qui diffèrent, du moins au début, par leur forme anatomique, des encéphalomalacies dues à des oblitérations des gros troncs ou à des thromboses veineuses.

Le caractère distinctif de ces ramollissements est la fragmentation brusque de la substance nerveuse par des raptus capillaires multiples. Les modifications de la moelle épinière, dues à la même cause, ressemblent en tous points à celles du cerveau.

4° Les embolies capillaires, partant du cœur, peuvent prendre toutes les directions; on peut en découvrir dans tous les tissus, dans les viscères et les membranes. Dans celles-ci, elles déterminent des ecchymoses qui peuvent suppurer ou se résorber; dans ceux-là, elles donnent lieu à des lésions, dont le premier terme est l'infarctus hémorrhagique, le dernier l'abcès graisseux. Nous n'avons jamais pu faire traverser à des embolies artificielles, des réseaux capillaires; ceux-ci les ont toujours arrêtées et les ont empêchées de pénétrer dans les veines et les poumons.

5° L'engorgement consécutif aux embolies capillaires est toujours hémorrhagique, parce que la rupture des ramuscules vasculaires est presque forcée, vu la minceur de leurs parois d'une part, les efforts du sang sur les bouchons d'autre part. Si l'embolus reste engagé dans un capillaire sans qu'il y ait dilacération de vaisseau, il n'y a pas infarctus, car la circulation collatérale est très-facile; il peut y avoir abcès par irritation, mais alors le processus est tout autre que dans l'infarctus proprement dit, où les phénomènes inflammatoires sont toujours secondaires.

6° Dans les cas d'embolies capillaires du système aortique, les accidents pulmonaires sont les plus rares, les phénomènes cérébraux les plus fréquents; la disposition des artères bronchiques rend assez bien compte de cette différence.

7° Nous avons démontré l'existence des embolies dans les plus petites artérioles et les capillaires de tous les organes, même dans les vaisseaux des synoviales; on peut donc facilement se rendre compte des suppurations, vraies ou fausses, qui surviennent si souvent chez les individus portant, en un point quelconque du système aortique, une source embolique. Les observations que nous rapportons sont en parfaite concordance avec nos expériences, tant au point de vue anatomique qu'au point de vue clinique.

8° Comme pour les embolies pulmonaires, nous croyons qu'il est tel cas où, dans le système aortique, il peut y avoir résorp-

tion de la substance embolique; nous en avons pour preuve le chien qui a guéri d'une injection de pus dans le cœur gauche. Cette observation nous rappelle involontairement celle de notre rhumatisme cérébral.

9° Nous avons cherché à établir que l'infarctus suffit pour dire qu'il y a eu embolie, surtout si l'on trouve une lésion pouvant être la source de bouchons migrateurs. Notre proposition s'applique tout aussi bien à la clinique qu'à l'anatomie pathologique et repose sur ce principe que, dans les mêmes conditions, les mêmes effets doivent avoir les mêmes causes. C'est ainsi que nous avons cherché à rattacher à l'existence d'embolies capillaires certaines lésions locales, circonscrites, survenant dans des maladies générales et dont les modifications du sang ne peuvent nous rendre suffisamment compte.

10° Quant à la généralisation des tumeurs malignes par embolies capillaires dans le système aortique, nous n'avons pu l'établir expérimentalement. Toutefois nous croyons que l'on peut admettre ici ce que nous avons établi par des faits positifs à propos des embolies de la circulation pulmonaire, d'autant plus que l'observation de M. Laveran est venue répondre à toutes les objections.

QUATRIÈME PARTIE.

Des embolies capillaires dans le système de la veine porte.

CHAPITRE PREMIER.

INFARCTUS DU FOIE.

§ 1. — Preuves de l'existence d'embolies capillaires de la veine porte.

OBSERVATION XXII. — Cancer du cardia et du foie. — Végétations de la tumeur dans les veines coronaires de l'estomac. — Transport de fragments dans la veine porte. — *Clinique médicale de Strasbourg.*

Le nommé A... V..., journalier, âgé de cinquante-trois ans, entre à la clinique le 22 mars 1867 ; sa constitution primitivement bonne est aujourd'hui détériorée. Il y a huit ans, il fit une chute sur le côté droit de la poitrine ayant déterminé une lésion de la clavicule; il n'en est pas resté de trace apparente.

Ce malade a passé deux ans en Amérique comme journalier; pendant ce laps de temps il a subi de nombreuses privations. Il est revenu en Europe l'été dernier.

L'affection qui l'amène à l'hôpital date de deux mois; depuis cette époque, perte de l'appétit, sensations douloureuses à l'épigastre surtout après l'ingestion des aliments. Pas d'autres symptômes du côté du tube digestif. Pas de vomissements, ou du moins le malade n'en signale qu'un seul survenu le matin il y a deux mois, lequel aurait présenté de l'aigreur. Très-sujet à la constipation; faiblesse générale déjà fort avancée.

État actuel. Pas de fièvre, amaigrissement notable, anémie

très-prononcée, mais pas encore de marasme, langue normale. Douleur vive à la région xiphoïdienne, surtout à la pression; elle est assez nettement circonscrite et diminue d'intensité lorsqu'on détourne l'attention du malade; les hypochondres ne sont pas hyperesthésiés. L'estomac est médiocrement distendu, la palpation ne révèle aucune tumeur épigastrique, la percussion ne donne que de la sonorité. Digestions difficiles et douloureuses, pas de vomissements: constipation. Le foie dépasse d'un travers de doigt le rebord des fausses côtes. En présence de ces signes on diagnostique une dyspepsie, le malade est mis en observation et suit la diète lactée.

Le 1er avril, A... V... ne tolère pas d'aliments solides; ils lui causent d'atroces souffrances, ce qui fait supposer l'existence d'un point rétréci à l'entrée de l'estomac. Il se nourrit de bouillon, de potages et de lait.

L'état reste le même jusqu'au mois de mai, sauf un amaigrissement de jour en jour plus considérable et la présence de signes de marasme. Le teint devient cachectique, jaune paille et le diagnostic d'une tumeur carcinomateuse au cardia devient de plus en plus probable.

Du mois de mai à la fin de juillet, aucun changement appréciable.

Le 1er août, nous examinons de nouveau cet homme sans rencontrer de tumeur dans le creux sous-sternal; le foie dépasse le rebord des fausses côtes de deux travers de doigt, la région stomachale est toujours très-douloureuse. La déglutition des aliments solides se fait, mais incomplétement, le malade accuse presque immédiatement après leur ingestion des douleurs très-vives à l'épigastre et fait des efforts de vomissement; les symptômes de cachexie sont très-apparents, il y a surtout un œdème considérable du pied gauche. Toutes ces données réunies nous permettent de diagnostiquer une tumeur cancéreuse du cardia non encore ramollie.

Du 1er août au 15 septembre, l'affection va en s'aggravant,

le marasme s'accentue tous les jours davantage, enfin le malade meurt pour ainsi dire d'inanition, ne pouvant presque plus rien avaler.

Autopsie faite vingt-quatre heures après la mort, avec l'aide de M. Mouchot, interne du service, en présence des élèves qui suivent habituellement la clinique.

L'ouverture du thorax, par laquelle nous commençons l'opération, nous montre les organes de la respiration et le cœur dans un état très-normal, mais le tiers inférieur de l'œsophage se trouve fortement induré. Au niveau du cardia existe une tumeur de la grosseur d'un œuf de poule, qui englobe cet orifice et qui se continue en haut avec l'altération que nous venons de signaler dans le conduit alimentaire.

L'estomac occupe sa position habituelle. Il n'est ni trop grand ni rétracté outre mesure; on y pénètre par en haut avec le petit doigt. Cette manœuvre donne une bien meilleure idée des choses que la palpation extérieure. Le canal est rigide dans une étendue de 3 à 4 centimètres, rétréci à ce même niveau. La tumeur qui occupe le cardia, siége dans les parois mêmes du tube de conduction; elle est donc circulaire, faisant anneau autour de cet orifice, d'où un rétrécissement que le doigt a de la peine à vaincre.

Laissant les parties en place, nous examinons la disposition des organes de l'abdomen. Nous trouvons le foie augmenté de volume et parsemé de noyaux, que nous n'hésitons pas à déclarer cancéreux; les uns sont petits comme des lentilles et des haricots, les autres ont le volume d'une noix.

La glande hépatique n'est pas libre du côté de l'épigastre; elle est adhérente à la partie droite de l'estomac au moyen de fausses membranes très-épaisses qui circonscrivent une collection liquide se sentant parfaitement entre les doigts. En incisant les parois de ce kyste nous en faisons sortir un pus très-lié. A travers l'ouverture ainsi faite nous introduisons le doigt pour

explorer les parois de la cavité; nous la trouvons limitée en haut par le foie et l'extrémité pylorique de l'estomac; elle repose en bas sur le pancréas, qui cependant n'est pas malade.

Les conduits hépatiques et cholédoque ne sont pas englobés dans les limites de cet abcès; ils ne sont pas comprimés, car en pressant sur la vésicule biliaire, on en fait très-facilement sortir le fluide qu'elle contient.

Tous ces détails notés, nous retirons les pièces pour les disséquer plus aisément. Nous ouvrons l'estomac par la grande courbure; nous mettons ainsi à jour le cardia, qui se trouve considérablement rétréci; la muqueuse est boursoufflée, pulpeuse, elle fait corps avec la tumeur sous-jacente, qui est très-molle sur certains points et très-dense sur d'autres. Elle se compose d'éléments arrondis, fusiformes et d'un stroma fibreux, très-serré dans les points durs, très-lâche, au contraire, au niveau des foyers de ramollissement.

Le foie renferme, comme nous l'avons dit, un certain nombre de noyaux d'un volume très-variable, composés des mêmes éléments que la tumeur de l'estomac. C'est cette identité de structure histologique qui nous fait penser à une transmission directe d'un organe à l'autre au moyen de la veine porte.

Nous ouvrons donc ce vaisseau et nous découvrons que les noyaux cancéreux jécoraux siégent toujours au voisinage des subdivisions de cette veine; quelques-uns font paroi au niveau de points ulcérés; d'autres proéminent dans l'intérieur. Bref, à l'œil nu, les tumeurs du foie paraissent dépendre des tuniques ou cavités des divisions de la veine porte. L'examen des radicules nous montre, en différents points, des caillots rouges, puis des amas blancs panachés qui renferment des fuseaux semblables à ceux des tumeurs hépatiques et gastriques. Dans plusieurs petits rameaux de la veine porte, nous trouvons des fragments cancéreux reconnaissables même à l'œil nu et libres d'adhérences aux membranes. En un mot, ce foie est dans le même état que le poumon que nous avons fait dessiner (pl. I, fig. 2).

En suivant la veine porte dans ses réseaux radiculaires gastriques, nous remarquons plusieurs veinules qui s'y rendent, obstruées plus ou moins par des masses cancéreuses. Un de ces vaisseaux est suivi jusque dans l'intérieur de la tumeur du cardia. Le néoplasme s'y est propagé de la même façon que celui de la glande thyroïde que nous avons vue s'avancer par la thyroïdienne inférieure jusque dans la veine jugulaire.

En présence de ces pièces anatomiques, nous n'avons pas le moindre doute sur le développement des néoformations du foie. Nous sommes convaincu qu'elles procèdent de fragments du cancer stomacal, entraînés par le sang dans le viscère prochain, où ils ont contracté des adhérences avec les parois des vaisseaux portes, d'où des productions qui ont ulcéré les membranes vasculaires et détruit le tissu hépatique lui-même.

Les autres organes renfermés dans l'abdomen sont sains ; la rate n'a pas d'infarctus ; les reins, les intestins sont tout à fait normaux. Il en est encore de même dans le petit bassin.

Les veines du mollet droit sont oblitérées par des caillots décolorés plus ou moins anciens, ce qui nous explique l'œdème des derniers temps. Le poumon ne nous apprend rien, les thrombus périphériques du reste ne sont pas ramollis.

Cette observation est intéressante, car elle nous démontre la possibilité d'embolies dans le système porte. La glande jécorale est en effet comparable au poumon, c'est un aboutissant de circulation veineuse, elle doit nécessairement arrêter tout ce qui dépasse le diamètre de ses capillaires. Si cet organe est, comme le poumon, souvent le siége de lésions métastatiques, cela tient à ce que ces deux centres reçoivent du sang de deux sources : d'une part, ils dépendent du système aortique, et d'autre part, ils sont les filtres de deux grands courants veineux.

Le foie, en tant que convergent circulatoire, représente la rate et tout le tube digestif ; si l'on y trouve des lésions emboliques

c'est donc du côté de ces viscères qu'il faut en chercher le point de départ, à moins qu'il n'existe également des troubles métastatiques dans d'autres organes indépendants de la veine porte, au quel cas le foyer générateur se trouvera presque à coup sûr en un point de la circulation aortique.

Si nous avions trouvé, dans l'autopsie que nous venons de rapporter, des noyaux cancéreux ailleurs que dans le foie, dans les reins et les poumons par exemple, nous n'aurions pas songé à la tumeur de l'estomac comme origine des embolies généralisatrices, parce que ces deux viscères ne sont pas en relation circulatoire immédiate avec l'estomac. Je ne dis pas que de semblables transmissions soient impossibles ; nous verrons plus loin ce qu'il faut en penser.

§ 2. — Procédés opératoires suivis pour introduire des poussières inorganiques ou organiques dans le système de la veine porte.

Nous devons d'abord exposer les résultats des expériences que nous avons faites pour amener sûrement des poussières dans le foie et pour imiter la nature en ce qui concerne la circulation de la veine porte par rapport à cet organe.

Pour y envoyer des poudres à coup sûr, il faut absolument injecter dans un canal qui aboutit au vaisseau porte.

Nous avons choisi les veines mésentériques et les veines liénales.

Les chiens nous ont surtout servi, parce que ces animaux résistent très-bien aux lésions du péritoine.

Nous avons fait trois expériences et injecté du cancer et du charbon pulvérisé. Le carcinome qui nous a fourni ces matériaux est précisément celui du malade dont nous avons parlé plus haut.

Une autre précaution à prendre c'est l'emploi d'instruments assez longs pour dépasser des veines collatérales, autrement on s'exposerait à voir les poussières organiques ou inorganiques rester dans le tronc veineux piqué, car la ligature qu'on est

obligé de placer après le retrait du trocart et de la canule sépare complétement le tronçon opéré du reste de la circulation ; la force *a tergo* manque donc absolument.

Pour la rate on peut toujours éviter cet inconvénient, car chez le chien plusieurs veines sortent de cet organe et elles aboutissent toutes à une seule branche qui va s'ouvrir directement dans le confluent porte. Avec des canules de six à huit centimètres de longueur on atteindra très-facilement le tronc commun.

Quand on opère sur le mésentère du chien il faut se munir de tubes d'injection très-minces, parce que les veines qui y rampent sont généralement très-fines, mais les anastomoses ne manquent pas, on ne sera donc pas forcé d'enfoncer la canule au delà de deux à trois centimètres. Les veines côliques sont plus fortes que celles de l'intestin grêle, mais elles ont des anastomoses moins nombreuses. Il vaut donc mieux opérer directement sur le mésentère que sur le mésocolon.

Rien n'est plus facile que de trouver la rate chez les chiens ; il suffit de faire une incision le long de l'extrémité inférieure du thorax dans le sens latéral, partant de la ligne médiane et aboutissant à la pointe de la dernière côte du côté gauche. L'abdomen ouvert, on cherche avec le doigt l'estomac, on le soulève pour voir l'organe splénique, que l'on atteint avec un crochet mousse et que l'on ramène dans la plaie et au dehors sans la moindre difficulté et sans aucune déchirure. Cela fait, on cherche la veine la plus convenable et on achève l'opération.

Ce procédé est infiniment préférable à celui qui consiste à fendre le flanc gauche parallèlement à la ligne médiane, car on provoque ainsi des hernies intestinales très-embarrassantes à réduire. L'on risque surtout de ne pouvoir replacer convenablement le viscère, d'où des atteintes à la circulation qui compromettent beaucoup le succès de l'expérience.

Pour injecter dans les veines mésaraïques il suffit de faire une petite ouverture sur la ligne médiane de l'abdomen, d'atti-

rer au dehors une anse intestinale et de chercher dans le mésentère le vaisseau qui peut le mieux convenir à l'opérateur.

§ 3. — Première série d'expériences: Infarctus du foie par suite d'injections de poussières dans les veines liénales et mésentériques.

PREMIÈRE EXPÉRIENCE.

23 septembre 1867. Chien de forte taille et très-bien portant. Introduction dans une veine liénale de 6 centimètres cubes d'eau distillée tenant en suspension de la poudre de charbon. L'opération est pratiquée comme nous l'avons dit ci-dessus. L'animal la supporte parfaitement. L'injection faite, nous réunissons la plaie en ayant soin de maintenir dans l'angle inférieur de celle-ci le fil placé sur la veine splénique.

L'opéré ne paraît pas malade les deux premiers jours; il mange et se promène. Dès le troisième il cesse de prendre de la nourriture, paraît triste et ne sort plus de sa niche; il a une forte diarrhée. Quand on l'observe un certain temps, on voit que par moments il fait des efforts infructueux de vomissement. Sa méchanceté rend impossible toute tentative pour l'examiner de près, l'ausculter ou prendre sa température. Le septième jour nous le tuons d'un coup de fusil.

L'autopsie est faite le lendemain matin.

La plaie est réunie dans toute sa longueur, les fils sont près de tomber, la moindre traction les enlève. L'abdomen ouvert, nous trouvons tous les organes dans leur position normale, l'estomac est vide ainsi que les intestins; nous examinons ces derniers sur toute leur longueur: nous n'y trouvons pas la moindre lésion, ni taches hémorrhagiques ni ulcérations.

Les reins sont normaux de même que tous les viscères renfermés dans le petit bassin.

La rate présente une tache livide de la grandeur d'une pièce de deux francs correspondant à la branche veineuse liée. Nous la retrouvons aisément; elle est complétement oblitérée par un caillot.

Dans la partie du vaisseau située entre la ligature et le tronc commun des veines spléniques nous voyons une espèce de bouchon noir qui, examiné au microscope, n'est autre qu'un caillot sanguin mêlé à de la poussière de charbon. Les éléments de la rate au niveau de la partie livide ne me semblent pas assez altérés pour que je puisse dire qu'il y a commencement de gangrène.

Dans le foie, qui en général a conservé son aspect ordinaire, nous trouvons sur différents points des taches d'un blanc jaunâtre de la grandeur d'un grain d'orge ou d'un petit pois. Elles correspondent à des centres de ramollissement ou de suppuration. Sur le lobe que nous avons fait dessiner nous avons pu compter quatre de ces foyers et deux autres dans le milieu même de l'organe (voy. pl. V, fig. 3).

A l'œil nu ces taches paraissent être des abcès ; l'examen microscopique a confirmé cette supposition. Nous y avons vu en effet une grande quantité de globules de pus mélangés à des poussières de charbon, à des cristaux d'hématocristalline et à des globules ratatinés, ce qui nous fait penser qu'il s'est produit un arrêt de la circulation d'abord, puis des hémorrhagies et consécutivement une inflammation (voy. pl. VI, fig. 5).

Quoi qu'il en soit du premier degré de la lésion, que nous n'avons pas pu observer, il n'en est pas moins certain que dans le principe il y avait eu, au niveau de ces abcès, infarctus, autrement nous n'y aurions pas trouvé de cristaux et de poussières charbonneuses (voy. pl, VI, fig. 5).

Du côté du poumon et du cœur nous n'avons rien vu de particulier; ni dans le sang de la veine sus-hépatique, ni dans celui de la veine cave il ne s'est rencontré de corpuscules étrangers.

Encore un exemple de l'impossibilité de faire traverser un organe par des éléments organiques ou inorganiques même aussi petits que possible.

DEUXIÈME EXPÉRIENCE.

25 septembre 1867. Nous ouvrons le flanc gauche à un chien

de moyenne taille et de bonne santé, malgré son âge avancé. Nous injectons dans une veine liénale 8 centimètres cubes d'eau distillée tenant en suspension 2 centimètres cubes de charbon. L'opération réussit, le chien se rétablit assez facilement. Nous le laissons vivre huit jours, durant lesquels il est presque constamment couché. Il se cache dans les endroits les plus sombres de son chenil. Quand on l'oblige à marcher il le fait sans paraître souffrir. Il mange très-peu et maigrit à vue d'œil. Au bout de quatre jours il arrache les fils de la plaie, qui s'ouvre, mais sans qu'il y ait production de hernie. L'animal lèche la blessure presque constamment et boit beaucoup. La température est au-dessus de la moyenne; pas de diarrhée, pas de vomissements, pas d'ictère.

Le 1er octobre nous faisons tuer l'animal. L'autopsie est faite le même jour avec le concours de MM. Keller, aide d'anatomie, et Müller, docteur-médecin à Mulhouse.

Nous avons d'abord ouvert l'abdomen : les organes de cette cavité sont tous à leur place habituelle; la rate présente au milieu de sa longueur une marbrure bleuâtre, large de 2 centimètres, et comprenant toute l'épaisseur de l'organe. Cette tache correspond très-exactement à la veine que nous avons liée lors de l'injection de la poussière de charbon. Le viscère est sain dans le reste de son étendue. L'examen histologique ne révèle aucune altération des éléments, mais une simple hypérémie; nous l'attribuons à la stase sanguine provoquée par notre opération. La veine liée n'est pas enflammée et on y trouve encore une certaine quantité de charbon. La veine porte n'en renferme pas dans ses grandes divisions. Le foie a perdu sa coloration normale, il est d'un jaune clair au lieu d'être d'un rouge foncé.

Sur le fond clair de la glande hépatique se montrent une infinité de petites macules rouges, qui ressortent d'autant mieux que l'organe paraît exsangue. Nous ne trouvons d'abcès nulle part, mais l'incision nous offre sur la surface de section une quantité de petits points noirs indiquant les vaisseaux intra-parenchymateux, oblitérés par nos poussières (voy. pl. VI, fig. 1).

Sur d'autres coupes faites parallèlement à la face inférieure du viscère, on voit des tractus noirs semblables à celui qui est représenté dans notre figure, c'est-à-dire des veinules même très-considérables (un millimètre d'épaisseur) avec leurs divisions remplies de poussières (voy. pl. II, fig. 6).

Les plus petites radicules en sont gorgées, car on ne peut pas faire une seule préparation sans y voir sous le microscope des parcelles charbonneuses. Nous avons fait dessiner plusieurs ramuscules à différents grossissements pour bien montrer que même les plus fins vaisseaux s'étaient laissé pénétrer par notre matière d'injection (voy. pl. VI, fig. 6).

L'anémie considérable de l'organe nous paraît donc devoir être rattachée à cette oblitération presque complète des divisions de la veine porte. La preuve que la circulation du foie devait être très-gênée, c'est la présence dans le tronc et les principales branches du vaisseau porte, de caillots très-durs, très-denses, panachés, qui n'ont certes pas pu se produire après la mort, car nous avons autopsié l'animal presque immédiatement après le coup de feu que nous lui avons fait tirer.

L'examen microscopique de ces concrétions prouve, du reste, qu'elles sont antérieures à la mort.

Au niveau des taches rouges nous avons vu de petits épanchements de sang, ressortant très-bien sur le fond clair du viscère (voy. pl. VI, fig. 1).

Nous considérons ces ecchymoses comme des infarctus; en effet, nous y trouvons en liberté, des globules sanguins blancs et rouges, des poussières de charbon et des cellules glandulaires graisseuses. Tout l'organe est gras; on sait que chez le chien, cette dégénérescence est des plus rares. Nos dessins indiquent toutes ces altérations; ils donnent aussi une idée très-exacte du changement de couleur.

Voyant le foie si chargé de poussières, nous nous sommes demandé s'il n'y aurait pas eu passage de celles-ci à travers les lacis capillaires, d'autant plus que nous avons trouvé les poumons

finement tachetés de noir. Nous avons examiné le sang de la veine cave inférieure et celui du cœur droit, sans rien trouver qui ressemblât à notre charbon.

Dans les viscères respiratoires, nous avons reconnu que le piqueté noir ne dépendait pas des vaisseaux, mais qu'il y avait dépôt de matière pigmentaire dans certains des éléments épithéliaux des vésicules ainsi que dans le tissu conjonctif intraparenchymateux et interlobulaire. Au sommet et sur les bords se remarquaient des traces évidentes d'emphysème. Ces deux lésions nous ont paru dépendre de l'âge, l'animal étant assez vieux, comme il a été dit.

Pas de lésions cardiaques. L'estomac, l'intestin sont sains dans toute leur étendue.

Les reins, les uretères et la vessie ne sont pas altérés.

Cette autopsie est une des plus intéressantes que nous ayons pratiquées, car nous n'avons peut-être jamais obtenu une dissémination de poussières aussi parfaite, une oblitération aussi étendue d'un système circulatoire. Un des traits les plus saillants de cette observation, c'est le peu d'influence que paraît avoir le sang de la veine porte sur la sécrétion biliaire, car nous n'avons pas obtenu la moindre trace de jaunisse et nous avons trouvé le réservoir de la bile rempli d'un fluide très-normal.

En présence de ce fait il est également difficile de comprendre l'ictère qui survient dans les pyléphlébites ou au moins de l'expliquer comme on l'a fait jusqu'ici; car si jamais les conditions de production de cette espèce de jaunisse ont été réalisées, c'est dans le cas que nous venons de citer, et cependant nous n'avons remarqué aucune coloration suspecte chez l'animal qui fait l'objet de cette expérience, ni dans les téguments, ni dans les urines.

TROISIÈME EXPÉRIENCE.

23 septembre 1867. Nous injectons à un chien 6 centimètres cubes de suc cancéreux dans une veine mésentérique. Le carci-

nôme provient du malade dont nous avons fait l'histoire. L'animal supporte parfaitement l'opération, qui consiste principalement, comme nous venons de le dire, en une fente faite sur la ligne médiane de l'abdomen.

Le troisième jour après l'introduction du néoplasme, le chien ne semble plus malade, il mange, court et ne boit pas avec excès; la plaie ne suppure presque pas. L'anse intestinale qui nous a servi tend à faire hernie au niveau de la plaie. Nous expliquons ce petit accident par l'action du fil que nous avons placé sur la veine mésentérique piquée, et maintenu au dehors dans l'angle inférieur de notre incision.

Les liens de réunion tombent le sixième jour ainsi que celui de la ligature veineuse; la hernie persiste. Nous sacrifions l'animal dix-huit jours après l'opération; il paraissait bien portant.

L'autopsie est faite immédiatement après la mort avec l'aide de M. Mouchot, interne à l'hôpital civil.

Nous incisons en tout premier lieu la paroi abdominale jusqu'au niveau de la hernie, pour retrouver la veine dans laquelle nous avions fait l'injection. Cette recherche nous fut très-facile parce que l'anse intestinale que nous avions retirée du ventre au moment de l'opération avait contracté des adhérences avec les bords de la plaie par l'entremise de la portion du mésentère entraînée dans la solution de continuité avec le fil à ligature placé sur la veine et fixé à l'angle inférieur de la blessure. Le vaisseau piqué se trouvait réduit à un petit cordon très-mince, que nous n'aurions certainement pas pris pour un ancien tronc vasculaire s'il n'eût abouti directement à une branche veineuse plus forte très-gorgée de sang. Nous avons tout de suite examiné le contenu de cette veine; nous n'y avons trouvé que des éléments normaux sans la moindre trace des cellules fusiformes injectées dix-huit jours auparavant.

Le déroulement des intestins et l'examen des ganglions mésentériques ne nous fournissent pas le moindre renseignement sur les lésions que nous avons essayé de provoquer.

Le sang de la veine porte est chargé d'un grand nombre de leucocythes.

Le foie présente sa coloration normale; nous y trouvons deux petites granulations d'un blanc jaunâtre, que nous examinons immédiatement au microscope. Elles sont constituées par des globules purulents anciens en voie de dégénérescence graisseuse et par une quantité énorme de granules de graisse. L'addition d'une goutte d'éther fait disparaître presque tous les éléments qui se trouvent sur la plaque.

En comparant les cellules injectées et celles que nous voyons dans nos granulations, on ne peut pas un instant songer à la reproduction du cancer dans le foie de notre chien.

Le péritoine ne présente pas d'altérations : ni ecchymoses, ni granulations, ni brides inflammatoires.

Les reins sont sains ainsi que les conduits excréteurs de l'urine. Cette dernière ne contient pas d'albumine.

La rate est tout à fait normale.

L'ouverture du thorax nous montre un exsudat considérable dans les plèvres. Le liquide épanché est séreux, très-clair, sans mélange de pus ou de sang.

Les poumons flottent librement dans ce fluide. Nous les examinons d'abord en place, nous n'apercevons que quelques fausses membranes sur le feuillet viscéral de la plèvre; la lame pariétale de cette séreuse ne nous paraît pas malade.

Les organes respiratoires et le cœur sont ensuite retirés du thorax pour être étudiés de plus près. Sauf la crépitation, qui a disparu à peu près, les poumons semblent sains; ils sont plutôt exsangues que rouges et se dilatent très-bien quand on les insuffle; nous n'y découvrons ni granulations tuberculeuses ni autres, mais le revêtement pleural est épaissi et comme lardacé sur certains points.

L'examen histologique nous fait voir une inflammation à peu près générale de la plèvre; nous ne trouvons nulle part de traces de cancer ni même de lésions disséminées en noyaux ou en

foyers; il est donc impossible de rattacher cette pleurésie à notre injection.

Le cœur ne présente aucune particularité: le péricarde est sain, les fibres musculaires de l'organe cardiaque sont indemnes, les vaisseaux normaux.

Le sang renfermé dans le poumon et les cavités cardiaques n'offre rien d'anormal.

Nous n'hésitons pas un instant à accuser le hasard de l'existence singulière d'une maladie pulmonaire chez un chien auquel on a injecté du cancer dans une veine du ventre. Car si l'affection thoracique était dépendante de l'injection, nous aurions trouvé, non une pleurite généralisée, mais des altérations limitées, soit dans les poumons, soit dans les plèvres. L'épanchement aurait pu être le même dans les deux cas, mais certainement nous aurions vu, s'il y avait eu embolie, des lésions d'infarctus qui font complétement défaut.

Cette observation ne ressemble nullement à celles des lapins qui avaient succombé avec des pleurites, et que nous avons citées plus haut; en effet chez ces derniers, les processus emboliques étaient très-caractérisés, du côté du poumon comme de celui des plèvres. Nous sommes donc forcé de conclure contre le passage des éléments cancéreux de la veine porte à travers l'organe hépatique. Il en eût été tout autrement si nous avions trouvé des infarctus, à quelque période que ce fût, soit dans les poumons, soit dans les plèvres, soit même dans le cœur.

Quant aux deux petits abcès du foie, nous ne pouvons guère les rattacher qu'à des embolies capillaires.

La tentative que nous venons de faire pour obtenir une généralisation du cancer ne se trouvant pas plus heureuse que les précédentes, nous sommes encore réduit à conclure que cette

généralisation ne peut s'obtenir dans les conditions où nous nous plaçons. Les observations cliniques nous forcent cependant à y croire; aussi sommes-nous convaincu qu'il n'y a pas impossibilité absolue et qu'un jour ou l'autre nous arriverons à trouver la cause de nos insuccès présents.

§ 4. — Application des données expérimentales dans le domaine de la pathologie interne.

Des trois expériences qui précèdent, de l'observation que nous avons placée en tête de ce chapitre et de celles de fièvre typhoïde que nous rapporterons quelques pages plus loin, il résulte clairement que rien n'est plus facile que la formation de lésions emboliques dans le foie par l'intermédiaire de la veine porte. Nous savons déjà que de semblables productions s'y développent très-volontiers par l'entremise du système aortique. Sous ce rapport ce viscère ressemble beaucoup au poumon, qui lui aussi a une circulation double. Cette condition anatomique, similaire dans les deux organes, nous rend très-bien compte du grand nombre d'accidents métastatiques que l'on y rencontre.

Nos expériences nous montrent aussi que l'arrêt brusque de la circulation porte n'entraîne pas la mort immédiate. Sous ce rapport il y a donc des différences marquées entre le poumon et l'encéphale d'une part et le foie d'autre part. Les expériences de ligature de la veine porte ont du reste établi ce fait depuis longtemps.

Les infarctus hépatiques se développent très-lentement, et l'organisme ne s'affecte pas vite de ce genre de lésion, témoin les trois chiens que nous venons de citer.

En pathologie nous trouvons quelque chose de semblable. Les suppurations de la glande biliaire consécutives aux maladies intestinales, surtout dans les pays chauds, se développent d'ordinaire avec une lenteur relative. Ne serait-il pas possible d'établir un rapport entre ces accidents et les maladies du tube digestif?

Ces abcès ne seraient-ils pas des dépendances emboliques dérivant de débris organiques transportés dans la veine porte au moment où l'intestin se trouve ulcéré, ou bien le résultat de thrombus capillaires fragmentés? La lésion intestinale venant à guérir, le foie ne s'affecterait-il d'une manière visible que plus ou moins longtemps après, parce qu'il est très-patient de sa nature, comme le démontrent nos expériences?

J'ai eu occasion de voir, à la clinique de M. le professeur Schützenberger, des kystes purulents hépatiques qui s'étaient développés dans un cas à la suite d'une dysenterie contractée au Mexique, dans un autre consécutivement à une fièvre typhoïde. Dans le foie de l'individu atteint primitivement de fièvre typhoïde nous avons trouvé plusieurs abcès et infarctus déterminés par des fragments de caillots, ayant pour point de départ une thrombose de la veine porte. La dysenterie et la fièvre typhoïde avaient guéri sans laisser de trace dans l'intestin et les malades ne succombaient que longtemps après à la maladie de la glande biliaire.

Le foie du dysenterique présentait deux abcès parfaitement isolés l'un de l'autre; le tissu hépatique ambiant était sain et le pus renfermé dans les collections était ancien, graisseux, mêlé d'une substance colorante rougeâtre probablement de provenance hématique, en un mot il ressemblait à celui des infarctus ramollis.

Je crois que dans les autopsies de ce genre il faudrait toujours commencer l'opération par une dissection minutieuse de la veine porte, je suis persuadé que l'on trouverait ainsi les oblitérations que nous soupçonnons et peut-être même des éléments étrangers; ils expliqueraient la formation des abcès du viscère, qui sont loin, comme nous venons de le voir, d'offrir les caractères des phlegmons.

Frerichs dit déjà, dans son *Traité des maladies du foie*, qu'il n'est pas rare d'observer en même temps que la pyléphlébite, des abcès hépatiques.

Dance a vu quatre fois une hépatite suppurée se développer de

cette manière : une fois ce fut à la suite de la cautérisation d'un cancer du rectum, une autre après l'incision d'une fistule à l'anus, enfin dans les derniers cas il y avait eu opération de hernie étranglée, et une portion de l'épiploon, n'ayant pu être réduite, était entrée en suppuration.

Cruveilhier décrit aussi un cas de ce genre qui se produisit après le taxis prolongé d'un prolapsus du rectum.

Jackson, à Calcutta, vit trois fois le même accident après l'extirpation de tumeurs hémorrhoïdales.

Buck dit avoir vu des abcès du foie résulter de l'inflammation de la veine splénique.

Les observations que nous venons d'emprunter à Frerichs nous ont amené à voir des phlébites capillaires dans les maladies intestinales et à rattacher les phénomènes morbides du viscère jécoral à la pyléphlébite. Cette manière de voir a été défendue par Ribes et Budd, elle a été attaquée par Annesley, Cambay, Rouis, qui veulent que la maladie du foie soit primitive et les lésions intestinales consécutives.

Les anciens enfin voulaient que les transmissions des maladies des intestins à la glande hépatique s'effectuassent par les canaux biliaires. Telle fut encore l'opinion d'Andral et de Broussais.

Cette dissimilitude de convictions prouve bien que la vérité n'est pas encore connue et que de nouvelles recherches sont nécessaires. Une des causes de cette divergence c'est qu'au moment des autopsies, les lésions intestinales sont le plus souvent guéries. On est alors très-facilement porté à l'idée d'une maladie primitive du foie ; mais n'avons-nous pas vu chez nos chiens la cicatrisation des plaies que nous avions faites s'effectuer très-rapidement et à l'autopsie nous n'aurions pu signaler de causes emboliques, si nous n'avions pas employé des poussières parfaitement reconnaissables. C'est du reste ce qui nous est arrivé pour l'animal

auquel nous avions injecté des produits cancéreux que nous n'avons pu retrouver.

Je ne crois pas que dans les cas de ce genre il faille chercher le point de départ, la source des embolies, parce qu'elle est la plupart du temps introuvable ; mais il s'agit ici de découvrir les causes immédiates d'oblitération dans l'organe hépatique lui-même.

Pour cette espèce de recherches les dissections des branches de la veine porte sont indispensables; elles montrent le mieux possible les causes d'obstruction. Le microscope donnera toujours des renseignements assez précis sur l'âge et la structure des caillots que le scalpel aura mis au jour.

Si nous avions négligé dans l'autopsie que nous donnons plus haut la dissection de la veine porte, nous n'aurions pas pu établir la relation des néoplasmes cancéreux du foie avec la tumeur de l'estomac. Sans le microscope nous n'aurions pas pu expliquer la nature des caillots trouvés dans les radicules terminales de la veine porte. Qu'au lieu de noyaux hétéromorphes, nous ayons rencontré des abcès, nos recherches nous auraient encore permis une explication rationnelle.

On nous demandera peut-être ici comment il se fait que, les maladies ulcératives de l'intestin étant si fréquentes, les lésions purulentes du foie soient si rares. C'est là l'objection la plus sérieuse à la théorie des métastases dans le domaine de la veine porte.

La réponse cependant est des plus faciles, car nous savons que les fragmentations de coagulums veineux sont rares, même dans les gros vaisseaux, où le torrent sanguin a une extrême rapidité ; à plus forte raison doit-il en être ainsi dans les cas de thrombus filiformes, la circulation étant fort lente dans les cônes capillaires.

Une autre cause de difficulté pour le passage de petites con-

crétions dans les branches principales de la veine porte se trouve dans la disposition en lacis des capillaires. Non-seulement les déplacements de caillots sont difficiles, mais même quand ils ont lieu, il n'y a de conséquences fâcheuses qu'autant que les fragments pourront se débarrasser de toutes les entraves qui les retiennent mécaniquement dans les réseaux vasculaires.

Nous avons vu chez le premier de nos chiens les poussières injectées retenues dans une veine même considérable, parce qu'elle n'avait pas de collatérale à torrent suffisamment rapide pour les entraîner promptement.

En tenant compte des considérations anatomiques et physiologiques de la circulation dans les petits vaisseaux, nous pouvons donc facilement comprendre la rareté des abcès du foie dans la plupart des lésions intestinales, les lésions traumatiques exceptées. Ces dernières s'accompagnent d'ordinaire de thrombus dans des veinules déjà considérables, où les mêmes difficultés de translation n'existent plus.

Nous démontrerons au chapitre de la genèse des embolies capillaires de l'organe hépatique que les vues que nous venons d'émettre ne sont nullement hypothétiques, attendu qu'on peut réaliser, expérimentalement et d'une manière visible pour l'observateur, les transports de caillots dont nous nous sommes occupé jusqu'à présent.

Quant à la formation de thrombus autour des ulcères, survenant dans l'intestin, de quelque nature qu'ils soient, personne ne se refusera à admettre qu'elle est du ressort de l'inflammation.

Même cette dernière proposition peut se prouver par voie d'expérimentation. Cohnheim y est arrivé, et, comme on le verra plus loin par nos propres expériences sur les péritonites traumatiques, nous avons obtenu les mêmes résultats.

CHAPITRE II.

QUELQUES CONSIDÉRATIONS SUR L'INFECTION PURULENTE.

§ 1. — Tableau anatomo-pathologique de la pyohémie.

Nous venons de démontrer péremptoirement que l'on peut provoquer, presque à volonté, des abcès dans tous les organes et tous les tissus, au moyen de poussières organiques ou inorganiques mêlées au sang artériel ou veineux. Il nous reste à comparer nos résultats avec ceux de la nature dans la maladie dite infection purulente, caractérisée par des altérations variées, dont le dernier terme est la formation d'abcès multiples.

Au point de vue de l'anatomie pathologique, il n'y a pas de différences appréciables entre l'état des organes de nos animaux, et celui des individus qui meurent de pyohémie. Nous savons en effet aujourd'hui que les abcès métastatiques se développent comme les infarctus dus à des oblitérations capillaires. Je n'en veux pour preuve que l'opinion de Follin ; il vient de formuler sa manière de voir dans son traité de pathologie externe, de la façon suivante :

« Nous allons décrire ces abcès tels que nous les avons sou-
« vent étudiés. Dans le poumon et dans le foie où l'on voit bien
« leur évolution, on constate, à côté de collections bien déve-
« loppées, quelques taches ecchymotiques, quelques points qui
« paraissent être le siége d'une congestion plus vive que les autres.
« Souvent aussi ces points sont indurés, et si l'on pratique à
« leur niveau une coupe, on trouve un épaississement très-cir-
« conscrit du parenchyme avec une coloration d'un brun foncé.
« Dans le poumon c'est l'aspect de l'hépatisation rouge, puis peu
« à peu cette couleur s'altère et passe au gris jaunâtre, et ensuite
« au jaune. En même temps survient un ramollissement notable
« du noyau induré ; d'abord central, ce ramollissement finit par

« atteindre la totalité de l'induration, et l'abcès métastatique est « dès lors formé. Ces deux périodes, l'une de crudité, l'autre de « ramollissement, se passent souvent fort rapidement. »

Cette description se rapporte en tous points à nos infarctus produits dans n'importe quel organe du chien ou du lapin. N'avons-nous pas montré dans presque toutes nos autopsies, qu'il n'y a pas inflammation réelle, mais ramollissement nécrobiotique des noyaux d'induration trouvés dans les différents tissus ? Nous avons également insisté sur les diverses périodes de l'infarctus, et notre description est bien la même que celle que Follin donne des abcès métastatiques.

Nous pouvons encore invoquer l'opinion de M. le professeur Michel, de Strasbourg, qui s'est beaucoup occupé de l'infection purulente; il a fait, étant chef des travaux anatomiques, un grand nombre d'autopsies, toujours avec l'aide du microscope.

« Dans les abcès métastatiques, dit-il dans son mémoire sur « le microscope, si j'ai pu quelquefois constater des traces évi- « dentes d'inflammation, je suis obligé de dire que le plus sou- « vent ces caractères m'ont fait défaut. On aurait dit un véritable « ramollissement gangréneux des éléments composant le paren- « chyme. »

Nous avons nous-même pu constater dans une autopsie rapportée plus loin que les abcès métastatiques observés chez l'homme dans la soi-disant diathèse purulente, ne sont pas des produits d'inflammation, mais le résultat du ramollissement des points indurés, que l'on nomme infarctus.

Sous le rapport de l'évolution, les infarctus de l'homme ressemblent en tous points aux noyaux indurés d'origine artificielle, suite de poussières que l'on mélange au liquide sanguin des animaux.

Les lésions du poumon et du foie sont les plus fréquentes dans cette maladie, d'autres pourront encore se rencontrer dans le cerveau, la rate, qui se ramollissent en divers points. On voit parfois de petits abcès dans les parois du cœur et la substance

corticale du rein ; souvent le tissu connectif sous-cutané et inter-musculaire, les muscles sont le siége de suppurations multiples. Les indurations du tissu cellulaire deviennent rapidement fluctuantes et sont souvent entourées d'un cercle ecchymotique. On peut encore rencontrer des épanchements purulents dans les cavités séreuses et les articulations. Si nous ajoutons à ces altérations déjà si nombreuses, des ecchymoses sous-cutanées, inter-musculaires ou péri-articulaires, nous aurons un tableau anatomo-pathologique assez complet de la maladie.

De toutes ces lésions, quel qu'en soit le nombre, il n'y en a aucune que nous n'ayons reproduite dans nos expériences.

Nous sommes surtout arrivé à ce résultat par l'injection de poussières dans le torrent de la grande circulation. En employant des produits colorés, nous avons pu les retrouver dans presque tous les parenchymes. Nous avons vu des artérioles et des capillaires oblitérés par du charbon ou de la fibrine desséchée, dans le poumon, le foie, la rate, le cerveau, la moelle, les reins ; dans les membranes séreuses les plus ténues, comme le péritoine, la plèvre, les synoviales et les méninges ; dans toutes les muqueuses, les muscles, le tissu cellulaire sous-cutané et la peau.

Nous avons fait dessiner des spécimens de la plupart de ces oblitérations. Nous sommes donc parfaitement sûr que les modifications multiples observées dans les organes de nos animaux sont bien le résultat de nos opérations, que les infarctus dépendent des embolies organiques ou inorganiques injectées, et que la suppuration ou le ramollissement constitue le dernier terme de l'infarctus hémorrhagique.

D'un autre côté nous venons d'établir qu'au point de vue du processus pathologique on ne pourrait pas différencier les lésions produites par nous des modifications anatomiques qui caractérisent l'infection purulente. Je n'en donnerai comme preuve que la comparaison de nos dessins avec les pièces de la première autopsie venue de résorption pyohémique. Le mode de produc-

tion des accidents locaux de l'infection pyohémique est-il donc le même que celui qui préside à la formation des métastases imitées par voie expérimentale ?

Telle est la question qui s'impose à nous actuellement ; nous allons essayer de la résoudre.

§ 2. — Des altérations morphologiques observées dans le sang des pyohémiques.

A en croire les chirurgiens les plus éminents, le sang des individus atteints d'infection purulente serait presque toujours très-riche en globules blancs. Follin et Ch. Robin considèrent la présence de ces éléments comme démontrée ; il en est de même de Velpeau, de Sédillot.

Dans toutes les autopsies faites par M. le professeur Michel l'augmentation numérique des globules blancs a été établie tout aussi bien dans le sang des artères que dans celui des veines. Chez un amputé cet auteur vit la proportion des leucocytes aller jusqu'au quart des formes globulaires.

Dans notre cas nous avons compté dix globules blancs pour cent rouges. Or il est parfaitement reconnu aujourd'hui que dans la leucémie proprement dite il y a souvent, sinon toujours, tout aussi bien dans les viscères qu'à la périphérie, production d'infarctus, qui tiennent à des arrêts de circulation dans les capillaires. Ces canalicules se remplissent de caillots composés d'éléments blancs, se déchirent souvent sous l'effort de la distension, d'où d'une part les hémorrhagies si fréquentes chez les leucémiques, et d'autre part les abcès multiples que l'on observe chez eux.

Cette explication des infarctus et des hémorrhagies dans la leucocythémie n'a rien de choquant, car Ascherson a parfaitement démontré qu'à l'état normal les corpuscules blancs du sang sont accolés aux parois des petits vaisseaux, les corpuscules rouges occupent le centre ; ces derniers seuls circulent, leur viscosité

en empêchant les globules blancs. Si donc les cellules blanches augmentent dans de fortes proportions il en résultera forcément des oblitérations. La leucocythémie accidentelle admise par les auteurs dans l'infection purulente suffirait donc déjà pour expliquer la formation d'abcès multiples, à plus forte raison devait-il en être ainsi s'il est vrai que dans la pyohémie il y a une espèce de desquamation des épithéliums des vaisseaux. M. le professeur Michel l'affirme quand il dit :

« Ce qui m'a constamment frappé dans mes recherches sur le « sang des individus morts d'infection purulente, c'est la pré- « sence dans ce liquide de nombreuses cellules d'épithélium pro- « venant de la face interne des vaisseaux ; je n'ai rien vu de sem- « blable dans aucune autre maladie. »

Une autre observation digne d'intérêt que nous trouvons encore dans le mémoire sur le microscope de l'auteur que nous venons de citer, c'est que dans certains cas de pyohémie il se formerait des cristaux dans le sang ; car chez un enfant amputé de la cuisse, mort avec des abcès métastatiques, les veines du bassin renfermaient des cristaux en forme d'aiguilles, que l'on retrouva dans les foyers du poumon.

Je pourrais rappeler ici l'observation d'ictère grave que j'ai citée plus haut, où le sang contenu dans les vaisseaux, les foyers du poumon et les taches ecchymotiques de l'intestin renfermait une quantité énorme de cristaux d'hémoglobine et de cholestérine.

§ 3. — Des différents modes connus de genèse des infarctus dans l'infection purulente.

Nous ne voulons pas insister sur la provenance des éléments blancs du sang dans l'infection purulente, nous voulons seulement établir qu'ils peuvent se former en dehors du sang et s'y mêler de la même manière que nos poussières organiques ou inorganiques.

Leudet n'a-t il pas recueilli un certain nombre d'observations d'abcès aortiques terminés par la rupture des poches purulentes à l'intérieur du vaisseau? Dans tous ces cas les symptômes de la pyohémie ont été constatés et des abcès métastatiques se sont développés.

Au dire de Follin, les faits de collections purulentes ouvertes dans une veine sont assez rares, parce que le plus souvent en s'épaississant, les parois veineuses s'opposent à la pénétration du pus; mais on peut en trouver des exemples incontestables.

Budd, Rokitansky, Piorry ont cité des cas d'abcès du foie ouverts dans la veine porte.

Demeaux a vu sur le cadavre d'une femme un abcès de la fosse iliaque droite ouvert dans la veine cave inférieure; un épanchement purulent circonscrit se trouvait à la base du poumon droit dans la plèvre.

Dans une foule de cas d'infection purulente les éléments étrangers que l'on rencontre dans le sang dépendent du ramollissement de caillots existant dans les veines périphériques; que ce soient des globules blancs, des grains de fibrine, de la graisse ou des cristaux, le résultat sera toujours le même : les premiers capillaires qu'ils rencontreront, les arrêteront et il se formera des infarctus. Si le déversement de ces produits se fait dans le sang artériel, il est facile de s'expliquer la multiplicité des abcès, car nous rentrons dans le cas de nos injections de poussières dans le ventricule gauche.

Il n'en est pas de même quand les éléments étrangers pénètrent dans les veines ou y naissent et sont entraînés plus loin. En cette occurrence, le premier système capillaire qu'ils rencontreront sur leur passage sera celui de l'artère pulmonaire, ou celui de la veine porte. Dans l'un et l'autre cas il ne devrait pas y avoir formation d'abcès en dehors de ces deux organes : dans le poumon, si les détritus périphériques sont amenés par les veines caves; dans le foie, s'ils arrivent par la veine porte.

Telle est du moins la conclusion qui résulte de nos expériences

sur les veines périphériques aboutissant à la veine cave et sur les branches qui mènent à la veine porte.

Ici la nature nous donne un démenti formel, car il est rare que l'on trouve des infarctus uniquement dans le poumon ou le foie. Les premiers accidents, il est vrai, se manifestent dans ces organes, mais généralement des métastases dans d'autres viscères ne se font pas longtemps attendre.

Nos expériences actuelles ne peuvent donner une explication victorieuse de ce fait. Ni mes devanciers, ni moi nous n'avons pu faire traverser le poumon à des poussières soit organiques soit inorganiques en injectant par la jugulaire ou toute autre veine périphérique.

M. Sédillot a obtenu une fois des accidents pulmonaires à la suite d'injection dans la veine porte. Son expérience ressemble tellement à celle faite sur notre chien porteur des deux petits abcès du foie et d'un épanchement pleurétique que nous n'avons pas osé conclure à un passage de la matière injectée à travers le foie pour expliquer les accidents thoraciques. Dans de semblables cas comment se rendre compte des abcès situés en même temps dans les deux centres circulatoires que nous venons de nommer?

§ 4. — Possibilité de se rendre compte de certaines généralisations métastatiques à l'aide d'embolies secondaires.

Grâce à l'étude attentive de quelques faits cliniques je crois pouvoir donner une explication applicable à un certain nombre de cas.

En effet, toutes les fois qu'il y a dans le poumon ou le foie, abcès, infarctus ou simplement arrêt durable de circulation dans certains territoires vasculaires, ne doit-il pas nécessairement arriver, que le sang cessant d'être poussé en avant, se coagule et qu'il se forme des thromboses plus ou moins fortes suivant le calibre des vaisseaux? Ces caillots ne pourront-ils pas dès lors subir des transformations poussiéreuses, être plus tard entraînés

par la circulation collatérale et arriver ainsi, sortant du foie, dans les poumons, ou, partant de ces derniers, émigrer dans la grande circulation? De cette manière la généralisation des accidents se comprendrait, nous retomberions dans notre série d'expériences sur le cœur gauche.

La proposition que je viens d'avancer n'est pas une simple spéculation de l'esprit, elle a pour base des faits incontestables. Virchow a en effet vu, chez un individu dont le poumon était atteint de foyers gangréneux, des coagulums se former dans les veines de cet organe, d'où ils pénétrèrent dans la grande circulation et amenèrent des foyers dans le foie, le cœur, la rate, le cerveau, les reins et la peau (*Archiv für pathologische Anatomie*, t. I, p. 332).

Frerichs de son côté, écrit à la p. 412 de son livre: « En « examinant attentivement les abcès pyohémiques du foie, on « trouve très-souvent que les veines hépatiques sont plus ou « moins remplies par des thrombus, tandis que je n'ai jamais pu « observer qu'il en soit ainsi pour les vaisseaux de la veine porte « ou pour ceux de l'artère hépatique. »

Le fait suivant ne laissera de doute dans l'esprit de personne sur la possibilité des embolies secondaires.

OBSERVATION XXIII. — Fièvre typhoïde. — Thrombose de la veine porte. — Infarctus et abcès du foie. — Embolies pulmonaires. — Infarctus. — *Observation recueillie par M. Strauss, interne du service. — Clinique médicale de Strasbourg.*

Le nommé W... H..., couché au lit n° 8 de la salle n° 19, est entré à la clinique le 1er août 1868.

C'est un jeune homme de dix-sept ans, d'une constitution assez bonne, d'un tempérament lymphatique. Son frère vient à l'hôpital le même jour, se disant souffrant depuis deux semaines. Enfin sa sœur et un troisième frère sont, paraît-il, alités et traités à domicile.

Celui qui nous occupe se portait très-bien, quand, il y a huit jours, il fut pris d'une courbature très-prononcée, avec cé-

phalée intense, vertiges et bourdonnements d'oreilles. Deux jours après, la diarrhée commençait et le malade fut forcé de se coucher.

2 août. État actuel. Abattement, pommettes rouges, face un peu vultueuse, yeux brillants, fixes, stupeur manifeste.

Quand on interroge le patient, on constate une surdité assez prononcée ; il paraît qu'elle existait déjà antérieurement du côté gauche ; mais depuis elle s'est également produite à droite. Langue blanche au milieu, rouge sur les bords ; perte d'appétit dès le commencement de sa maladie. Pas de diarrhée depuis son arrivée à la clinique. Taches rosées lenticulaires sur l'abdomen et sur le thorax, disparaissant sous la pression du doigt. Ventre très-douloureux à la palpation, qu'il semble redouter beaucoup. Gargouillement dans la fosse iliaque droite. Insomnie ; enfin comme température 39°,7 le 1er août, au soir ; 39° ce matin.

Diagnostic, pronostic, traitement :

Nul doute, nous avons affaire à une fièvre typhoïde ; d'après l'étiologie nous pouvons avancer qu'elle a été transmise ; d'après la température élevée du matin, nous pouvons nous attendre à une forme grave.

Comme traitement : expectation, limonade citrique pour boisson.

Le malade à partir du 13 septembre est très-abattu ; teint jaune paille, expression de souffrance sur la figure ; à midi survient un frisson violent. Nous sommes porté à croire à l'existence d'une suppuration profonde dans un organe quelconque, ou dans tous les cas, à une inflammation locale amenant des troubles thermiques. Nous n'avons pas découvert de foyer purulent dans le membres, mais la douleur a un endroit si bien circonscrit que le malade lui-même nous indique au milieu de la ligne verticale qui va de l'épine iliaque droite au rebord des fausses côtes, ne pourrait-elle pas être causée par une périthyphlite ? Peut-être même avons-nous affaire à une perforation intestinale avec commencement de péritonite localisée.

Le 15 on constate un abcès de la grosseur d'un œuf de pigeon

sur le cuir chevelu du côté gauche. On l'ouvre: il s'écoule beaucoup de pus.

Le malade allait un peu mieux le 18, quand de nouveaux frissons survinrent; on administra du sulfate de quinine (0gr,10 toutes les deux heures). Nous pensons que ces symptômes sont liés à une suppuration dont le siége est probablement dans l'hypocondre droit si douloureux. On suspend le médicament le 22 septembre; le 23 le malade délire beaucoup; nous lui ouvrons 5 ou 6 petites collections qui s'étaient développées sur le cuir chevelu du côté gauche.

La face est bouffie, le dos et la fesse droite sont le siége d'éruptions d'un rouge pâle; il y a hypéresthésie de toute la région dorsale ainsi que des membres inférieurs, qui sont œdématiés. Le malade ne fait plus que gémir et pleurer. Constipation. On lui donne 0gr,50 de calomel. Les jours suivants il s'affaiblit de plus en plus; l'œdème augmente: on lui entoure les membres inférieurs de bandes roulées et on le narcotise quelque peu. Nous entrons ainsi dans le mois d'octobre.

Le 9 octobre à une heure, frissons intenses. La face du malade et surtout les paupières supérieures sont très-tuméfiées; dans l'angle interne de l'œil gauche se forme un abcès semblable à ceux du cuir chevelu; le lendemain, nouveau frisson à une heure.

Le 11 affaiblissement complet du malade. Douleurs généralisées dans tout le corps. Délire de plus en plus violent et très-prolongé.

Le soir du 13 le jeune homme est plongé dans une espèce de coma, il semble sur le point d'expirer: refroidissement général, que l'on combat avec du vin chaud. Le 15, hypéresthésie de tout le corps, au moindre attouchement le moribond pousse des gémissements et se met à pleurer; enfin le 16 octobre il rend le dernier soupir.

Autopsie faite vingt-quatre heures après la mort, en présence des élèves de la clinique.

Le cadavre est émacié; la peau colle sur les os. En différents points de la face et du cuir chevelu, on remarque des tubercules,

dont les uns sont durs, plus ou moins rouges et les autres abcédés. Les extrémités inférieures sont œdémateuses à un degré égal des deux côtés.

Le ventre est très-développé et paraît renfermer du liquide. Pas d'eschares au sacrum ni aux trochanters. Le sang ne présente ni bactéries ni bactéridies, on y constate un assez grand nombre de globules blancs, mais pas de modifications apparentes des corpuscules rouges.

La cavité abdominale ouverte, nous découvrons que le foie est augmenté de volume et présente sur le lobe gauche, vers le bord, cinq petits points blancs à contours irréguliers, de la grosseur de pois. Ces points sont mous. Incisés, il s'en écoule une minime quantité de liquide puriforme. Leur profondeur ne dépasse pas 1 1/2 centimètre (voy. pl. XI, fig. 4).

Cette particularité nous fait immédiatement songer à des infarctus ramollis et attire notre attention sur le système circulatoire du foie.

Nous disséquons la veine porte et nous y trouvons, un peu avant son entrée dans la glande hépatique, un caillot assez dense, friable, blanc grisâtre, adhérant fortement à une partie de la paroi et ayant deux queues qui s'étendent jusqu'à la bifurcation du tronc. Ces prolongements sont également très-cassants, déchiquetés par leurs bords, frangés et nullement adhérents aux tuniques des vaisseaux, comme le montre, du reste, notre figure (voy. pl. XI, fig. 2).

En poursuivant le tronc porte dans le parenchyme, nous tombons, dans le centre de l'organe, sur deux collections d'apparence purulente, du volume de grosses noix. Dans les ramuscules vasculaires voisins de ces kystes nous ne pouvons pas douter de la présence de fragments des caillots primordiaux (voy. pl. X, fig. 8 et 9).

Les veines sus-hépatiques, dans le voisinage de ces mêmes foyers, sont oblitérées par des thromboses évidemment très-anciennes.

L'examen histologique donne la certitude de l'âge avancé de

tous ces coagulums. Il sont composés de détritus de globules rouges, d'une grande quantité de leucocytes et d'une masse de poussière fibrineuse.

Le liquide des collections n'est pas du pus vrai : c'est un sérum tenant en suspension des granulations moléculaires, des débris de cellules hépatiques et des corpuscules de Gluge en très-grande abondance.

L'examen des poumons nous a révélé un grand nombre d'infarctus, dont aucun n'avait encore suppuré. A la coupe, on voyait un tissu infiltré de sang plus ou moins décomposé, et au microscope des capillaires remplis d'éléments granuleux (comp. pl. X, fig. 10).

Les lésions constatées dans les veines sus-hépatiques rendent suffisamment compte des noyaux pulmonaires : il y a eu évidemment transport du foie au poumon.

Recherchant ensuite le point de départ de la thrombose de la veine porte, nous avons disséqué le mésentère.

Dans l'intestin, nous avons trouvé les cicatrices des glandes de Peyer, traces évidentes de la fièvre typhoïde primitivement existante.

L'examen des veines mésaraïques grandes et petites nous en a fourni plusieurs remplies de caillots friables, grisâtres et ayant la même structure histologique que ceux de la veine porte (voy. pl. XI, fig. 2).

Il n'y a donc pas de doute possible que les infarctus du foie n'aient eu pour cause des embolies provenant des thromboses des veines intestinales et du tronc de la veine porte.

Toutes ces recherches ne nous rendant pas encore compte des lésions périphériques : nodosités dures ou ramollies de la peau de la face et du cuir chevelu, nous avons dû chercher encore du côté de la grande circulation, d'autant plus que pas un seul des infarctus pulmonaires n'était ramolli et ne pouvait servir de source aux embolies de la grande circulation.

L'autopsie du cœur nous a révélé une atrophie graisseuse de cet organe, puisque toutes les fibres musculaires avaient perdu

leurs stries transversales, remplacées par des séries de ponctuations noires.

La valvule auriculo-ventriculaire mitrale était épaissie et sur la lame gauche existait un dépôt polypeux, gris blanc, friable, grenu à la surface et de l'épaisseur d'un demi-centimètre. Cette substance n'était autre chose qu'un composé de granulations fibrino-albuminoïdes.

Les valvules aortiques présentaient aussi quelques irrégularités de surface.

Nous croyons être en droit de déduire de cette lésion centrale, quelle qu'en soit du reste la cause, le point de départ de ces infarctus périphériques.

Pas de lésion dans le système nerveux.

Rien du côté des reins ni de la rate. Toutes les articulations sont saines. Pas d'abcès musculaires.

Cette autopsie démontre jusqu'à l'évidence que c'est la fragmentation des thrombus de la veine porte qui a déterminé les abcès du foie, et que les infarctus pulmonaires récents dépendaient manifestement du transfert dans le poumon des coagulums des veines sus-hépatiques.

Dans beaucoup d'autopsies de malades atteints de suppurations chroniques du poumon, tuberculeuses, ou caséeuses, j'ai trouvé à l'entour des cavernes, les veinules pulmonaires remplies de caillots plus ou moins anciens. Du reste, j'ai signalé dans l'autopsie de notre deuxième observation un grand nombre de petites concrétions dans les réseaux vasculaires du poumon, qui auraient pu se ramollir et être entraînées très-facilement dans la grande circulation et devenir ainsi des embolies du système aortique.

J'ai à mentionner ici une observation d'infection purulente où j'ai pu démontrer jusqu'à l'évidence, par l'autopsie, le bien-fondé de ma manière de voir.

OBSERVATION XXIV. — Fracture comminutive de l'extrémité inférieure de la jambe. — Amputation consécutive à des accidents de résorption. — Mort. — *Observation recueillie à la clinique chirurgicale de Strasbourg par M. Haas, interne du service.*

Le 18 septembre 1867, entre à la clinique de chirurgie de Strasbourg, le nommé J... M..., âgé de quarante-deux ans, ouvrier tuilier.

Cet homme en passant au-dessus d'une fosse de 4 mètres de profondeur avec une charrette remplie de pierres, fait un faux pas, qui le précipite, lui et sa charrette au fond du trou; dans cette chute il se casse la jambe gauche et est aussitôt transporté à l'hôpital.

A son entrée l'on constate une fracture des deux os de la jambe immédiatement au-dessus des malléoles, compliquée de plaie avec issue du fragment supérieur du tibia. Il n'y a pas d'hémorrhagie sérieuse. Une petite solution de continuité existe à la partie supérieure et interne de la jambe.

On procède immédiatement à l'application d'une gouttière plâtrée munie d'une fenêtre au niveau de la plaie. Le lendemain un chevauchement assez considérable des fragments ayant été constaté, on remplace le premier appareil par un autre qui cette fois maintient bien la réduction.

Dans les quatre jours qui suivent le pied gonfle notablement; une rougeur diffuse s'étend sur toute la face externe de la jambe ainsi que sur le pied; il existe de la fluctuation au niveau de la partie inférieure et externe du tibia. On pratique, *loco dolenti*, une incision de 3 centimètres, par laquelle il s'écoule une quantité notable de pus, que l'on ramène surtout du pied et de la partie inférieure du membre.

Jusqu'au 30 septembre plusieurs contre-couvertures sont encore pratiquées dans les points ci-dessus signalés. L'appareil étant alors hors d'usage par suite de l'abondance du pus qui le baigne, on confectionne une nouvelle gouttière en plâtre.

Jusque-là le malade ne s'est jamais plaint. Il n'éprouve aucune douleur, il dort bien; ses fonctions digestives sont assez bonnes. Dans la journée du 3 octobre, il est pris d'un fort frisson, qui se répète encore deux fois dans la nuit du 3 au 4.

La question de l'amputation est immédiatement posée; cependant le développement d'une rougeur érysipélateuse à la partie postérieure du mollet pouvant jusqu'à un certain point rendre compte des phénomènes fébriles, il est sursis à l'opération.

On donne 20 pilules de sulfate de quinine.

Dans la nuit du 5 au 6, nouvel accès de froid; plus de doute possible, c'est bien à des accidents de résorption que l'on a affaire. L'amputation est résolue pour le lendemain 7 octobre. Mais du 6 au 7, trois nouveaux frissons ayant eu lieu, l'opération est de nouveau remise.

Le 8 la fièvre n'ayant pas reparu depuis la veille, l'amputation est pratiquée au lieu d'élection. Les tissus laissés dans le moignon ne paraissent pas tout à fait sains : quelques ecchymoses au milieu des muscles, un peu de pus dans la veine satellite du tronc tibio-péronier.

L'autopsie du membre démontre que les accidents ont eu pour point de départ, non la fracture même, mais un foyer de suppuration profond, logé dans l'épaisseur du gastrocnémien du côté interne et que le bistouri n'avait pu atteindre. De cette collection purulente part, pour aller s'aboucher avec l'une des veines satellites de l'artère tibiale postérieure, une veine qu'on trouve remplie d'éléments pyoïdes La veine tibiale elle-même en contient dans toute son étendue au-dessus de l'abcès; plus bas elle est bouchée par un caillot. L'autre vaisseau satellite est épaissi dans une certaine hauteur; il ne contient pas de matières puriformes, mais un thrombus ancien; de plus sa paroi interne est tapissée par une fausse membrane qui se laisse facilement râcler par le manche du scalpel.

Le malade est pris d'une violente fièvre aussitôt après l'amputation. Nouveau frisson léger avec délire dans la soirée du 9. Le sulfate de quinine est continué à la dose de 12 à 15 pilules. La plaie du moignon est lavée avec une solution d'acide phénique, 10 grammes; sulfate de fer, 4 grammes; eau distillée, 200 grammes.

Jusqu'au 15 octobre le malade n'a plus d'horripilations, mais une chaleur exagérée continue; transpirations abondantes; légère diarrhée; toux peu fréquente; quelques râles muqueux dans la partie postérieure de la poitrine. On constate un épanchement abondant dans l'articulation du genou gauche distendant la capsule jusqu'à mi-hauteur de la cuisse. On y applique un vésicatoire, puis de la teinture d'iode. Il existe en outre quelques traînées de lymphite. Le long des vaisseaux on sent également un cordon dur formé par la veine oblitérée sans doute par un caillot. Cautérisations ponctuées.

Le 17 le malade tremble de nouveau de froid ; en même temps il délire, la respiration est précipitée, anxieuse, etc. Le lendemain le patient a repris toute sa connaissance; il se trouve toujours bien quand on l'interroge. Le 19 il tombe dans un état typhoïde prononcé, dans lequel il succombe à 2 heures de la nuit.

Autopsie trente-six heures après la mort, par M. Feltz, avec le concours de MM. Haas et Keller.

Les premières recherches sont faites sur les veines du membre amputé. Nous trouvons celles du moignon oblitérées par des caillots, n'ayant subi aucun ramollissement. Plus haut, depuis la partie supérieure du creux poplité jusqu'au point de réunion de la veine fémorale superficielle avec la profonde, nous constatons dans la crurale l'existence d'un coagulum blanc jaunâtre ramolli à sa partie supérieure. Les parois de ces vaisseaux n'ont éprouvé aucun changement de structure.

Le bout de l'artère tibiale plongeant dans le moignon est complétement oblitéré par du tissu de cicatrice.

Les muscles de la cuisse, surtout à la partie inférieure, ont

une couleur noirâtre ; ils sont infiltrés de liquides séro-purulents. La fibre musculaire elle-même a subi une altération qui consiste dans une sorte de dissociation de ses éléments, caractérisée par la disparition des stries transversales et longitudinales et par une infiltration graisseuse.

En faisant une incision dans les fibres du triceps vers la moitié inférieure de la cuisse, on tombe dans un vaste foyer purulent occupant la moitié de la hauteur du membre et sa moitié antérieure ; le doigt indicateur porté dans cette cavité pénètre jusque entre les surfaces articulaires du genou.

Le liquide trouvé dans cette anfractuosité est remarquable par la quantité d'éléments gras dont il est presque uniquement formé.

Le sujet de l'observation ayant surtout présenté durant sa vie des symptômes du côté des poumons, nous passons à l'examen de ces organes.

Les cavités pleurales sont parfaitement libres ; elles contiennent quelques cuillerées d'épanchement citrin des deux côtés.

Le poumon gauche est entièremeut sain ; il crépite dans toute son étendue. Le droit est également sain en avant ; mais en arrière, vers la partie moyenne du lobe supérieur, on trouve une petite surface assez régulièrement circulaire de la grosseur d'un pois coupé en travers, ayant une couleur blanche et dont la circonférence est entourée d'un cercle rouge (voy. pl. VIII, fig. 4).

Une incision pratiquée à ce niveau fait voir une petite lacune sphérique remplie d'éléments puriformes ; tout autour, le tissu pulmonaire dans une étendue de 1 à 2 millimètres est induré, comme hépatisé, d'une couleur rouge brun due manifestement à de l'épanchement sanguin.

Tout à fait à la base du même organe nous trouvons trois autres petits abcès serrés les uns contre les autres déjà complément ramollis ; au-dessous se trouvent quelques taches d'un rouge brun dues à des infarctus (voy. pl. VIII, fig. 3).

La dissection des muscles de la partie postérieure de la jambe

droite nous conduit dans un décollement assez vaste, occupant la partie tout à fait profonde du mollet; il s'en écoule une assez grande quantité de pus épais mélangé de sang.

Le foie, la rate, les veines, les articulations ne présentent pas de traces d'infarctus ou d'abcès.

Le cerveau n'a pu être examiné, le sujet étant strictement réclamé par sa famille.

L'examen histologique des caillots veineux périphériques démontre déjà des altérations manifestes : une déformation évidente des globules rouges qui sont ratatinés, une très-grande quantité de corpuscules blancs mêlés à des granulations fibrino-graisseuses, des épithéliums des vaisseaux, quelques cristaux d'hémato-cristalline et des granulations pigmentaires isolées ou agglomérées se voient sur presque toutes les plaques de préparation (voy. pl. VIII, fig. 7).

Dans les points les moins consistants des coagulations veineuses, les fibrilles de fibrine prédominent.

Le sang noir examiné au microscope se trouve très-chargé de leucocythes, 10 p. 100; on y distingue aussi une grande quantité de globulins et des débris d'épithéliums des parois vasculaires.

Le sang artériel se trouve dans les mêmes conditions.

Le pus, pris dans n'importe quel organe, se présente avec une grande quantité d'éléments pyoïdes déformés, de granulations libres et de graisse.

Les abcès du poumon, examinés avec soin, sont évidemment constitués par un liquide se rapprochant plutôt du lait que du pus. On n'y distingue en effet pas un seul globule mameloné bien net, mais une masse de granulations graisseuses et des cellules irrégulières déformées (voy. pl. VIII, fig. 6).

Les débris du tissu pulmonaire renfermé dans les cavités anormales nous montrent un processus nécrobiotique bien plutôt qu'inflammatoire, c'est-à-dire des fibres élastiques déchirées et une grande quantité de granulations et de gouttelettes de graisse

avec quelques cristaux d'hémato-cristalline. Cette recherche nous démontre jusqu'à l'évidence que le point de départ de la lésion est un ramollissement de caillots sanguins (voy. pl. VIII, fig. 2).

Dans les zones rouges limitant les anfractuosités dont il vient d'être question ainsi que dans les taches indurées non encore ramollies nous découvrons les signes d'une hémorrhagie interstitielle : des globules rouges libres plus ou moins déformés, des éléments graisseux probablement de provenance pulmonaire et des cristaux d'hémato-cristalline de différentes nuances. Les vésicules elles-mêmes sont remplies d'éléments gras comme dans la fig. 6, pl. I.

L'examen des vaisseaux artériels et veineux à l'entour des nodosités que nous avons signalées, nous fournit les résultats suivants : les artérioles sont remplies de caillots blancs, très-friables, composés d'une grande quantité de leucocytes, de fibrilles fibrineuses, de granulations graisseuses, de points pigmentaires, de cristaux et d'épithéliums détachés des parois (voy. pl. VIII, fig. 5).

Les veinules renferment des thrombus beaucoup moins anciens.

A un faible grossissement on voit ces canalicules présenter de distance en distance des varicosités remplies d'une substance rouge jaune.

Au grossissement de 400, on constate que les concrétions qui oblitèrent ces ramifications vasculaires sont principalement composées de fibrine, de molécules albuminoïdes, de globules rouges déformés et de noyaux blancs.

Si l'on compare les plaques chargées des éléments des coagulums périphériques et celles qui portent les préparations des artérioles pulmonaires, on se trouve dans l'impossibilité d'établir des différences (voy. pl. VIII, fig. 5 et 7).

Il n'en est pas de même pour les préparations faites avec le contenu des veinules ; elles montrent les signes de la période initiale de la coagulation du sang, autrement dit de la thrombose autochthone.

§ 5. — Application de la théorie des embolies secondaires aux manifestations périphériques de la phthisie pulmonaire avec démonstration clinique.

Depuis que j'ai connaissance des faits que je viens de rapporter et que j'ai vérifié par moi-même l'état des vaisseaux rouges dans les pneumophymies avancées et l'infection purulente, je n'ai plus le moindre doute sur la provenance de certaines lésions si difficiles à expliquer chez les phthisiques.

Je crois que les abcès qui se développent si souvent chez eux dans le tissu cellulaire, la peau et quelquefois dans les viscères, ont pour point de départ des embolies capillaires de source pulmonaire. Je suis même persuadé que les ulcérations intestinales si fréquentes chez ces malades et qui ne sont pas tuberculeuses, ont la même origine. On comprendrait ainsi la relation qui existe entre des lésions jusqu'ici tellement disparates ; on expliquerait par exemple le rapport de la phthisie et de la fistule anale, de la pneumonie caséeuse et des ulcérations multiples des intestins.

Comme commencement de preuve de ce que j'avance je puis citer un fait qui m'a été communiqué par M. Keller, aide d'anatomie de la Faculté et M. Haas, interne du service de chirurgie.

Dans le courant du mois de septembre 1867 entrait à la clinique de chirurgie un jeune homme de vingt et un ans, atteint de tumeur blanche très-avancée du genou gauche. Quelques jours après son entrée, les souffrances vives qui le tourmentaient, décidèrent à l'amputation de la cuisse, malgré un certain nombre de symptômes non équivoques de phthisie pulmonaire, tels que : enrouement, submatité à gauche, crachats puriformes, etc. ; il n'existait pas de signes de ramollissement.

Après l'ablation du membre, le malade, qui était considérablement émacié, parut un instant devoir se relever. Mais au bout de quelques jours se déclarèrent les signes d'une pneumonie

caséeuse à marche très-rapide. Malgré cela, la plaie du moignon continuait à marcher vers la cicatrisation et quatre semaines après l'opération le malade succombait aux progrès de la phthisie, sans avoir présenté d'autres symptômes qu'un affaiblissement rapide, une expectoration peu abondante, quelques légers frissons et vers la fin une aphonie complète.

L'autopsie démontra l'existence d'une inflammation chronique très-avancée, surtout dans le poumon gauche, caractérisée par la présence de noyaux de ramollissement de grandeur très-variable, depuis celle du grain de millet jusqu'à celle d'une pièce de deux francs. Au sommet du même organe se trouvaient trois ou quatre petites cavernes de la grosseur d'une aveline, remplies de détritus puriformes et entourées d'un cercle d'hépatisation très-marqué.

Les autres viscères ne présentaient rien de particulier ; rien non plus dans le membre amputé.

M. Keller, aide d'anatomie de la Faculté, venant à disséquer la région du périnée, trouva la loge superficielle parfaitement normale. Ayant incisé le ligament de Carcassonne, il vit s'en échapper un flot de pus. Intrigué par cette découverte inattendue, il continua la dissection et trouva les plexus péri-prostatiques et hémorrhoïdaux gorgés d'un liquide puriforme. En outre, les aponévroses formant les parois du kyste présentaient des signes évidents d'inflammation, car elles étaient épaisses et couvertes de fausses membranes. La prostate elle-même fut ensuite fendue : elle montra dans son intérieur des abcès sinueux paraissant occuper les canaux sanguins de cette glande.

Il est à regretter que ces pièces n'aient pas été examinées au microscope, car on aurait certainement trouvé dans les vaisseaux pulmonaires, autour des cavernes, des caillots en voie de tomber en détritus, semblables à ceux que M. Keller vit dans les lacis veineux péri et intra-prostatiques.

L'explication par embolies capillaires des phénomènes éloignés dans certaines maladies primitivement simples, se trouve indirectement confirmée par les nombreuses inoculations sous-cutanées de tubercules ou d'autres produits organiques, faites dans ces derniers temps par MM. Villemin, Lebert, Empis, Hérard, Collin, Clark et par nos propres expériences que nous allons rapporter.

§ 6. — Dixième série d'expériences: Inoculations de tubercules et de produits de pneumonie caséeuse.

PREMIÈRE EXPÉRIENCE.

Le 8 décembre 1866 nous inoculons à trois petits lapins, âgés de quinze jours à trois semaines, du tubercule pris sur une femme morte dans le service de M. le professeur Hirtz.

L'inoculation est faite derrière l'oreille gauche à l'aide d'une lancette, en présence de M. le professeur Michel.

Le poumon de la malade avait été examiné au microscope par MM. Michel et Morel, professeurs à la Faculté de médecine de Strasbourg.

La petite masse tuberculeuse une fois déposée dans le tissu cellulaire sous-cutané, nous soudons la plaie à l'aide d'un fil de soie, pour empêcher la sortie de la matière d'inoculation.

Un quatrième lapin de la même portée que les précédents, est enfermé avec eux et leur mère dans une cage cadenassée pour servir de points de comparaison.

Deux des trois lapins opérés succombèrent au bout de huit jours à un érysipèle qui s'étendit de la plaie à toute la tête; les capillaires étaient gorgés de sang coagulé ayant déjà subi des modifications régressives.

L'autopsie ne révéla aucune lésion viscérale.

Le troisième lapin inoculé vécut six semaines; la blessure n'avait guéri qu'à la fin du premier septenaire.

A l'autopsie nous avons constaté dans les poumons sept ou huit petites granulations blanchâtres, qui, d'après leur forme, pouvaient simuler des nodules tuberculeux. Examinées au microscope, elles furent reconnues pour n'être que de petits abcès à pus sec en voie de dégénérescence graisseuse : infarctus à différentes périodes de ramollissement.

M. Michel, qui étudia également la pièce en question, n'y découvrit que du vieux pus et nullement du tubercule.

La plaie, disséquée avec soin, montra une induration manifeste des bords, signe évident d'une inflammation antérieure. La masse introduite sous la peau ne put être retrouvée.

DEUXIÈME EXPÉRIENCE.

Le 26 mars 1867, nous recommençons nos expérimentations sur trois lapins de six semaines; au lieu d'employer du tubercule vrai, nous nous servons de matière caséeuse provenant d'un homme, mort de pneumonie chronique dans le service de M. le professeur Schützenberger.

Nous avons procédé comme la première fois sans obtenir aucun résultat.

Deux des lapins moururent au bout de quinze jours, sans présenter à l'autopsie autre chose que des signes d'entérite et des suppurations avec décollement aux plaies des oreilles.

Le troisième lapin, sacrifié au bout de trois mois, n'offrit aucune trace de maladie. Une induration très-sensible marquait seule le lieu d'opération. Pas de vestiges de la matière introduite.

TROISIÈME EXPÉRIENCE.

Le 25 mai, en présence de M. le docteur Herrenschmidt et de M. Laveran, interne à l'hôpital civil, nous inoculons du tubercule à trois lapins presque adultes, en suivant toujours le même procédé opératoire.

Deux de ces animaux succombèrent le deuxième et le troisième jour. Le troisième vécut six semaines.

A l'autopsie de ce dernier, nous trouvons dans le foie une dizaine de granulations blanches, molles, qui présentent au microscope des éléments ressemblant à du pus graisseux.

Les poumons sont intacts, sauf quelques petits foyers assez consistants, variant du rouge brun au jaune clair (infarctus pulmonaires).

§ 7. — Expériences complémentaires d'inoculation de substances tuberculeuses et caséeuses.

Dans le cours de l'année dernière, nous avons fait douze inoculations de tubercule vrai et de produits de pneumonie caséeuse.

Nous n'avons jamais obtenu de résultat satisfaisant, au point de vue de la doctrine de M. Villemin.

Un des lapins traités avec du tubercule vrai est mort avec des abcès pulmonaires tout à fait identiques à ceux de deux animaux qui ont vécu trois mois après des inoculations de substance caséeuse.

Nous ne pouvons donc croire à la spécificité et changer nos appréciations.

Les expériences de M. Dubuisson, soumises à l'Académie de médecine de Paris dans la séance du 10 août 1869[1], ont le plus grand rapport avec les nôtres. Nous ne citerons que les conclusions du Mémoire de cet auteur :

« Les matières inoculées sont le plus souvent inoffensives. La nature des produits employés n'influe en rien sur le résultat.

« Elles produisent quelquefois des accidents rapides et occasionnent la mort par une espèce d'empoisonnement. »

D'après nos expériences sur la septicémie, faites en collaboration avec M. le professeur Coze, nous arrivons au même résultat.

« Il se produit, dans quelques cas, des pneumonies lobulaires

[1] Dubuisson, *Observations sur la virulence et l'inoculabilité de la tuberculose* (*Bull. de l'Acad. de méd.*, 10 août 1869, t. XXXIV; p. 599).

qui sont peut-être consécutives aux inoculations, et qui peuvent être confondues avec des tubercules.

« Les matières tuberculeuses, données comme aliments, occasionnent quelquefois la mort de l'animal empoisonné, comme par les produits septiques.

« Le plus souvent, les animaux qui mangent du poumon tuberculeux éprouvent un malaise résultant de cette mauvaise alimentation, mais ne deviennent pas tuberculeux.

« Nos expériences démontrent donc que la tuberculose n'est, dans son essence, ni virulente, ni contagieuse pour les animaux sur lesquels nous avons expérimenté. »

Depuis nos premières recherches, Frœngel et Cohnheim les ont répétées sur des cochons d'Inde. Ils concluent, à leur tour, que la tuberculose a pour origine le passage de pus mort et enkysté dans le torrent circulatoire.

Les résultats de ces inoculations, comparés à ceux obtenus par nos injections de poussières tuberculeuses et autres dans le système pulmonaire et le domaine aortique, nous permettent de dire que :

1° L'inoculation du tubercule emprunté à des individus morts, ou celle de tout autre produit organique pris dans les mêmes conditions, peut déterminer des lésions dans divers points du corps.

2° Les productions pathologiques éloignées du point d'inoculation ne sont pas du tubercule à proprement parler, mais des infarctus ou des abcès; le microscope seul peut établir cette différence.

3° Ces abcès ont pour causes des embolies capillaires, parties ou des thrombus inflammatoires de la plaie, ou arrivées dans la circulation par rupture des ramuscules vasculaires au niveau du lieu d'introduction.

M. G. Colin[1] a du reste déjà démontré, dans son savant rapport sur les opérations de M. Villemin, que la transmission peut se faire par les voies lymphatiques.

CHAPITRE III.

GENÈSE DES INFARCTUS HÉPATIQUES.

§ 1. — Énumération des principales sources emboliques.

La genèse des embolies capillaires de la veine porte entraîne l'étude :

1° Des tumeurs qui peuvent végéter ou se vider dans les différentes veines de la cavité abdominale aboutissant au tronc porte ;

2° Des affections organiques qui amènent des coagulations dans les vaisseaux capillaires ;

3° Des maladies des vaisseaux eux-mêmes et des concrétions qui peuvent s'y former.

Toutes ces questions ont été traitées dans la deuxième et la troisième partie de notre travail et reviendront dans notre chapitre de pathogénie générale ; nous n'y insisterons donc pas davantage.

L'évolution des infarctus est la même dans le foie que dans les autres organes, aussi ne nous y arrêterons-nous pas. Nous ajouterons seulement que d'ordinaire le processus est plus lent, comme le démontrent les autopsies de nos chiens.

Quant aux embolies que nous avons appelées secondaires, elles dérivent, comme le montrent les quelques cas que nous citons, des veines formant lacis dans les parois des foyers primordiaux ; en d'autres termes, nous croyons qu'il n'est pas nécessaire qu'il y ait déversement direct de substances ramollies

[1] G. Colin, *Rapport sur deux communications de M. Villemin, ayant pour titre: Cause et nature de la tuberculose* (*Bull. de l'Acad. de méd.*, 16 juillet 1867, t. XXXII, p. 897).

dans les vaisseaux qui entourent les collections primitives du foie ou du poumon.

Même à l'état de crudité des infarctus, des embolies secondaires peuvent se développer aux dépens de thrombus formés dans les territoires soustraits à l'action immédiate du cœur par la présence de l'obstacle, ou l'établissement antérieur d'un travail phlogosique. Nous allons le prouver.

§ 2. — Embolies secondaires développées, sous les yeux de l'observateur, par voie expérimentale.

En fendant quelque peu la paroi abdominale d'une grenouille et en y introduisant, suivant la méthode de M. Cohnheim, un petit tampon de charpie ou de ouate, on provoque une péritonite traumatique chez l'animal. Au bout de quelques heures déjà, on trouve à l'autopsie des exsudats inflammatoires et des lacis vasculaires considérables, très-visibles à l'œil nu par suite de l'engorgement des capillaires, des artérioles et des veinules.

Si, au lieu de tuer le sujet, on se contente, après les vingt-quatre premières heures, d'augmenter l'ouverture primitive du ventre, de dérouler le tube intestinal et de placer le péritoine non déchiré sur une plaque de verre adaptée elle-même à une lame de liége portant déjà l'animal en expérience, de façon à permettre l'examen microscopique, on verra très-facilement ce qui suit :

Un engorgement considérable des capillaires et des veines, consistant en un entassement d'hématies et de leucocytes. La circulation ne persiste plus, si toutefois elle n'est pas complétement suspendue, que dans les parties centrales des vaisseaux dilatés outre mesure et présentant de distance en distance des renflements moniliformes remplis d'éléments du sang. A côté des branches où la circulation continue, il y en a d'autres où tout mouvement est arrêté et où au sang fluide se sont substitués de petits coagulums cruoriques.

Dans les points où des canalicules remplis de concrétions sanguines et par conséquent privés de toute impulsion cardiaque sensible, s'abouchent à des canaux encore libres et traversés par le torrent circulatoire, on ne sera pas longtemps sans voir le liquide coulant entraîner des conglomérats hématiques qui occupent l'embouchure des rameaux, où tout stagne. Ces départs de petits caillots déterminent dans d'autres vaisseaux situés plus loin et encore perméables des arrêts de circulation ; on y voit encore quelques mouvements oscillatoires, puis le bouchon se fixe et tout s'arrête. Quelquefois même des ruptures se produisent ainsi ; elles ne tardent pas à se marquer par des flaques de sang au milieu des tissus.

Les faits d'expérience que nous venons de rapporter sont, croyons-nous, la base la plus solide pour nos déductions cliniques. Ce qui se passe dans un péritoine de grenouille enflammé peut encore avoir lieu dans tout autre organe vasculaire phlogosé ; dès lors il n'existe plus de raison pour ne pas admettre notre manière de voir sur la genèse des embolies secondaires, car nous ne doutons pas que, sur des organismes plus élevés, semblables évolutions ne soient possibles, les conditions de circulation étant forcément partout les mêmes. Est-il nécessaire d'ajouter qu'il ne se développera d'accidents ultérieurs qu'autant que la dissociation des bouchons hématiques ne sera plus possible pour une raison ou pour une autre ?

Nous pouvons encore déduire des faits expérimentaux que nous venons de signaler, qu'il n'y a rien d'absurde dans notre manière de comprendre les accidents consécutifs aux inoculations de tubercule, de cancer, de pus etc.

En effet, le traumatisme que nécessitent ces opérations d'une part, la présence d'un corps étranger dans le tissu cellulaire d'autre part, nous rendent très-bien compte de l'induration inflammatoire qui survient presque toujours autour des plaies d'inoculation. Le travail phlogosique, longtemps entretenu par la présence même du tubercule ou du cancer déposé sous la

peau, conduit de toute nécessité à l'idée de coagulations de sang dans les vaisseaux lésés et ceux qui entourent les foyers, et par conséquent à la possibilité de transports de fragments de thrombus de la périphérie vers les organes centraux et principalement vers les viscères pulmonaires.

CONCLUSIONS.

Des faits cliniques et des résultats d'expériences mentionnés dans la quatrième partie de notre travail, nous pouvons déduire les considérations suivantes :

1° Les oblitérations des ramuscules du système de la veine porte, si complètes qu'elles soient, n'amènent jamais la mort immédiate, comme cela arrive pour l'artère pulmonaire et les artères cérébrales.

2° Les infarctus hépatiques dépendant d'embolies capillaires, débutent toujours par des ruptures de vaisseaux, des hémorrhagies intra-parenchymateuses, d'où des noyaux sanguins très-circonscrits.

3° Les abcès du foie, consécutifs à des embolies capillaires, sont bien plutôt des foyers de ramollissement que des abcès proprement dits.

4° Les lésions dont il est question ici, se développent beaucoup plus lentement dans le foie que dans les autres viscères.

Cette espèce de patience de l'organe jécoral pour les foyers morbides circonscrits explique le retard des affections hépatiques sur les maladies intestinales et spléniques, auxquelles elles sont cependant souvent liées, ainsi que le démontre la clinique.

Si l'apparition de phénomènes emboliques du côté du foie dans les diverses lésions ulcératives de l'intestin n'est pas plus fréquente, cela tient probablement à la disposition, par arcades superposées, des capillaires, des veinules et des veines qui forment les radicules du système porte ; on comprend très-aisé-

ment la difficulté du passage de fragments, si petits qu'ils soient, à travers des vaisseaux si souvent coudés.

5° Le passage direct de poussières organiques ou inorganiques à travers le foie, n'a pu être démontré jusqu'à ce jour.

6° L'examen attentif des vaisseaux sanguins artériels et veineux à l'entour des infarctus parenchymateux ramollis ou non, démontre qu'il se forme toujours, dans ces cercles inflammatoires, des thromboses qui peuvent parcourir les différentes phases des coagulums.

7° En nous appuyant sur cette disposition du système vasculaire autour des foyers des viscères, nous pouvons, jusqu'à un certain point, admettre que les lésions éloignées dépendent de la migration de fragments de caillots et de leur arrêt dans les différents points consécutivement atteints.

8° Les abcès métastatiques de l'infection purulente ne sont autre chose, au point de vue anatomique du moins, que des infarctus ramollis, en tout semblables à ceux que nous provoquons par nos injections de poussières organiques ou inorganiques.

9° Nous avons démontré, jusqu'à l'évidence, la similitude des caillots trouvés dans les artérioles pulmonaires aboutissant aux territoires malades avec ceux des veines périphériques.

10° Il nous a été impossible de produire artificiellement dans le foie des manifestations spécifiques, cancéreuses ou tuberculeuses, quoique des faits cliniques bien constatés nous forcent à admettre ce mode de généralisation des tumeurs.

CINQUIÈME PARTIE.

Des obstructions capillaires par amas de poussières susceptibles de traverser tout le système circulatoire.

CHAPITRE PREMIER.

INFARCTUS MULTIPLES PAR DÉCOMPOSITION DU SANG.

§ 1. — Les embolies secondaires ne suffisent pas pour expliquer toutes les métastases.

La méthode expérimentale et clinique que nous avons suivie jusqu'ici, nous a permis de montrer dans les différents systèmes vasculaires, pulmonaire, aortique et porte, les voies et moyens de la nature pour la production des lésions emboliques.

Nous avons pu expliquer certains faits cliniques de généralisation métastatique, dans les deux ou même les trois cercles de circulation, par la formation d'embolies secondaires qu'on ne peut se refuser d'admettre, de l'aveu même de M. Bertin, de Montpellier : « Est-ce à dire que les embolies secondaires de Feltz n'auraient, « selon moi, aucune existence effective? Cette exclusion, trop « absolue, dépasserait certes ma pensée; je considère seulement « comme trop éventuelle la coïncidence morbide qu'elles im- « pliquent, aussi bien pour créer en son nom un genre spécial « d'embolies que pour expliquer, par les hasards de sa mani- « festation, toute une classe de nombreux phénomènes. »

Nous sommes loin d'avoir tout expliqué; nous le savons mieux que personne. De nombreux faits cliniques échappent à nos déductions expérimentales; nous le reconnaissons volontiers: nous

en avons cité des exemples et nous en citerons encore. Nous avons vu des cas de généralisations emboliques sans en trouver la source, et d'autres où, le foyer de production trouvé, les lésions éloignées étant toutes de même âge, ne pouvaient se relier entre elles par des embolies secondaires.

Tantôt des altérations profondes du sang nous rendaient compte des accidents; tantôt la présence dans le liquide nourricier de poussières si fines que le passage à travers les différents cônes capillaires en devait être assuré, nous donnait la clef des métastases par l'énorme production de ces poudres et leur accumulation dans certains territoires.

Ne connaissant pas de grains organiques ou inorganiques suffisamment fins pour franchir les capillaires, imiter la nature dans les cas de ce genre nous a longtemps paru impossible. Après de nombreux tâtonnements nous y sommes toutefois parvenu.

Dans notre premier chapitre nous nous occuperons des lésions primitives du sang pouvant donner lieu à des arrêts de circulation dans n'importe quel point de l'organisme; dans le second nous étudierons les cas où un foyer primordial fournira des corps étrangers pouvant traverser les divers systèmes circulatoires.

§ 2. — Point de départ clinique pour l'étude expérimentale des viciations du sang.

Au mois d'août 1868, il mourait dans notre service de la salle 21 un homme atteint d'ictère grave. Les principaux symptômes présentés pendant la vie étaient une fièvre ardente, du délire, une coloration jaune ocre de la peau et des muqueuses, des hémorrhagies buccales, nasales, pulmonaires, gastriques et intestinales.

L'autopsie nous révéla, d'une part une intégrité à peu près parfaite du foie, et d'autre part une lésion des plus curieuses du fluide nourricier avec des points hémorrhagiques multiples, surtout dans les muqueuses, les sérenses et l'organe pulmonaire.

Cette modification consistait dans la présence en ce liquide : 1° d'une notable quantité de cristaux que nous avons pris d'abord pour de la margarine et reconnus depuis pour de l'hémoglobine cristalisée; 2° d'une grande abondance de petits corpuscules, solubles dans l'éther, et 3° de tablettes de cholestérine.

Ces caractères existaient tout aussi bien dans le sang de l'intérieur des vaisseaux que dans celui des foyers d'épanchement ; d'où l'idée que les hémorrhagies tenaient non-seulement à l'altération du liquide circulant, mais surtout à des déchirures de capillaires, résultats de l'arrêt dans certains cônes de principes étrangers à la constitution normale du fluide hématique et devenus, par là même, cause d'obstructions et de ruptures vasculaires.

Cette viciation cruorique nous frappa d'autant plus que déjà antérieurement nous avions eu l'occasion de la voir chez un homme enlevé par un œdème malin, chez un cheval atteint de typhus, chez un autre mort d'affection morveuse, chez deux chiens empoisonnés avec des matières putrides et chez trois lapins de la même catégorie.

Ces différents faits nous ont engagé dans une série d'expériences ayant pour objet l'étude des conditions de formation de la graisse moléculaire dans le sang et de la possibilité d'infarctus en pareille circonstance.

Nous avons commencé par des expériences d'empoisonnement avec le phosphore, parce que la stéatose générale qu'on observe en semblables cas, nous a fait supposer que la graissification du sang devait être inévitable.

C'est cette première série d'expériences que nous avons rapportée dans la thèse de M. Ménard et présentée à l'Institut à la fin de l'année 1868, qui constitue le point de départ de celles que nous avons faites, M. Ritter et moi, sur la cholestérine et les sels de la bile (voir Grollemund et Pagès, thèses de Strasbourg, 1869).

Bien des travaux ont été entrepris sur l'empoisonnement aigu par le phosphore; néanmoins nombre de points sont encore obscurs. Tous ou presque tous les auteurs qui se sont occupés de cette question ont signalé la stéatose, son mode de formation, mais ses causes nous sont encore inconnues. En fait de lésions du sang, nous ne connaissons que sa défibrination lorsque l'empoisonnement est arrivé jusqu'à la période hémorrhagique, et sa coloration plus foncée. Rokitansky seul a émis l'idée que les matières grasses devaient être augmentées, mais du reste sans le prouver.

Pour nos expérimentations, nous avons commencé par sacrifier un jeune chien bien nourri et gras, ayant mangé immédiatement auparavant; nous avons recueilli le sang avec soin et nous l'avons remis à M. le professeur agrégé Ritter pour l'examiner au point de vue des matières grasses. Prenant ensuite cinq autres chiens, nous les avons intoxiqués, le premier très-rapidement avec une dose relativement énorme de poison; nous en avons tué deux autres lorsque la mort approchait déjà, et nous en avons laissé mourir deux assez lentement.

Dans toutes nos recherches nous nous sommes entouré de précautions aussi minutieuses que possible; l'heure du repas des victimes a été notée avec soin, ainsi que la composition de leur nourriture; enfin quand l'animal vivait suffisament longtemps nous prenions exactement sa température.

Les deux premiers chiens ont été empoisonnés avec l'huile phosphorée. Dans la première expérience, ce liquide contenait 1gr,40 de phosphore pour 100 grammes; dans la deuxième, le phosphore était à saturation dans de l'huile froide; enfin, pour repousser les objections que l'ingestion d'un corps gras, comme véhicule, pouvait soulever à propos de l'augmentation de la graisse dans le sang, nous nous sommes servi, dans les trois dernières expériences, d'une émulsion fine de phosphore dans l'amidon.

§ 3. — **Première série d'expériences : Infarctus, suites d'intoxication du liquide sanguin par le phosphore. Dosage de la graisse dans le sang du chien à l'état de santé complète.**

PREMIÈRE EXPÉRIENCE.

Un chien de petite taille, gras et bien portant, est sacrifié le 10 décembre par section du cou. Son sang non défibriné et encore chaud est immédiatement donné à M. Ritter pour être analysé : il a trouvé dans 96gr,30 de sang 0gr,195 de graisse, ce qui donne pour 1000 grammes, 2gr,05, chiffre sensiblement le même que celui que nous avons trouvé dans une autre série d'expériences.

DEUXIÈME EXPÉRIENCE.

Le 11 décembre à 10 heures du matin, il est injecté à l'aide d'une sonde œsophagienne, à un chien de petite taille à jeun depuis trois heures, 25 grammes d'huile phosphorée. Aussitôt après l'administration, l'animal semble peu incommodé, il mange du sucre qu'on lui présente, et, par éructation, il émet d'abondantes vapeurs phosphorescentes, mais il ne vomit pas.

L'animal meurt le même jour quatre heures après l'injection.

Autopsie faite presque immédiatement après la mort.

Pas de coloration ictérique des sclérotiques.

Pas de météorisme du ventre.

A l'ouverture du thorax, il n'y a aucun épanchement sanguin, ni ecchymoses dans les plèvres.

L'œsophage est sain.

L'estomac, distendu par des gaz qui exhalent une forte odeur phosphorée, ne contient qu'un peu de liquide filant. La muqueuse est légèrement rougie par places, mais ne présente pas d'érosions.

L'intestin est intact dans toute sa longueur.

Le cœur contient, dans toutes ses cavités, un sang foncé, coagulé, qui le distend.

Les reins sont fortement hyperémiés.

Le foie est congestionné et friable.

La rate et le pancréas sont normaux.

Examen microscopique. Le sang pris à l'extrémité d'un agitateur en verre, sur une ouverture faite à la jugulaire et examiné au microscope, laisse voir des aiguilles cristallines de différentes grandeurs, à reflets rougeâtres, enchevêtrées par places, et quelques perles très-brillantes, très-petites, que M. Ch. Robin a déjà signalées dans le sang. Pour la détermination de leur nature, cet auteur a conseillé comme réactif l'acide gallique et l'acide acétique. L'examen avec l'éther nous a montré qu'elles disparaissaient dans cette substance ainsi que les cristaux.

Dans d'autres parties de la plaque on voit des conglomérations qui semblent être un commencement de dégénérescence graisseuse; les globules sanguins, pigmentés par places, paraissent disposés à se transformer. On les rencontre surtout sur les bords des préparations. Il va sans dire que, pour cet examen microscopique, il faut avoir soin de ne mêler au sang ni eau ni glycérine, ni autre substance de suspension, mais, au contraire, prendre le liquide tel quel.

Dans le sang de l'abdomen, après l'ablation des intestins, on voit des houppes de paillettes ressemblant à un amas d'aiguilles, dont on peut facilement apercevoir les pointes en faisant mouvoir la vis du microscope. Tous ces produits cristallisés sont solubles dans l'éther.

Le diaphragme ne laisse plus voir que quelques-unes des stries transversales de ses fibres et l'on y aperçoit déjà des corpuscules graisseux.

Le grand pectoral est intact.

Le cœur a encore les stries transversales de ses fibres, mais quelques-unes déjà sont finement ponctuées.

Les reins montrent l'épithélium de leurs tubuli complétement envahi par la dégénérescence graisseuse. Les corpuscules de Malpighi sont intacts et très-beaux.

Les cellules hépatiques n'ont plus leur forme polyédrique aussi accusée et les noyaux de beaucoup d'entre elles ont disparu, peut-être ne sont-ils que cachés par la poussière qui les remplit.

La rate est normale.

Le pancréas a son aspect habituel.

Analyse chimique. Le sang est seulement celui que nous avons recueilli dans les vaisseaux, parce que nous ne voulions pas nous exposer à l'objection d'y avoir mélangé les sucs des organes.

La quantité de fluide soumise à l'analyse a été de 39gr,7 qui ont fourni 0,gr202 de corps gras ; ce qui fait pour 1000 grammes, 5gr,09 de graisse, chiffre deux fois et demie plus fort que celui que nous avions trouvé pour l'état normal.

TROISIÈME EXPÉRIENCE.

Le 12 décembre 1868, à dix heures du matin, il est ingéré en deux doses, à un chien mouton de moyenne taille, à l'aide d'une sonde œsophagienne, 335 milligrammes de phosphore en émulsion dans de l'amidon.

M. Ritter a choisi l'amidon, parce que nous avons voulu échapper à une objection qu'on aurait pu nous faire touchant l'huile de suspension.

Après la première injection, l'animal, qui avait mangé depuis peu, est pris immédiatement de violents vomissements, provoqués probablement par la pénétration de la sonde.

A la suite de la seconde dose, il essaie de nouveau de vomir et rend en deux fois du mucus gommeux exhalant une forte odeur phosphorée. A quatre heures du soir le chien a rendu deux fois ; il mange bien et paraît à peu près dans son état normal. Température 42° ; pouls 160. Pas de teinte ictérique des sclérotiques.

Le 13 décembre au matin, température 40°. La bête est triste, chancelle sur ses pattes, refuse de manger et boit avec avidité. Entérorrhagie.

L'animal fait de vains efforts de défécation et n'expulse que du sang.

A deux heures, température 39°. On égorge la victime et le sang chaud et défibriné est porté à analyser.

Autopsie vingt heures après la mort.

Teinte subictérique des sclérotiques ; rien de particulier dans l'habitus du cadavre.

A l'ouverture du thorax ni taches rouges, ni épanchement de sang dans les plèvres.

Les poumons offrent de vastes ecchymoses dans tous les lobes, le tissu en est comme carnifié (véritables infarctus, c'est-à-dire hémorrhagies parenchymateuses).

L'abdomen incisé, on aperçoit une anse intestinale complétement brune dans une longueur de 10 centimètres environ.

L'œsophage est intact; dans l'estomac, léger piqueté, pointillé rouge partiel très-limité.

Rien de particulier dans le duodénum.

Dans l'intestin grêle, à 20 centimètres du pylore, vaste ecchymose de 8 à 10 centimètres de longueur environ, occupant le tissu cellulaire sous-muqueux, et nullement contenue dans les vaisseaux; il est aisé de s'en assurer avec la loupe de Brucke.

Le foie ressemble à celui des phthisiques et paraît graisseux même à l'œil nu.

Rate normale.

Reins fortement congestionnés.

Examen microscopique. Les fibres musculaires du cœur sont très-granuleuses, comme remplies d'une poussière qui, au microscope, paraît sous forme de granulations moléculaires noirâtres ; les unes réfractent fortement la lumière; dans d'autres l'apparence des stries transversales a presque entièrement disparu.

Quand nous traitons les préparations par l'éther, la plus grande quantité des granulations cesse d'être visible, ce qui fait que les stries transversales persistantes deviennent plus apparentes.

Sur quelques points, dans la gangue interstitielle musculaire, on distingue comme de petits foyers hémorrhagiques.

A droite et à gauche, même observation.

Diaphragme très-gras quant à ses fibres musculaires: gouttelettes graisseuses, stries transversales à peu près complétement disparues, ponctuation pigmentaire comme dans le cœur.

Les muscles de la jambe et du thorax ne présentent pas encore de modifications sensibles.

Le foie est gras, mais les grandes cellules hépatiques existent encore, seulement leur noyau a disparu et tout leur intérieur présente des granulations, brillantes les unes, les autres plus petites et opaques (poussière albumino-graisseuse comme le démontrent l'éther, l'acide acétique, l'acide gallique; commencement d'infiltration moléculaire).

Les tubes rénaux de la substance corticale sont gorgés de globules graisseux; l'épithélium est à peu près complétement détruit. Dans les tubuli où il existe encore, il est infiltré.

Nous n'avons nulle part à signaler de multiplication de noyaux, soit dans le rein, soit dans le foie.

L'examen des vaisseaux des méninges et des artérioles du cerveau démontre qu'il n'y a pas de lésion manifeste dans les tuniques, ni des petites artères, ni des capillaires; pas de ruptures, pas même de dilatations ampullaires.

A l'investigation microscopique de l'intestin, dans le siége des hémorrhagies, on trouve la musculeuse intacte. Les noyaux s'y aperçoivent aussi distinctement que sur n'importe quelle planche histologique. La séreuse n'est point malade, la muqueuse n'a pas la moindre ulcération.

Taches ecchymotiques sur le trajet des vaisseaux, mais leurs tuniques ne paraissent pas altérées.

Examen chimique. La quantité de sang sur laquelle a porté l'analyse était de 226gr,86; elle a fourni 0gr,760 de graisse, soit 3gr,41 pour 1000 grammes, soit 1,66 fois plus que chez le chien bien portant.

QUATRIÈME EXPÉRIENCE.

Le 11 décembre 1860, à dix heures du matin, il est injecté dans l'estomac d'un chien de petite taille, à jeun depuis trois heures au moins, 12gr,5 d'huile phosphorée (contenant 0gr,0175 de phosphore). Après l'administration du poison, la bête mange du sucre et ne semble nullement incommodée; elle ne manifeste pas la moindre envie de vomir.

L'introduction de la substance a été facile, et pendant un quart d'heure qu'il est resté sous nos yeux, l'animal ne présente nul signe morbide. Longtemps après on lui donne une soupe faite avec du lait et du bouillon.

A quatre heures du soir, le sujet a vomi deux fois, il mange bien et paraît gai. Température 40°.

Le 12, même état. Température 40°.

Le 13, id. id.

Le 14, le chien ne paraissant nullement malade, on lui donne une nouvelle dose de 0gr,2 de phosphore émulsionné dans de l'amidon, à neuf heures du matin. A deux heures, température 41°.

Le 15, le patient est triste, chancelle, boit avec avidité et vomit l'eau qu'il vient d'avaler.

Il refuse de manger. Température 42°.

Le 16, à neuf heures du matin, température 40°; il est toujours souffrant, mais semble néanmoins un peu plus alerte.

A deux heures et demie on lui coupe le cou.

A l'ouverture du cadavre, pas d'hémorrhagie dans les séreuses ni dans aucun organe.

Le sang présente les caractères physiques habituels, sauf la couleur; il est alcalin.

L'examen histologique n'y démontre que peu de globules blancs, pas de déformation des corpuscules rouges, par ci par là quelques perles de graisse et quelques cristaux (voy. pl. X, fig. 7).

Ce sang nous paraît le moins altéré de tous ceux que nous avons eu à manier jusqu'à présent.

Le diaphragme et le cœur présentent des altérations manifestes. Les stries transversales des fibres musculaires n'existent pour ainsi dire plus, elles sont remplacées par une espèce de poussière grenue qui réfracte plus ou moins fortement la lumière.

Le foie commence à être malade; on voit encore le noyau dans les cellules hépatiques. Il est plus ou moins caché par des molécules de protoplasme granuleux.

Un grand nombre de tubes rénaux laissent voir distinctement la destruction de leur épithélium et la substitution à celui-ci de granulations graisseuses.

L'œsophage, l'estomac, les intestins sont intacts.

Le poumon seul présente quelques petits foyers hémorrhagiques ou infarctus.

Le cœur ne contient pas de caillots, ni de sang liquide; celui que nous avons recueilli par la section du cou était plus foncé que d'habitude.

Examen chimique. 178gr,30 de sang sont soumis à l'analyse: on en retire 0gr,850 de graisse, ce qui fait 4gr,71 pour 1000 grammes, chiffre qui, comparé à la quantité normale, donne un rapport de 1,25 fois plus.

CINQUIÈME EXPÉRIENCE.

Le 13 décembre 1868, à neuf heures du matin, on fait avaler à un épagneul d'un an, de forte taille, 0gr,35 de phosphore en suspension dans de l'amidon. Le soir l'animal vomit une ou deux fois. Température 40°. Il mange bien malgré cela.

Le 14 à neuf heures du matin, température 42°. L'opéré est triste, mais conserve l'appétit. Le 14 à quatre heures, température 42°. L'abattement augmente.

Le 15 à neuf heures, il se lève avec peine. Entérorrhagie, il ne prend plus d'aliment, mais boit avec avidité environ la valeur d'un litre d'eau. Température 41°.

Le 16 à neuf heures du matin, température 42°. Hématurie, entérorrhagie, vomissements de sang; l'animal ne peut plus se

lever, il refuse la nourriture, mais boit beaucoup. A quatre heures température 38°. Ictère intense. Les sclérotiques sont devenues complétement jaunes.

Mort dans la nuit.

Autopsie le 17 à deux heures de l'après-midi.

Examen macroscopique. Nous commençons l'opération par les cavités thoracique et abdominale. Tout d'abord nous recueillons le sang enfermé dans les gros vaisseaux, avec toutes les précautions possibles pour éviter tout mélange de substances étrangères.

Il nous semble plus malade que dans aucune des expériences précédentes. Il ne se coagule pas, colle aux doigts et présente un reflet particulier que nous n'avons pas remarqué encore.

Nous trouvons un liquide hématique plus ou moins modifié dans l'intestin, dans l'estomac, dans la vésicule biliaire et même dans la vessie.

Partout les muqueuses nous paraissent couvertes d'un piqueté rouge, qui, incisé, montre de petits épanchements hémorrhagiques dans les tissus.

Ces ecchymoses ne sont pas plus grosses que de petites têtes d'épingles; avec le scalpel on les isole sous forme de petits grumeaux.

Nous avons vainement cherché jusqu'à présent la lésion vasculaire, nous espérons la trouver plus facilement dans les séreuses.

Mêmes caractères histologiques du liquide dans et autour des vaisseaux. Cependant, pour ne pas entacher de causes d'erreurs nos expériences, nous ne le recueillons pas; en effet on pourrait nous accuser d'avoir introduit des substances contenues dans les cavités.

Dans le diaphragme et dans la séreuse qui le tapisse, même piqueté que sur les muqueuses.

Sur le cœur plusieurs taches rouges, dont la plus grosse mesure comme diamètre un demi centimètre; ces macules sont évidemment hémorrhagiques.

C'est ici le cas d'examiner avec soin le sang et les vaisseaux,

parce que l'on ne pourra nous objecter le voisinage et le contact de produits de secrétion normaux ou pathologiques.

Les muscles cardiaque et diaphragmatique sont évidemment gras. La même lésion commence à se manifester dans ceux de la jambe.

Le poumon, sain dans un de ses lobes, présente dans les autres de vastes ecchymoses ou infarctus entourés de petits points hémorrhagiques. Rien dans les plèvres.

Le foie est graisseux à l'œil nu dans toutes ses parties et presque aussi pâle qu'un foie d'oie, la vésicule biliaire est distendue par de la bile mêlée à du sang. Le volume de la glande ne semble pas modifié.

Dans le péritoine, fortes hémorrhagies de la largeur de la main environ.

Les reins, examinés au microscope, montrent encore leurs tubules, mais l'épithélium a complétement disparu et se trouve remplacé par de la graisse.

Le sang renferme un grand nombre de perles graisseuses, des cristaux analogues à ceux que nous avons déjà décrits. Ces mêmes formes reparaissent dans les taches ecchymotiques du cœur et du péritoine, comme le constatent deux de nos figures (voy. pl. X, fig. 6 et 7).

Il ne nous a pas été possible de trouver de déchirure vasculaire, mais les vaisseaux, en tous cas les artérioles, ne nous paraissent pas malades.

Le foie est en voie de dégénérescence graisseuse évidente ; ici, en effet, nous ne trouvons pas les cellules hépatiques comme à l'ordinaire, elles sont remplies ou remplacées par des gouttelettes de graisse, et les noyaux ont disparu dans les quelques éléments restants. Le tissu connectif interstitiel est sain.

Analyse chimique. Sang 120,87 fournissent 0,431 de corps gras, ce qui donne par 1000 grammes 3gr,73 de graisse et proportionnellement avec la quantité normale des corps gras 1,82 fois de plus.

SIXIÈME EXPÉRIENCE.

Le 15 décembre 1868, à huit heures du matin, nous introduisons dans l'estomac d'un chien de moyenne taille 0gr,30 de phosphore en suspension dans de l'amidon; l'animal ne vomit pas en notre présence.

A deux heures il est déjà triste, température 41°, et nous trouvons des matières rejetées par la bouche autour de sa loge.

Le 16 le chien a repris sa gaîté, il mange, il vient quand on l'appelle, température 42°.

Le 17 nouvelle injection de 0gr,2 de phosphore dans de l'amidon. A 4 heures, température 43°. Le chien meurt dans la nuit.

Autopsie le 18.

Pas ou peu d'ictère. En soulevant le sternum, on aperçoit le péricarde couvert de petits foyers hémorrhagiques de la grosseur d'une tête d'épingle. Même piqueté, de plus quelques grandes ecchymoses dans les plèvres soit pariétales, soit pulmonaires.

Sur le cœur et entre ses fibres il y a de petits épanchements sanguins.

Les poumons sont eux aussi remplis d'ecchymoses et d'infarctus.

L'œsophage est intact; l'estomac montre, dans un endroit très-restreint, une légère sablure hémorrhagique. L'intestin est, dans une longueur d'environ 50 centimètres, soit tigré de points ecchymotiques, soit entièrement noir.

Dans le péritoine il y a de vastes mares de sang.

Le foie dans un de ses lobes commence à pâlir.

Les reins à l'œil nu semblent sains. Pas de traces de globules rouges dans l'urine.

Le sang est noir et poisseux.

Pas de caillots dans le cœur.

Examen microscopique. Mêmes observations que précédemment pour les fibres musculaires du cœur et du diaphragme. Les muscles de la langue commencent aussi à se granuler.

L'examen du péricarde, étalé sur une plaque de verre, nous montre, au niveau d'un piqueté, un grand nombre de vaisseaux gorgés de sang. Quelques-uns sont entourés de plaques sanguines, dans lesquelles on constate la présence de cristaux; certains de ces vaisseaux présentent évidemment des solutions de continuité, comme il est facile de s'en assurer.

Les reins sont en voie de dégénérescence quant au contenu des tubes, certains de ces derniers sont renflés et remplis de granulations évidemment graisseuses; il en est de même du foie, dont certaines cellules sont complétement grasses, tandis que dans d'autres le noyau seul a disparu.

Les fibres musculaires lisses étudiées sur n'importe quel point, sont intactes; on distingue très-bien les noyaux, qui n'ont subi aucune modification.

Les vaisseaux, surtout les artérioles que nous avons examinées d'une manière spéciale, ne nous paraissent pas malades et nous sommes porté à croire que les ruptures vasculaires ne se font que dans les tout petits ramuscules et dépendent d'arrêts de la circulation.

Le sang au microscope présente encore cette fois des cristaux et des perles brillantes comme dans toutes les observations précédentes.

La rate comme toujours est normale ainsi que le pancréas.

Analyse chimique. 114^{gr},70 de sang ont été recueillis et ont fourni 0,403 de graisse, ce qui pour 1000^{gr} donne 3^{gr},52 de graisse, c'est-à-dire 1,72 plus que chez l'animal en bonne santé.

§ 4. — Déductions de physiologie pathologique concernant l'empoisonnement par le phosphore.

Dans toutes ces expériences nous ne voulons attirer l'attention que sur l'état du sang et des vaisseaux.

Système vasculaire. Le cœur a presque toujours été trouvé gorgé de liquide, et l'on peut y rencontrer, soit sous le péricarde, soit sous l'endocarde, des ecchymoses et des infiltrations

sanguines. Ses fibres musculaires, comme celles de tous les muscles de la vie animale, peuvent montrer tous les degrés de la métamorphose graisseuse, depuis la disparition des stries transversales, la granulation finement ponctuée, jusqu'à la complète infiltration du contenu du myolemme, ainsi qu'il est représenté dans le mémoire de Fritz, qui a paru dans les *Archives de médecine* (1863, p. 25).

La rapidité de cette dégénérescence est très-grande et, selon nous, est un des faits les plus curieux de cette singulière affection. Nous l'avons trouvée déjà commençante au bout de 4 heures.

Le péricarde nous a semblé être un lieu d'élection pour les hémorrhagies et c'est sur lui que nous avons étudié les capillaires. Nous y avons trouvé et nous avons fait voir à plusieurs personnes des ruptures de capillaires, d'où s'échappaient des piles de globules sanguins.

Les gros vaisseaux et les artérioles ont leurs parois parfaitement intactes, on y distingue très-nettement les trois couches. Aussi, en présence de cette intégrité des canaux, ne voyons-nous pas comment on pourrait expliquer les points hémorrhagiques que nous avons trouvés dans tout l'organisme, autrement que par les corps étrangers que nous avons rencontrés dans le sang; ceux-ci, mettant un obstacle à la circulation, amènent des ruptures vasculaires. Nous sommes encore confirmé dans cette opinion par la présence des cristaux dans le sang des ecchymoses et par la forme des hémorrhagies. En effet si nous les étudions au début, nous voyons un point plus petit qu'une tête d'épingle, qui peu à peu augmente, finit par se réunir à ses voisins et par former ces immenses plaques hémorrhagiques. S'il n'y avait que transsudation du sang à travers les parois vasculaires, au lieu de foyers nous aurions de fines traînées, et nulle part nous n'en avons trouvé.

Sang. Nous arrivons ici à la question qui nous a spécialement préoccupé quand nous avons entrepris ce travail. Dans les livres que nous avons parcourus nous avons rencontré la plus grande dissidence à ce sujet.

Si les uns (Leudet, Lewinski etc.) ont trouvé le sang noir et liquide, d'autres (Munck et Leyden) l'ont vu très-bien coagulé.

Un fait qui est plus prouvé et sur le quel l'accord est plus général, c'est la défibrination du sang, démontrée chimiquement par les analyses et rationnellement par le passage du sang à travers les parois des vaisseaux, par les ecchymoses et les infiltrations sanguines si étendues que l'on observe à une certaine période de la maladie.

Cette défibrination est telle que, lorsque pour favoriser l'analyse chimique nous battions le sang pour en séparer la fibrine, la quantité que nous obtenions était très-inférieure à celle que l'on trouve normalement. Ce n'est pas à dire que nous admettons cette défibrination comme cause unique des épanchements de sang. Nous croyons pouvoir expliquer cette diathèse hémorrhagique, comme l'appelle Lancereaux, par une altération de ce liquide.

Rokitansky, il y a longtemps déjà, avait émis l'opinion que, dans le sang des empoisonnés par le phosphore, il devait se trouver des matières grasses en excès. Nous avons étudié le liquide hématique pendant la vie et après la mort, et immanquablement nous avons trouvé dans celui des animaux intoxiqués, des cristaux et des perles brillantes en quantité plus ou moins considérable; mais, nous pouvons le dire, toujours en proportion avec les accidents qui s'étaient produits lorsqu'on tuait l'animal, ou avec la durée de la vie, lorsqu'on le laissait mourir.

Ces cristaux, comme on peut le voir par nos dessins, se présentaient sous la forme d'aiguilles, quelquefois isolées, d'autres fois en groupe, ou même elles semblaient rayonner d'un centre. On les trouvait dans le contenu de tous les vaisseaux, aussi bien dans celui de la jugulaire que dans le sang de la veine porte, et en très-grande quantité dans celui des ecchymoses. Traités par l'éther, on les voyait très-rapidement diminuer de volume et finir par disparaître.

L'analyse chimique, faite par M. Ritter, est venue en outre confirmer notre opinion. En effet, toujours, nous avons trouvé

un excès de graisse dans le sang, et quelquefois des quantités considérables, ainsi chez le chien il existe normalement :

Graisse pour 1000 grammes de sang,

Chien bien portant,	$2^{gr},05$.			
Chien empoisonné,	n° 1,	$5^{gr},09$,	soit 2.48	fois de plus.
—	n° 2,	$3^{gr},41$,	— 1.66	—
—	n° 3,	$4^{gr},71$,	— 1.25	—
—	n° 4,	$3^{gr},75$,	— 1.82	—
—	n° 5,	$3^{gr},52$,	— 1.72	—

Nous avons donc chaque fois une grande augmentation de corps gras, et dans deux cas, n° 1 et n° 3, plus du double. Nous croyons, d'après cela, pouvoir dire, vu les assertions du microscope et de la chimie, que le sang, lui aussi, est engraissé.

Mais comment cela a-t-il lieu? Est-ce au détriment de ses globules, est-ce de la graisse qui lui est fournie par les divers organismes du corps?

Nous sommes tenté de croire que les deux y contribuent, quoique la plupart des auteurs nient avoir trouvé des altérations des globules sanguins. Cooper, Ledey et quelques autres ont néanmoins avancé qu'ils ne leur semblaient plus normaux. Lœwin, enfin, dans le cas qu'il rapporte, s'exprime ainsi : « La recherche microscopique montre une dissolution presque complète des corpuscules du sang. La question est simplement de « savoir si cette fonte doit être attribuée à la décomposition du « cadavre qui avait déjà commencé, ou bien à une influence particulière du phosphore sur les globules sanguins, comme Cooper le dit. »

Nous ne pouvons affirmer que dans nos expériences nous les ayons trouvés altérés, mais certainement quelques-uns n'avaient pas leurs caractères habituels ; ils étaient comme finement granulés; dans certaines places on en voyait d'accolés les uns aux autres, formant des conglomérats dans lesquels il était impos-

sible de distinguer les contours des globules. D'un autre côté, la grande quantité de matières grasses contenues dans le sang ne nous permet pas de croire facilement à une transformation des éléments, car, dans ce cas, nous ne devrions plus en trouver qu'un très-petit nombre.

Quant à la couleur, nous l'avons toujours vue noire, foncée; dans un seul cas, il y avait des caillots dans le cœur.

Cette altération du sang rend compte, mieux que toutes les hypothèses, des hémorrhagies qui surviennent plus ou moins rapidement, mais toujours chez les animaux empoisonnés. En effet, il est impossible qu'avec des modifications pareilles, il ne se produise pas des arrêts de circulation, des bouchons, qui, pressés par les colonnes de sang placées *a tergo* et subissant toujours l'action du cœur, ne s'enfoncent de plus en plus et ne se transforment en coins qui finissent par rompre les parois si minces des capillaires. Ce qui prouve, du reste, la vérité de notre manière de voir, c'est que dans ces foyers nous trouvons les mêmes lésions du sang que dans l'intérieur des vaisseaux eux-mêmes.

La genèse des infarctus de cette espèce a, d'ailleurs, déjà été décrite par nous, à l'occasion de l'observation d'ictère grave ci-dessus mentionnée. Ce fait se trouve relaté dans un mémoire intitulé : *Contributions à l'étude des embolies capillaires*, présenté à l'Institut, le 21 décembre 1868.

De ce qui précède, on peut déduire que :

L'empoisonnement aigu par le phosphore a pour résultats anatomo-pathologiques :

1° Une dégénérescence graisseuse rapide de certains tissus et du sang;

2° L'altération hématique est histologiquement et chimique-

ment démontrée, elle se caractérise par une augmentation considérable de graisse;

3° La modification du liquide détermine des arrêts de circulation dans le système capillaire, d'où possibilité de rupture des petits vaisseaux, hémorrhagies et infarctus multiples.

Du fait clinique et des expériences que nous venons de consigner, nous pouvons jusqu'à un certain point rapprocher quelques accidents se rapportant aux altérations du sang par la bile ou les sels qui entrent dans sa composition.

Sans nous arrêter aux modifications chimiques du liquide nourricier en semblables circonstances, que nous étudierons d'une manière spéciale, M. Ritter et moi, dans un mémoire qui paraîtra prochainement et dont quelques fragments se trouvent déjà indiqués dans le consciencieux travail de notre élève M. le docteur Grollemund, nous nous contenterons de signaler quelques accidents locaux qui caractérisent cette espèce d'empoisonnement, et principalement les hémorrhagies multiples qu'on observe lors de l'administration d'une dose suffisante de ces substances.

§ 5. — Deuxième série d'expériences : Infarctus par intoxication biliaire du sang.

PREMIÈRE EXPÉRIENCE.

25 juillet. Nous injectons dans la veine crurale d'un petit chien barbet, 5 centimètres cubes d'une solution de taurocholate de soude. L'opération réussit très-bien, car l'animal détaché ne présente aucun signe morbide appréciable.

Le lendemain matin nous le trouvons mort, couché au milieu d'une mare de sang venant et de la bouche et du rectum.

L'autopsie, faite en présence de MM. les professeurs Bach, Michel et Wieger, démontre des hémorrhagies multiples, surtout dans l'épaisseur des muqueuses, depuis l'œsophage jusqu'à l'anus. Tout le tube digestif est rempli de sang. Le lavage le plus

minutieux ne parvient pas à enlever les taches ecchymotiques visibles dans l'épaisseur de ses membranes.

Il est facile par l'incision de ces macules de s'assurer qu'il n'y a pas eu simple transsudation de serum coloré, mais bien rupture des capillaires. On peut isoler les petits caillots. Du reste, des expériences personnelles sur le passage des globules blancs et des globules rouges à travers les parois des capillaires ne nous permettent pas d'admettre la théorie de Conheim. Ces expériences ont paru dans le *Journal d'anatomie et de physiologie* de M. Ch. Robin, n° 1, janvier 1870.

Au microscope on constate un état graisseux du sang très-manifeste, caractérisé par une grande quantité de petites perles et quelques cristaux d'hémoglobine.

L'examen du liquide encore contenu dans les vaisseaux donne des résultats identiques à ceux que nous venons de mentionner. Il n'est donc pas douteux pour nous que l'hémorrhagie n'ait été précédée de ruptures capillaires et d'infiltrations hématiques dans le tissu même.

Si nous pouvions conserver des doutes à cet égard, ils ne résisteraient pas à l'examen des poumons, où nous avons constaté des infarctus hémorrhagiques sans nombre et trouvé les mêmes altérations du sang que dans les foyers apoplectiques eux-mêmes.

Dans la plèvre existaient beaucoup d'ecchymoses. La dissection attentive de cette membrane et l'examen microscopique, à un grossissement de 100, nous ont permis de voir des déchirures vasculaires manifestes.

Quant à la structure des vaisseaux, nous ne l'avons trouvée modifiée nulle part; force nous est donc d'admettre des ruptures, que nous mettons sur le compte d'oblitérations capillaires et d'une augmentation de tension *a tergo*.

DEUXIÈME EXPÉRIENCE.

Le 5 août nous introduisons dans la jugulaire d'un chien de taille moyenne 7 centimètres cubes d'une solution de glycocholate

de soude. Le chien résiste parfaitement à l'injection. Il vit 2 jours, présente des urines sanguinolentes et des selles mélaniques. Pas d'accidents nerveux, ni de vomissements.

A l'autopsie nous constatons quelques taches ecchymotiques sur le tube digestif, quatre infarctus dans le rein gauche et une infiltration hémorrhagique disséminée, sous forme de noyaux apoplectiques, dans les deux poumons.

L'analyse du sang montre une dissolution des globules rouges évidente, une notable quantité de granulations graisseuses et quelques cristaux d'hémoglobine.

Ainsi que dans l'expérience précédente, nous sommes conduit à admettre des ruptures vasculaires comme cause immédiate des lésions indiquées ci-dessus.

Quant à la modification du sang, nous nous la croyons en corrélation directe avec la présence du glycocholate de soude en grande quantité, d'où une modification des globules et des principes coagulables du sang et des arrêts de circulation dans les systèmes capillaires.

§ 6. — Considérations générales sur les applications possibles des faits d'expériences à la clinique.

Il est impossible de ne pas être frappé de la similitude des altérations constatées tant dans l'observation qui est placée en tête du chapitre que dans les expériences sur l'empoisonnement par le phosphore et les acides de la bile.

Dans les trois cas on est forcément conduit par l'analyse des données cadavériques à placer en première ligne, comme cause des hémorrhagies, la viciation du sang; mais comme raison immédiate des ruptures vasculaires on ne peut s'empêcher d'admettre, vu l'absence de toute modification dans les parois, des arrêts de circulation, des obstructions emboliques. On se rappelle involontairement, en présence des faits que nous venons d'énumérer, les hémorrhagies du typhus pétéchial, du purpura, de la fièvre jaune, de la variole noire et de la scarlatine.

Notre manière de voir à cet égard n'a rien d'insolite ; nous ne sommes même pas le premier à expliquer ainsi les phénomènes hémorrhagiques qu'on observe dans les altérations profondes du sang.

M. le professeur Wieger, se basant sur des travaux d'outre-Rhin, enseigne déjà depuis deux ans à la Faculté de médecine de Strasbourg, que dans les empoisonnements aigus par les sels de plomb et l'acide oxalique, on a signalé des lésions emboliques dans le cerveau et dans les reins, par suite de changements dans les substances coagulables du sang.

Les altérations hématiques dans les empoisonnements métalliques ne sont plus douteuses aujourd'hui. Les travaux de Aug. Ollivier, de Schönbœin, de Hewald, de Savitsch et de Falck ont établi d'une manière incontestable la modification des principes albumineux du sang par le plomb, le mercure, l'arsenic, le fer même. Les conditions nouvelles de la circulation en ces circonstances ne doivent donc étonner personne, et l'on comprend sans peine qu'il puisse se faire des arrêts dans les capillaires et des précipités solides, quand la composition normale du fluide nourricier est modifiée à ce point.

Dans le domaine de la pathologie interne on pourrait rapporter un grand nombre de lésions locales, dans les affections générales, à des métamorphoses profondes dans les substances coagulables du sang, entraînant à leur tour des obstructions vasculaires de nature embolique, qui deviendraient alors le point de départ des accidents locaux. C'est ainsi que l'on pourrait expliquer les hémorrhagies multiples survenant dans le cours des fièvres graves ; les furoncles, les anthrax, les ulcères de l'estomac, que l'on observe si souvent dans l'alcoolisme chronique ; les infarctus à tout degré des différents organes dans la mélanémie, la leucémie, la glycosurie et les autres cachexies.

CHAPITRE II.

INFARCTUS MULTIPLES PAR ACCUMULATION DE POUSSIÈRES ORGANIQUES, CAPABLES DE TRAVERSER LE SYSTÈME CAPILLAIRE, VENANT DE FOYERS DÉTERMINÉS.

§ 1. — Base clinique des expérimentations du deuxième chapitre.

OBSERVATION XXVI. — Dégénérescence des ganglions mésentériques. — Abcès du foie et infarctus des reins. — *Clinique médicale de Strasbourg.*

La nommée X..., âgée de trente-sept ans, femme mariée, couchée au lit n° 14 de la salle 33.

Se dit malade depuis trois semaines; elle s'est plainte au début de céphalée, de perte d'appétit, de malaise général. Elle a continué son travail jusque huit jours avant son entrée à l'hôpital; à partir de cette époque: aggravation de tous les symptômes, mal de tête plus intense, vomissements, agitation considérable, délire violent pendant la nuit.

Au moment de son admission l'intelligence paraît encore assez nette; elle parle avec lucidité, répond aux questions. Le soir du même jour à quatre heures la face est pâle, le regard terne, un peu égaré: aspect semi-comateux; la peau est couverte d'une sueur fraîche, visqueuse, 38°,1 dans l'aisselle, 39° dans le vagin. A partir de ce moment on n'en tire plus un mot; mouvements convulsifs des mains, carphologie, mais ni contracture ni paralysie. Point d'extension de la nuque, pupilles dilatées ou peu contractées.

Rien du côté de la poitrine. Ventre souple, indolore, non ballonné, non gargouillant, sans taches rosées. Constipation, urines volontaires, fortement albumineuses.

Peu de changement les jours suivants. Aucune localisation abdominale. Point de diarrhée; une seule selle solide à la suite d'un lavement purgatif; aucun retour de l'intelligence, mais

point de délire depuis son entrée. Point de prostration des forces, décubitus latéral.

Le 17 même état général, rétention d'urine. Le cathétérisme est assez difficile, vu la résistance de la malade; il laisse écouler environ 1200 grammes d'une urine limpide, non floconneuse.

Le 18 au matin, affaiblissement plus considérable, perte complète de connaissance. Miction involontaire dans la nuit. Respiration un peu embarrassée; commencement de cyanose des lèvres; mort le soir, à 7 1/2 heures.

Autopsie vingt-quatre heures après la mort.

L'ouverture du ventre est pratiquée en premier lieu. Les viscères occupent leur position normale et ne présentent à l'extérieur aucune apparence de lésion.

On fend le tube intestinal dans toute sa longueur : on ne trouve rien de particulier, si ce n'est une toute petite ulcération très-superficielle dans le gros intestin, à 0,50 environ de la valvule iléo-cæcale.

L'estomac est vide, contient à peine quelques mucosités. Rien au pylore, rien au cardia. Le gros intestin est rempli de matières fécales dures.

Les ganglions mésentériques sont tuméfiés et caséeux.

La rate est augmentée de volume, mais ne présente ni abcès ni infarctus.

Le foie offre à sa surface quelques taches jaunâtres, circonscrites par la coloration habituelle de l'organe. L'incision du parenchyme sur différents points révèle une grande quantité de foyers de un centimètre de diamètre, variant entre le rouge foncé et le jaune ocre ; ces derniers sont à contenu puriforme, caséeux. Ces centres d'altération sont disséminés dans tout l'organe et sont partout entourés par de la substance normale.

Les reins ne sont pas égaux en volume; le gauche est plus réduit que le droit. A la surface des deux viscères, on constate des points blancs analogues à ceux du foie, et des infarctus

rouges ; en incisant, on voit sur les surfaces de section de petits foyers à aspect et à conformation semblables à ceux du foie.

L'ouverture du thorax montre d'anciennes adhérences pleurétiques des deux côtés, mais les poumons crépitent à peu près dans toute leur étendue ; ni abcès ni infarctus ; on sent des nodules au sommet du lobe gauche.

Le cœur ne présente rien de particulier, si ce n'est une diminution de volume. Les orifices et les valvules sont sains.

L'autopsie du crâne montre les méninges congestionnées ; un peu d'exsudat sous-arachnoïdien. Hyperhémie de la substance cérébrale à la base ; sur le pont de Varole, une légere exsudation transparente. Liquide assez abondant dans les ventricules latéraux et moyen. Pas d'autres lésions, ni macroscopique ni microscopique. Grande quantité de poussière dans tous les vaisseaux.

L'examen histologique démontre jusqu'à l'évidence que les foyers trouvés dans le foie sont des infarctus ramollis ; en effet, sous le microscope on ne trouve que des éléments remplis de granulations très-fines, qui deviennent libres par déchirure de l'enveloppe des cellules à la moindre pression que l'on exerce sur le couvre-objet ; des gouttelettes graisseuses, des globules rouges très-grenus et des poussières moléculaires y abondent. Pas d'éléments purulents francs.

Quand on exprime un de ces foyers, il reste, pour indiquer sa place, une espèce de capsule, de cupule composée d'un tissu friable, dans lequel on reconnaît encore les grosses cellules hépatiques ; elles sont toutefois déjà en voie de régression.

Nulle part nous ne trouvons un corpuscule pyoïde qui nous permette de dire que ces foyers sont des abcès véritables ; rien non plus ne nous autorise à prononcer ce nom de dégénérescence cancéreuse ; car, en ce cas, nous rencontrerions au milieu de la poussière moléculaire des éléments caractéristiques.

Les ganglions mésentériques et en général tous ceux de l'abdomen, principalement ceux de la base du foie, présentent des

modifications évidentes : le stroma et les alvéoles sont infiltrés d'une substance finement granuleuse, au milieu de laquelle on distingue encore par-ci par-là quelques noyaux nets. Ils sont donc en voie de dégénérescence consécutive à un processus ascentionnel antérieur.

La lymphe présente une multitude de granulations, libres ou en amas, analogues aux détritus que nous avons signalés dans les ganglions ramollis du mésentère.

Comme trait d'union entre toutes ces lésions et principalement entre celle du rein et celle du foie, nous ne trouvons absolument rien qu'une altération du sang caractérisée par une notable augmentation du nombre des leucocytes et la présence d'une grande quantité de poussières moléculaires, que l'on rencontre dans toutes les parties du corps et dans tous les organes.

L'intoxication du sang par des débris infiniment petits ne peut être que dépendante de l'altération de la lymphe et des ganglions mésentériques. Néanmoins le passage des débris pulvérulents dans les différents systèmes est incontestable et les infarctus ne peuvent dépendre que d'arrêts circulatoires s'expliquant comme dans les précédentes observations.

OBSERVATION XXVII. — Plaie de tête. — Infarctus multiples. — Granulations graisseuse dans le sang. — *Clinique médicale de Strasbourg.*

Le nommé K... T..., âgé de trente ans, palefrenier, entre à l'hôpital le 15 juin 1869, avec les signes d'une périostite phlegmoneuse de la clavicule et un état général assez mauvais. On trouve une collection purulente ancienne à la bosse pariétale droite; elle est la suite d'une plaie de tête incomplétement guérie et devient le point de départ de l'infection.

Les jours suivants, il se développe des abcès aux deux fesses et des points de pneumonie métastatique. Le malade succombe enfin le 26 juin 1869.

L'autopsie est faite quarante-huit heures après la mort.

Amaigrissement général, teint jaunâtre, ecchymoses au niveau

du mamelon droit et sur la partie externe de l'avant-bras du même côté.

Décollement du périoste de la clavicule gauche à son extrémité externe; dénudation du crâne au niveau de l'angle postérieur du pariétal droit; deux cavités purulentes sur les parties postérieures gauche et droite des fesses.

Toutes les articulations sont successivement ouvertes; nous ne constatons nulle part ni pus, ni altération des synoviales. Il n'y a d'exception que pour la jointure sterno-claviculaire gauche qui en renferme et dont les cartilages sont en voie de desquamation nécrobiotique.

La dissection de la peau du crâne montre une solution de continuité transversale de $0^m,025$ d'étendue. Les bords de la plaie sont œdématiés, infiltrés de noyaux purulents. Les bourgeons charnus sont livides et couverts d'une couenne grisâtre. En détachant la peau, nous constatons une lamelle osseuse, nécrosée, de 2 centimètres carrés de surface; ce petit séquestre est séparé du restant de la table externe par un sillon de 2 à 3 millimètres de largeur. La rainure entre mort et vif est elle-même occupée par un tissu mollasse, jaunâtre, strié de rouge, composé d'éléments purulents, d'une grande quantité de graisse libre en gouttelettes et en grains, d'un stroma finement fibrillaire et de capillaires remplis de globules sanguins en voie de régression, c'est-à-dire qu'ils sont pleins de poussière pigmentaire, de graisse et de leucocytes. La table interne n'est nécrosée que dans l'étendue d'un demi centimètre carré; tout autour, le tissu osseux commence à s'enflammer (ostéite d'élimination).

Le crâne est scié et enlevé. On trouve la dure-mère, au niveau de la lésion osseuse que nous venons de décrire, phlogosée sur une étendue de 2 centimètres carrés de surface. En ce point, elle est épaissie, infiltrée de noyaux, mais il n'y a pas encore de suppuration. La pie-mère n'est pas lésée.

L'ouverture du sinus longitudinal supérieur fait constater dans l'intérieur de cet espace triangulaire un caillot assez dur et blanc

à son extrémité antérieure, ramolli et friable à son extrémité postérieure. Il se compose de fibrine granuleuse, de débris de globules rouges et d'un grand nombre de leucocytes. Les autres sinus ne renferment rien de semblable, ils sont remplis de sang liquide et noir.

La dissection de la veine jugulaire droite n'y fait pas découvrir de caillot; mais à son embouchure dans la sous-clavière nous en trouvons un qui est assez ancien, car il est très-friable et ramolli au centre. La paroi de la veine est déjà épaissie et la tunique externe infiltrée de noyaux.

Dans le reste du système veineux, nous ne voyons rien d'anormal.

L'examen du sang fut fait de suite après ces constatations. Nous n'y signalons pas d'altération pour ce qui est de la forme des corpuscules rouges et blancs; mais nous y voyons des éléments étrangers, qui ne sont autre chose que des granulations très-fines, brillantes, graisseuses, les unes libres, les autres amassées sous forme de petites plaques mesurant jusqu'à 3 et 4 fois la longueur du globule dans tous les sens.

L'examen au scalpel de la région sus-claviculaire gauche nous fait voir qu'il y a un décollement périostique qui s'étend jusqu'à la moitié de la clavicule. L'os lui-même est malade dans toute cette étendue; la moelle est, en effet, en voie de suppuration (ostéomyélite).

La section de l'ecchymose de la poitrine et du bras met à jour une infiltration purulente du tissu cellulaire sous-cutané (injection de chlorhydrate de quinine).

L'ouverture de la poitrine nous montre un pyothorax à gauche, peut-être de nature métastatique, peut-être suite de l'abcès péri-claviculaire signalé plus haut; nous ne trouvons néanmoins pas de communication directe entre le cloaque sous-périostique et la cavité de la plèvre.

Le poumon gauche est farci, surtout à la périphérie, d'infarc-

tus; les uns durs, les autres ramollis et en pleine liquéfaction graisseuse.

Nous ne doutons point de la nature embolique, vu la forme et la disposition de ces lésions; mais il nous a été impossible de trouver les vaisseaux oblitérés autrement que par les poussières signalées plus haut.

Nous n'avons à signaler que deux abcès métastatiques dans le poumon droit.

Le cœur ne présente pas d'altération. Le sang qui y est contenu a la même particularité que celui signalé ci-dessus.

L'ouverture de l'abdomen donne un foie en apparence normal, mais dans son intérieur nous trouvons quatre infarctus en voie de suppuration.

Nous avons disséqué les veines et les artères qui y conduisent, mais le ramollissement était tel qu'il nous a été impossible de trouver la cause immédiate des lésions; même altération du sang que ci-dessus.

Les reins sont fortement anémiés et présentent une régression graisseuse dans l'épithélium des canalicules de la substance corticale.

Rien dans la rate.

Rien du côté du système urinaire.

Les abcès des fesses sont sous-cutanés et inter-musculaires, les os du bassin ne sont pas dénudés. Pas d'hémorrhagie musculaire.

Les substances cérébrale et cérébelleuse ne sont point altérées.

L'analyse histologique du sang ne laisse pas de doute sur la cause immédiate des localisations multiples. Celles-ci dépendent d'oblitérations capillaires par des poussières en suspension dans le sang, venant échouer, par suite de leur quantité, dans certains territoires vasculaires. La raison plus éloignée des dépôts

se trouve dans le ralentissement physiologique de la circulation dans le domaine capillaire, encore augmenté par la présence des corps étrangers dans le fluide sanguin, le grand nombre de globules blancs et les transformations forcées en semblable occurrence des principes coagulables.

Tous les systèmes vasculaires contenant les poussières dont il s'agit, on ne peut douter du passage possible de ces éléments à travers les réseaux.

La source première des corpuscules nous est démontrée par la clinique dans la lésion crânienne, autour de laquelle nous trouvons les capillaires et les veinules farcis de coagulums pulvérulents.

Comme nous venons de le dire, nous ne pouvons pas admettre dans les deux cas précédents une modification primitive du sang. Nous nous trouvons bien en présence de foyers ayant provoqué une altération de ce liquide par déversement continu de poussières moléculaires.

Suivre la nature par l'injection dans les vaisseaux de poussières aussi fines qu'on les puisse trouver, nous ayant été impossible, nous avons dû songer à un autre *modus faciendi*.

Nous rappelant les résultats obtenus par la production de fractures compliquées chez des lapins, nous nous sommes demandé si nous ne pourrions pas par cette voie détournée atteindre le but désiré.

En réfléchissant aux résultats incomplets obtenus dans nos expériences avec M. Mulot, nous sommes arrivé à penser que la cause de l'insuccès se trouve dans la mort trop rapide des animaux qui succombaient par suite de traumatisme exagéré. Aussi avons-nous pensé devoir les recommencer dans d'autres conditions : au lieu de faire des résections, de briser en dents de loup les fragments et de broyer la moelle avec un stylet, nous nous sommes contenté de mettre l'os à nu, de le scier sur un point, et d'introduire, en guise de cheville, dans le canal médullaire

des deux fragments, un petit clou en plomb. Sur six opérations ainsi faites, deux nous ont donné des résultats satisfaisants; nous allons les rapporter.

§ 2. — Troisième série d'expériences : Embolies graisseuses obtenues par des corps étrangers placés dans le canal médullaire des os.

PREMIÈRE EXPÉRIENCE.

Le 3 août nous scions le fémur à un lapin et nous plantons dans le canal médullaire un clou de plomb. L'animal supporte bien l'opération et vit huit jours.

L'autopsie faite immédiatement après la mort donne pour résultat une ostéomyélite intense des deux fragments. La moelle osseuse tout aussi bien dans le canal médullaire que dans les canaux de Harvers, présente tous les caractères de la suppuration. Pas de décollement périostique. Teinte rouge claire de la substance osseuse. La dissection des veines du membre jusqu'à la veine cave inférieure ne montre pas de coagulum ancien dans ces vaisseaux. Le sang examiné au microscope est rempli de granulations très-fines et de leucocytes.

Dans le cœur droit même altération du liquide hématique.

Dans les poumons quelques infarctus rouge foncé, évidemment hémorrhagiques.

Le cœur gauche est vide, ainsi que l'aorte.

Du côté du foie, de la rate et des reins, nous ne trouvons pas d'infarctus mais partout le fluide nourricier renferme des granulations analogues à celles citées ci-dessus. Sur certains points, notamment du côté des reins, il y a dans le sang de véritables amas de poussière englobés dans de la fibrine fibrillaire.

DEUXIÈME EXPÉRIENCE.

A un second lapin nous faisons la même opération qu'au premier. L'animal vit cinq jours.

Il est autopsié environ 10 heures après la mort. Même résul-

tat que ci-dessus du côté des os. Granulations moléculaires en grand nombre dans le sang artériel et veineux. Pas d'infarctus pulmonaires, quelques taches hémorrhagiques sur le tube digestif. Rien du côté du foie et de la rate. Deux petits foyers hémorrhagiques dans le rein gauche.

Les quatre autres expériences n'ont pas donné de résultat, parce que les animaux succombèrent quelques heures après l'opération.

De ces deux faits nous pouvons conclure que dans certaines circonstances les lésions osseuses graves déterminent des modifications du sang par apport dans ce liquide de produits venant évidemment des foyers de fracture. De plus, il y est prouvé que des détritus de cette nature peuvent voyager dans tout le torrent circulatoire et se déposer dans certains capillaires par suite de causes qui nous sont encore inconnues, pour y provoquer des infarctus.

Au point de vue de la physiologie pathologique, il suffit de comparer les résultats expérimentaux à ceux fournis par les autopsies ci-dessus mentionnées pour en comprendre l'importance.

Pour donner plus de poids encore à ces déductions expérimentales rapprochées des observations cliniques, nous avons entrepris une quatrième série de recherches, guidé par l'idée de la précipitation possible de solides dans le sang. Dans ce but nous avons songé à des solutions de corps reconnus presque insolubles dans le fluide cruorique. Nous avons choisi la cholestérine en dissolution dans l'éther et dans des solutions savonneuses éthérées.

§ 3. — Troisième série d'expériences: Infarctus par cholestérhémie artificielle.

PREMIÈRE EXPÉRIENCE.

Le 10 mai 1869, nous fixons sur la table à expérience un chien très-bien portant. Nous mettons à nu la veine crurale et nous injectons par petites poussées dans la veine, 3 centimètres cubes d'éther, tenant en dissolution 0gr,228 de cholestérine. L'injection est faite lentement, 1 centimètre cube chaque cinq minutes, et encore cette faible quantité n'est-elle introduite que par petites poussées.

Au bout d'un quart d'heure le chien éprouve tous les accidents de l'empoisonnement par l'éther et meurt très-rapidement.

Des expériences faites avec de l'éther seul ne nous permettent pas le moindre doute à cet égard. Dans les deux cas, la nature des accidents et la rapidité de la mort sont les mêmes.

L'autopsie nous donne raison quant à la nature de l'intoxication, mais nous trouvons de plus dans le poumon, chez le chien empoisonné par l'éther cholestériné, des noyaux hémorrhagiques évidents, variant de la grosseur d'une tête d'épingle à celle d'un petit pois.

Nous disséquons avec soin les veines des membres inférieurs jusqu'aux poumons. Nulle part nous ne trouvons de bulles d'air ni de gaz. En pressant avec le doigt, nous constatons que le sang est très-fluide et qu'il n'y a pas de caillots.

Le cœur droit, comme le cœur gauche, renferme du sang liquide. Celui du cœur gauche est plus rouge, comme dans les cas de mort par syncope.

L'examen histologique ne nous fait rien découvrir de particulier dans le contenu de la veine cave inférieure; mais dans celui du cœur droit et des foyers, nous constatons des cristaux de cholestérine très-manifestes. Il est donc certain que la cholestérine injectée n'a pas été entièrement dissoute dans le sang, qu'après

l'évaporation de l'éther dans les poumons, elle s'est précipitée et a déterminé la rupture des capillaires, d'où les foyers hémorrhagiques.

Nous ne trouvons pas d'infarctus, ni dans le cerveau, ni dans les autres organes.

Nous sommes loin de dire que la mort est le résultat d'accidents emboliques, mais nous pouvons affirmer, de par cette expérience :

1° Que de très-faibles quantités de cholestérine, injectées à l'état de solution dans l'éther, n'ont pu être dissoutes dans le sang une fois que le liquide qui la tenait en dissolution a été évaporé.

2° Que la cholestérine s'est précipitée dans le poumon au fur et à mesure que le véhicule s'évaporait, d'où les embolies que nous retrouvons dans les vaisseaux sous forme de plaques cristallines.

DEUXIÈME EXPÉRIENCE.

Le même jour, un chien de chasse pesant 6kil,050, de taille moyenne, est attaché sur la table à expériences; nous lui ouvrons une veine superficielle de la cuisse et nous y poussons une injection de 1 centimètre cube de solution éthérée de cholestérine.

La respiration s'accélère et les battements du cœur se précipitent, puis tout rentre dans l'ordre. Au bout d'une demi-heure nous injectons un nouveau centimètre cube, l'animal meurt presque immédiatement après.

A l'autopsie nous trouvons les caractères de la mort par syncope; les lésions, sous ce rapport, sont les mêmes que dans le cas précédent. Nous n'observons de traces d'embolies ni dans les poumons ni dans les autres organes.

Les artères pulmonaires sont pleines de sang ainsi que le cœur droit, le ventricule gauche est vide et contracté.

L'examen du fluide hématique est pratiqué à différentes hauteurs. Celui des artères pulmonaires et du cœur droit nous révèle des cristaux de cholestérine très-manifestes.

Le procédé opératoire suivi jusqu'ici est vicieux, parce que l'influence toxique de l'éther ne nous permet pas d'isoler nettement les phénomènes qui lui appartiennent de ceux qui pourraient être le résultat de la cholestérine. Toutefois nous pouvons, dès ce moment, établir le peu de solubilité de cette substance dans le sang, vu les accidents emboliques signalés ci-dessus et la découverte de cristaux de cholestérine dans les vaisseaux.

M. le professeur agrégé Ritter nous a préparé différentes solutions de cholestérine dans des savons chargés de petites quantités d'éther.

TROISIÈME EXPÉRIENCE.

Une vielle chienne pleine, du poids de 3kil,500, fut attachée sur la table le 12 mai. Nous lui mettons dans la veine fémorale droite trente divisions de la solution savonneuse éthérée, contenant 0gr,025 de cholestérine.

L'injection est faite avec beaucoup de ménagement et bien lentement pour obtenir un mélange intime avec le sang. Nous mettons trente-cinq minutes à faire cette opération.

L'animal est détaché, ne paraît nullement incommodé, lèche sa plaie de la cuisse et mange sa soupe avec beaucoup d'appétit.

Le lendemain 13 mai, cette chienne va bien, ne présente pas le moindre accident cérébral, pas de convulsions. Appétit bon, selles normales.

Le 14 nous faisons une nouvelle introduction de 30 centimètres cubes de la solution précédente.

Le 15 l'animal va bien, il a l'œil vif et ne présente pas le moindre accident.

Le 16 nous recommençons avec 30 centimètres cubes de la même solution : cette fois il semble éprouver une certaine gêne de la respiration, mais il conserve son appétit.

Nous ne remarquons pas le moindre symptôme nerveux.

Le 17 répétition de l'opération avec la même dose que la veille : la bête va bien, elle met bas dans la journée un petit chien

qui paraît à terme. Le lendemain, elle refuse sa nourriture et meurt dans la soirée.

Nous lui avons lancé dans la circulation en quatre fois et par intervalle de deux jours, 120 centimètres cubes d'une solution contenant 0gr,10 de cholestérine. Nous n'avons jamais observé le moindre accident jusqu'au moment où elle a mis bas, si ce n'est un peu de dyspnée après la troisième injection.

L'autopsie nous indique que la victime est morte d'accidents utérins avec péritonite. Il est probable qu'elle a péri, comme meurent presque toutes les vieilles chiennes, lors d'une parturition (gangrène de l'utérus). La matrice contenait encore quatre petits chiens.

En dehors de cette lésion, l'autopsie nous a révélé trois infarctus pulmonaires dans le lobe inférieur du poumon droit. Ceux-ci incisés donnent un sang qui, placé sous le microscope, révèle des tablettes de cholestérine manifestes.

Des cristaux analogues ont été trouvés dans le sang du foie, des reins et de la veine cave inférieure.

Cette observation démontre que la cholestérine dissoute dans notre liquide a pénétré dans tout l'organisme, qu'elle ne s'est précipitée qu'après l'élimination du liquide de suspension, mais que, du reste, elle n'a déterminé aucun accident toxique appréciable à l'observation clinique. Les seuls accidents que nous ayons pu constater et attribuer à l'accumulation de cholestérine dans le sang, se réduisent à une légère dyspnée, dont les infarctus pulmonaires étaient la cause évidente.

QUATRIÈME EXPÉRIENCE.

Le chien soumis à cette expérience est un boule-dogue de 6 kilog. Le 25 mai nous lui introduisons par une veine 30 centimètres cubes d'une solution de cholestérine. L'injection est poussée avec beaucoup de ménagement en six fois, de cinq en cinq minutes. L'animal détaché ne présente rien de particulier.

Le 27 nouvelle administration du tiers d'un liquide au titre de 0gr,90 de cholestérine pour 60 centimètres cubes de liquide.

Le 28 l'animal ne présente rien de particulier, l'appétit est très-bon et les selles normales.

Le 1er juin nous faisons une troisième injection de 20 centimètres cubes de la solution précédente.

Le 2 le chien est très-alerte, ses forces ne sont pas diminuées, il étrangle un chien barbet de sa taille qui se trouvait dans la même cage que lui et qui avait des convulsions.

Le 3 quatrième introduction de 20 centimètres cubes de la solution précédente.

Le 4 le chien va bien, mais il semble avoir une certaine gêne de la respiration. Appétit bon et selles normales.

Le 7, le 9 et le 11 nous injectons à ce même animal, chaque fois 40 centimètres cubes d'une autre solution contenant 1gr,55 de cholestérine dans 120 grammes de liquide.

Toutes ces opérations ont été faites avec les plus grandes précautions et très-lentement, chacune d'elles durait une demi-heure au moins.

En seize jours nous avons fait pénétrer dans l'économie de ce chien 2gr,575 de cholestérine.

Du 11 juin jusqu'au 15 juillet nous avons observé ce chien sans jamais apercevoir le moindre phénomène d'intoxication, c'est à peine s'il a présenté quelques légers troubles de la respiration.

Le 15 il a été tué d'un coup de pistolet, parce qu'il était devenu si méchant qu'on ne pouvait l'approcher et qu'il étranglait tous les chiens qu'on laissait près de lui.

Autopsie. Elle est faite immédiatement après la mort.

En enlevant la peau du thorax, nous trouvons dans le troisième espace intercostal du côté droit un abcès à pus concret, infiltrant le tissu cellulaire sous-cutané sur l'étendue d'un demi-centimètre carré. Son contenu renferme des cristaux de cholestérine.

En détachant le sternum et en examinant les poumons en

place, nous constatons à la base de l'organe droit un très-bel infarctus d'une coloration ocre, occupant 2 centimètres carrés au moins.

La teinte révèle un épanchement hémorrhagique antérieur, elle est la même que celle des vieux foyers cérébraux. Nous y trouvons des tablettes d'hématocristalline, des détritus de globules rouges et quelques leucocytes.

Sur différents autres points des poumons droit et gauche nous trouvons des infarctus plus petits et plus récents.

Sur dix plaques de microscope faites avec du sang du poumon nous en trouvons une avec des cristaux de cholestérine très-manifestes.

Le cœur, le foie, la rate, les intestins ne présentent rien de particulier, mais nous trouvons deux abcès suppurés, de la grosseur d'un pois et ayant parfaitement la forme des infarctus ramollis dans le rein gauche.

Nous avons recherché avec soin s'il y avait des oblitérations veineuses par des coagulums ; nous n'en avons pas trouvé, nous ne pouvons accuser ici comme cause des embolies, ni phlébite ni thrombus. D'un autre côté le sang renfermait encore de la cholestérine qui ne s'était pas dissoute ; nous croyons donc que tous ces infarctus sont le résultat de la précipitation de la cholestérine dans le sang, lorsque le liquide éthéro-savonneux a été éliminé de l'économie.

Ces différentes expériences nous permettent d'affirmer :

1° Que la cholestérine ne produit pas le moindre accident toxique, pas le moindre symptôme du côté du tube digestif ou du système cérébral.

2° Que lorsque la cholestérine, par une cause quelconque, soit augmentation dans sa formation, soit difficulté dans son excrétion, s'accumulera dans le sang au point que le maximum de sa solubilité sera dépassé, elle se précipitera sous forme de poussières so-

lides, qui pourront produire des embolies dans tous les points de l'organisme et par conséquent des accidents très-divers.

On peut présumer d'après les données fournies par la cholestérémie artificielle que d'autres produits, tels que l'acide urique, les phosphates et les carbonates de chaux, dissous dans le sang dans une certaine proportion, détermineraient, par une exagération de formation ou un arrêt d'élimination, des résultats analogues, c'est-à-dire des précipités fins dans les territoires capillaires. Ces expériences sont déjà rapportées dans la thèse de M. Pagès.

§ 4. — Essai d'explication de certaines manifestations locales dans les dyscrasies aiguës et chroniques.

N'expliquerait-on peut-être pas certains accidents graves survenant dans le décours de la goutte et du rhumatisme par exemple, par des précipités de ce genre dans les réseaux capillaires des principaux organes viscéraux ?

La découverte de poussières organiques graisseuses, ou autres, pouvant parcourir les différents systèmes vasculaires, et l'étude des lésions locales ainsi déterminées, nous font songer malgré nous à certains faits pathologiques jusqu'ici inexpliqués ou admis avec des interprétations qui ne résistent pas aux recherches réellement scientifiques. Je veux parler de ces accidents locaux, furoncles, anthrax, abcès, plus ou moins sérieux suivant leur siége, que la clinique nous montre si souvent dans le cours des convalescences des inflammations franches et de certaines fièvres graves.

Dans la résolution de la maladie il faut de toute nécessité que le produit anormal constituant la lésion, disparaisse pour que l'organe affecté reprenne ses fonctions physiologiques. Les études histologiques nous apprennent que ces produits passent successivement par les différentes périodes de la régression, que finalement le déliquium graisseux qui en résulte rentre dans le torrent circulatoire, et qu'ainsi le viscère lésé revient à son état normal. Les matières résorbées se trouvent d'habitude dans des conditions telles que l'organisme s'en sert ou les élimine sans qu'il en ré-

sulte aucun dommage pour lui. Ne peut-on pas supposer que par suite de circonstances inconnues jusqu'à présent, le déliquium à résorber ne soit dans un état tel que l'absorption immédiate ou l'élimination en devienne impossible? En semblable occurrence, nous nous trouverions dans le cas de nos injections de cholestérine et ainsi se formeraient des infarctus ou des abcès.

On peut rendre pour ainsi dire tangibles les phénomènes que nous venons de mentionner et les explications que nous venons d'essayer, en injectant dans les vaisseaux des produits colorés et assez fins pour traverser les différents réseaux capillaires. Le hasard a voulu que des expériences faites, dans un tout autre but, avec du bleu d'aniline dissous dans de l'alcool et précipité par de l'eau, nous conduisissent au but désiré. Le rapport exact de ces expérimentations en fera mieux ressortir l'importance.

§ 5. — Cinquième série d'expériences: Infarctus multiples par injection de bleu d'aniline dissous dans de l'alcool et précipité par l'eau.

PREMIÈRE EXPÉRIENCE.

Le 15 septembre 1869, nous introduisons dans la veine tégumenteuse abdominale d'une grenouille quelques gouttes d'une solution alcoolique d'aniline du commerce étendue d'eau. L'opération est faite avec une seringue de Pravaz.

L'injection terminée et le vaisseau lié, nous remettons l'animal dans son bocal, sans plus nous en occuper pendant quelques jours.

Après ce laps de temps nous tuons la grenouille pour faire son autopsie.

Nous sommes tout étonné de trouver dans tous les viscères, et même dans les muscles, des stries et de petites macules bleues.

L'examen microscopique ne nous a pas permis de douter que nous n'ayons affaire à des dépôts, à des accumulations de poussières d'aniline dans les organes.

Cette substance ne se mélange pas au sang pour le colorer dans ses éléments ; elle se met en petits grains d'une finesse extrême, elle est entraînée par la circulation et donne par sa présence la teinte bleue aux vaisseaux qui la contiennent et aux taches hémorrhagiques dans la constitution desquelles elle entre.

Nous avons donc trouvé, pour la grenouille au moins, un moyen de rendre sensibles les faits de circulation de poussières inorganiques à travers tous les territoires vasculaires, à quelque réseau qu'ils appartiennent, au point de vue de la distribution du sang et des arrêts possibles sur n'importe quel point.

De ce fait à l'explication des phénomènes critiques localisés, par exemple, il n'y a certes pas loin. Pour lui donner plus de poids encore, nous avons répété l'expérience ci-dessus sur un organisme plus élevé, un petit chien.

DEUXIÈME EXPÉRIENCE.

22 septembre 1869. Dans la veine crurale d'un caniche, nous injectons six centimètres cubes de la solution d'aniline préparée comme ci-devant.

L'animal ne se ressent nullement de l'opération qu'il vient de subir. Nous le tuons d'un coup de fusil après une dizaine de jours.

L'autopsie est faite immédiatement après la mort.

Nous trouvons des grains d'aniline dans tous les systèmes circulatoires.

Dans les poumons et dans le foie, nous notons des taches hémorrhagiques. Dans ce dernier il y a même trois infarctus ramollis, dans lesquels les grains d'aniline sont très-apparents.

Ici donc, comme chez la grenouille, il y a eu passage à travers le poumon de la substance injectée, dissémination des grains dans la grande circulation, et quelques arrêts capillaires, d'où des obstructions et des infarctus.

CHAPITRE III.

GENÈSE DES OBSTRUCTIONS CAPILLAIRES, DONT IL A ÉTÉ QUESTION DANS LES DEUX CHAPITRES PRÉCÉDENTS.

§ 1. — Altérations primitives du sang.

Dans nos différents Mémoires intitulés : *Recherches expérimentales sur la présence des infusoires et l'état du sang dans les maladies infectieuses*, nous avons démontré, M. le professeur Coze et moi, qu'il s'opère dans le sang des modifications profondes chez les individus atteints de l'une ou de l'autre des maladies dites générales et infectieuses.

De nos analyses chimiques faites par M. Schlagdenhauffen, professeur à l'École de pharmacie, il résulte de la manière la plus claire qu'en semblable occurrence il y a des différences considérables, tant au point de vue de l'urée et du glycose qu'à celui de l'oxygène et de l'acide carbonique, entre les sangs normaux et les sangs malades. Nous ne croyons donc pas trop nous aventurer en avançant que dans les états pathologiques dont nous venons de parler, il doit se produire des changements considérables dans les substances coagulables du sang; par conséquent, les phénomènes de thrombose ne doivent étonner personne.

Déjà M. Robin a signalé ce fait dans ses remarquables articles consacrés aux modifications du sang dans les infections miasmatiques et autres[1].

Pour notre compte, nous pouvons citer un fait qui ne laisse pour ainsi dire plus de doute dans notre esprit. Tout récemment, en examinant les muscles d'un individu mort de fièvre typhoïde, nous avons trouvé, dans les muscles jumeaux, la lésion caractéristique de Zencker. Par un hasard heureux, nous avons eu l'idée d'examiner au microscope les capillaires dans le

[1] Ch. Robin, *Leçons sur les humeurs*. Paris 1867.

voisinage des points malades. Grand a été notre étonnement de trouver les réseaux vasculaires les plus fins remplis de granulations fines, noires, semblables à celles que les auteurs rapportent à la mélanémie. Ces préparations nous les avons montrées à MM. les professeurs Tourdes, Schützenberger et Michel. Comme nous, nos maîtres sont arrivés à l'idée de l'existence d'une lésion déjà ancienne du sang dans les territoires malades, de modifications de thrombus capillaires.

En remontant aux causes, nous ne pouvons pas accuser les embolies capillaires des lésions des muscles, parce que nous n'avons pas retrouvé dans le sang des autres points du corps les granulations signalées dans les réseaux vasculaires des muscles malades.

D'un autre côté, les altérations considérables, trouvées dans les canalicules dont il vient d'être question, étaient tellement évidentes, que nous ne pouvons nous refuser à admettre une relation directe entre la lésion musculaire et le changement morphologique du liquide sanguin dans le voisinage des points envahis par l'altération de Zencker.

Nous inclinons donc à penser qu'il s'est fait, par suite de modifications dans les substances coagulables du sang, des thrombus capillaires, dont la dégénérescence pigmentaire signalée est l'indice, et dont l'altération musculaire est la manifestation extérieure.

Cette observation nous autorise, plus que jamais, à refuser d'admettre qu'il y ait dans les affections générales des manifestations locales sans causes locales desquelles elles dépendraient.

M. Jaccoud, dans son remarquable article sur l'*Albuminurie*. publié dans le *Nouveau dictionnaire de médecine et de chirurgie pratiques*, arrive à peu près aux mêmes conclusions que nous.

Nous pourrions citer tous les passages se rapportant à la Pyohémie, à la Septicémie, au Purpura, aux Pyrexies, aux Intoxications et aux Cachexies, où l'auteur, se basant sur des tra-

vaux d'hématologie de sources différentes, conclut aux modifications profondes survenant en ces cas, tout aussi bien dans les substances coagulables du sang que dans les éléments morphologiques.

§ 2. — Altérations de sang par suite de déversement de poussières organiques.

Pour ce qui est de poussières venant de foyers déterminés se jeter dans le torrent circulatoire, nous ne pouvons pas encore approfondir la question. Nous sommes obligé de nous contenter des quelques faits cliniques, que nous citons dans notre deuxième chapitre, par lesquels nous démontrons la possibilité des transports de poussières organiques dans les différents systèmes circulatoires.

Il nous est difficile d'en déduire quelques lois sur les procédés de la nature ; nous ne pouvons ici qu'attirer l'attention des savants sur ce point, qui prête, nous le croyons, encore à de nombreuses recherches, et principalement sur les modifications hématiques, par suite des dégénérescences des ganglions lymphatiques.

C'est dans les cas de cancers surtout que ce mode de généralisation pourra être étudié. Étant donné des ganglions infectés et munis d'éléments hétérotopiques facilement reconnaissables, il sera aisé de rechercher les cellules dites spécifiques dans le canal thoracique d'abord et dans le sang ensuite.

CONCLUSIONS.

La clinique démontre la possibilité de formation dans le sang de poussières pouvant traverser tout le cercle vasculaire et s'accumuler pour former des arrêts de circulation, même des infarctus par leur grand nombre.

Cette éventualité se présente dans certaines maladies générales et certaines lésions locales, devenant sources emboliques.

On peut imiter expérimentalement ces deux procédés de la nature.

Il est facile d'expliquer de la sorte certaines généralisations métastatiques graves et peut-être quelques accidents locaux considérés comme critiques.

SIXIÈME PARTIE.

Pathogénie et conclusions.

CHAPITRE PREMIER.

PATHOGÉNIE.

§ 1. — Coagulation du sang.

Nous avons exposé dans les premières parties de notre travail les voies que peuvent suivre les embolies. Nous nous sommes occupé des obturations qu'elles produisent, des lésions anatomiques et des troubles fonctionnels qu'elles déterminent. Nous avons à peu près complétement négligé l'étude du processus qui donne, dans l'immense majorité des cas, naissance à l'embolus: nous voulons parler de la coagulation de la fibrine, de la *thrombose fibrineuse*. Quoique ce soit là, à proprement parler, un sujet de pathologie générale, il est tellement important qu'il s'impose en quelque sorte, et que nous nous croyons tenu, à défaut de recherches expérimentales personnelles sur la matière, d'exposer au moins l'état actuel de la science sur une question aussi controversée.

C'est surtout aux savants ouvrages de Cohn et Robin que nous avons eu recours, M. Strauss et moi, pour les recherches que nécessitait le problème de la *coagulation du sang*.

On sait que le sang, arrivé au contact de l'air, présente cette particularité qu'une de ses parties constituantes, la fibrine, se sépare du sérum et forme avec les globules un gâteau plus ou

moins résistant, le *caillot*. Nous avons donc ici ce fait remarquable d'un corps parfaitement fluide jusque-là, qui se transforme brusquement en une masse solide, fibrillaire. Un pareil phénomène suggère immédiatement les questions suivantes: la fibrine préexiste-t-elle, en tant que fibrine, dans le sang, ou faut-il une intervention chimique quelconque pour faire passer cette substance de l'état liquide à l'état solide?

Si elle préexiste, chimiquement parlant, dans le sang, comme la glace dans l'eau, à quoi tient alors ce changement purement morphologique?

Est-ce à un abaissement de température, à une diminution de mouvement, à l'évaporation d'un véhicule, d'un dissolvant, ou à des modifications intimes de constitution?

§ 2. Théorie de Virchow.

D'après Virchow, dont nous tenons à citer l'opinion en premier lieu, la fibrine ne *préexiste pas* dans le sang. Le sang normal renfermerait une substance albuminoïde, qui, en se combinant avec l'oxygène, se changerait en fibrine; donc, d'après le célèbre professeur de Berlin, la fibrine n'est qu'un oxyde d'une espèce particulière d'albumine, qu'il appelle *matière fibrinogène* ou *inogène*. Quand la coagulation a lieu hors du vaisseau, l'oxygène provient de l'air atmosphérique; quand elle est intra-vasculaire, il provient du sang lui-même, des globules rouges qui abandonnent ce gaz, dont ils sont le principal véhicule.

Les faits suivants militent en faveur de cette hypothèse : l'influence de l'air hâte et favorise la coagulation; cette dernière peut quelquefois être empêchée quand on évite l'accès de l'air. Le sang artériel se fige plus vite et mieux que le veineux; le sang des individus morts par asphyxie est très-lent à se coaguler. Plus le contact du fluide hématique avec l'oxygène de l'air est intime (battage), plus la coagulation est parfaite. Lorsqu'on place un cœur de grenouille dont les vaisseaux sont liés dans

la cuve à mercure, et par conséquent à l'abri de l'air, le sang qu'il renferme reste fluide.

Ces arguments paraissent concluants ; les objections le sont tout autant. Le sang se prend tout aussi promptement dans un milieu privé d'oxygène, dans l'acide carbonique, dans l'hydrogène, l'hydrogène sulfuré, que dans l'oxygène pur; la pénétration d'air dans les vaisseaux n'est pas une cause de coagulation pour leur contenu.

Il en faut conclure que l'action de l'oxygène sur le sang n'est pas la cause réelle, efficiente du phénomène de la coagulation. Du reste, les récentes recherches chimiques, surtout celles de Brücke, ont démontré que la composition de la fibrine ne diffère pas de celle des autres albuminates. En se coagulant, le sang ne gagne ni ne perd rien ; il éprouve un changement de forme, mais non de composition chimique.

Conclurons-nous donc en dernier ressort et contrairement à l'opinion ingénieuse de Virchow, que la fibrine *préexiste* dans le sang ?

Quant au rôle de la température, il est insignifiant. On sait péremptoirement que l'abaissement de température diminue plutôt qu'il n'augmente la coagulabilité du sang.

L'agent principal serait-il alors le ralentissement de la circulation ou la stase absolue? Pas plus que les autres, cette cause ne peut être invoquée comme la cause essentielle. Qu'on emprisonne le sang entre deux ligatures dans une portion d'artère ou de veine, malgré une immobilité complète il restera fluide pendant des heures et des journées, ce qui ne l'empêchera pas de se coaguler dès qu'on le mettra en contact avec l'air.

L'évaporation de l'eau du sang n'est pas un argument plausible : l'addition d'eau distillée ne retarde pas la formation des caillots.

Jusqu'ici donc, le problème attend encore sa solution. Un Anglais, Richardson, crut la trouver. Dans son mémoire, qui a obtenu le prix d'Astley Cooper, il établit une théorie séduisante

par sa simplicité et par les applications thérapeutiques qu'elle promettait.

§ 3. — Théorie de Richardson.

D'après Richardson la fibrine est tenue en dissolution dans le sang grâce à l'ammoniaque que renferme ce liquide (probablement à l'état de carbonate). L'ammoniaque s'évapore à l'air libre ou lorsque le sang est au repos, et la fibrine se précipite. Les principaux faits sur lesquels il étaie sa théorie sont les suivants : il faut nécessairement, dit-il, que pendant l'acte de la coagulation un fluide volatil abandonne le sang ; en effet, une température élevée accélère, une basse température retarde la coagulation ; l'addition d'une légère quantité d'eau distillée la rend plus lente en maintenant le gaz ammoniaque en dissolution. Sous le récipient de la machine pneumatique, la coagulation est accélérée quand on diminue la pression et qu'on augmente ainsi l'évaporation ; elle est retardée au contraire quand la pression devient plus forte. En faisant arriver du sang liquide sous une couche d'huile et en déterminant une température assez basse, pas de coagulation, vu l'impossibilité de l'évaporation. Si l'on chauffe, dégagement de bulles de gaz à la surface de l'huile et coagulation ; si l'on fait passer le gaz qui se dégage ainsi à travers une portion de sang liquide, ce dernier le dissoudra et mettra bien plus de temps à se coaguler.

Cette théorie paraît basée sur des preuves évidentes. Malheureusement la plupart de ces expériences sont fausses ou mal interprétées. Contrairement à l'assertion de Richardson, le sang se coagule plus lentement et plus imparfaitement sous une cloche renfermant de l'air raréfié, plus vite sous une pression plus forte. Il renferme normalement de l'ammoniaque, cela est vrai et c'est un service qu'a rendu Richardson à la science en appelant l'attention sur ce fait ; mais ce gaz y existe en quantité minime et nullement suffisante pour dissoudre la fibrine.

En injectant une quantité assez notable d'ammoniaque liquide

dans les veines d'un animal, on ne retarde pas la coagulation de son sang.

§ 4. — Théorie de Brücke.

Il nous faut maintenant mentionner la théorie de Brücke, de Vienne, le compétiteur de Richardson pour le prix d'Astley Cooper.

D'après lui ce qui empêche le sang de se coaguler, c'est l'intégrité des parois vasculaires; que celles-ci soient altérées ou que le sang soit extrait des vaisseaux qui le contenaient pour passer dans nos vases, le phénomène de la coagulation a lieu. Comme ses prédécesseurs il est trop exclusif et prend une cause prédisposante pour une cause déterminante.

§ 5. — Théorie de Cohn.

Arrivons à la théorie proposée par Cohn, dont nous avons déjà prononcé le nom, et à l'ouvrage duquel nous avons beaucoup emprunté pour cette rapide esquisse.

Voici comment il conçoit le phénomène de la coagulation : la fibrine préexiste dans le sang, dans lequel elle est probablement suspendue sous forme de molécules très-petites. Tout corps étranger introduit dans la circulation peut par sa présence provoquer un dépôt de granulations fibrineuses. Il compare cette action au rôle que joue le fil introduit dans une solution saturée de glycose, qui suffit pour en déterminer la précipitation. Ces corps étrangers peuvent varier à l'infini; ce sont des globules de mercure, des poudres inertes, des rugosités de la paroi interne des vaisseaux, des débris d'athérome etc. Toutes ces causes ont été invoquées et étudiées; un seul objet a été laissé dans l'ombre, c'est le *globule sanguin*. Cohn le tire de cet oubli et en fait l'agent essentiel de la coagulation.

Pour lui le premier temps de cet acte consiste en un accollement, en une agglomération des globules blancs ou rouges; c'est

autour de ce corps étranger microscopique que se forme le dépôt de fibrine. Les globules sanguins déformés et agglomérés servent donc de mandrin, de noyau au coagulum. Il appelle à l'appui de sa thèse les faits suivants :

Plus les globules gagnent rapidement le fond du vase, plus la coagulation du sang est lente et imparfaite, les couches supérieures étant privées de ces corps devenus étrangers et sur lesquels la fibrine n'a pas eu le temps de se déposer. La lymphe et le chyle, qui ne renferment que des globules blancs, se coagulent beaucoup plus difficilement que le sang.

Zimmermann, examinant au microscope du liquide séro-fibrineux en train de se coaguler, constata une multitude de petits flocons, composés d'un feutrage de fibres très-ténues, qui emprisonnaient dans leur intérieur des granulations, des noyaux et des globules sanguins déformés.

Bref, pour Cohn, la cause efficiente de la coagulation est l'agglomération des globules sanguins en une petite masse, sur laquelle la fibrine se précipite. Quant aux autres causes invoquées, telles que le ralentissement ou la suppression de la circulation, l'exposition à l'air, l'inégalité des parois vasculaires, elles ne sont qu'éloignées, et agissent sur les globules sanguins, altérant leur modalité, et déterminant leur déformation et leur accollement les uns avec les autres.

§ 6. — Théorie française.

Pour présenter le tableau complet des doctrines de la coagulation, il nous reste à résumer celle qui règne actuellement en France ; nous ne pouvons mieux faire que de citer quelques extraits du livre de M. Ch. Robin sur les *Humeurs :*

« Dans le commencement des études faites sur la constitution « du sang, on a appelé la portion qui se coagule spontanément, « *fibrine*, et cela simplement parce qu'elle a un aspect fibrillaire « quand on la déchire, et tout le reste a été appelé en masse

« *albumine*, parce que tout ce reste de la masse se coagule par « l'alcool, par les acides ou par la chaleur. Plus tard on a re- « connu qu'il y en avait deux ou trois pour 1000 qui ne se coa- « gulaient pas par la chaleur; cette partie qui ne se coagule pas « par la chaleur, c'est la *peptone* ou *albuminose*, dont il existe « deux à trois parties pour 1000 dans le sang, c'est-à-dire un « peu plus que de fibrine.

« Or ces vues qui sont généralement adoptées, ne représentent « pas exactement l'état réel des substances organiques du sang.

« Exposons rapidement l'état de nos connaissances actuelles « sur ce point.

« La fibrine ne préexiste pas à la coagulation. Elle n'est pas « quelque temps sans se coaguler. Dès qu'elle existe comme « fibrine, dès que la plasmine se dédouble, la fibrine se forme « et passe à l'état solide. Son apparition, sa coagulation sont des « signes de sa formation.

« Au reste, elle n'existe pas dans le sang comme fibrine; c'est « la plasmine qui s'y trouve, qui s'y forme, qui y joue un rôle « normal, qui y est assimilée par les tissus; mais la fibrine se « montre dans les vaisseaux lorsque quelque circonstance acci- « dentelle détermine le dédoublement de la plasmine en une « substance spontanément coagulable ou fibrine concrète (Denis), « avec de la fibrine dissoute (Denis), qui reste liquide dans le « sérum si on ne l'extrait pas par le sulfate de magnésie.

« Le médecin est appelé à voir ce dédoublement hors des vais- « seaux et dans les vaisseaux, où il faut l'étudier et où il porte « le nom de *coagulation du sang* (dont il est la cause élémentaire), « bien qu'il n'y eût que cette portion de l'un des principes du « sang qui se coagule. Les qualités nutritives et formatives ou « plastiques du sang ne sont pas proportionnelles à la quantité « ni à la rapidité de ce dédoublement, aussi y a-t-il erreur à dire « plasticité et hyperplastie pour coagulabilité. »

Quant aux causes de la coagulation du sang dans les vaisseaux, les auteurs français signalent pour les artères des conditions pu-

rement mécaniques des parois, empêchant les échanges du dedans au dehors. Pour les veines enflammées, ce n'est plus une condition physique accidentelle de la paroi qui entraîne la solidification de la fibrine ; celle-ci dépendrait de troubles survenus dans l'échange continu des matériaux du sang veineux avec les matériaux du sang des capillaires des parois veineuses modifiées. Enfin, ils admettent encore des changements isomériques de la plasmine dans des circonstances très-diverses, pouvant entraîner son dédoublement.

On voit que les opinions sont aussi divergentes que nombreuses ; ce n'est pas à nous qu'il appartient de les concilier. Notre but a été de résumer en quelques pages l'état actuel de la science. Pour compléter ces notions générales, nous avons encore à parler des différentes formes que peuvent présenter les coagulations intra-vasculaires, de leur étiologie et des différentes transformations qu'elles peuvent subir.

Avant l'étude des relations des thrombus avec les embolies, il nous reste à énumérer les différentes modifications que les coagulums peuvent subir sur place.

§ 7. — Transformations successives des coagulums sanguins.

Deux choses surtout sont à examiner : 1° les métamorphoses que le thrombus subit lui-même ; 2° les altérations qu'il détermine sur les parois vasculaires qui le renferment.

Tout d'abord le thrombus se dessèche ; il perd son sérum, qui est en quelque sorte exprimé par le choc de la colonne sanguine ; ce sérum est en partie entraîné par cette dernière, en partie résorbé par les parois du vaisseau. En même temps qu'il se solidifie le caillot se décolore : il devient ou blanc dans toute son étendue ou d'un pointillé rouge et blanc. Au microscope : réseau fibrillaire très-dense, enveloppant dans ses mailles des globules

blancs et de l'hématoïdine cristallisée ou amorphe, plus des globules rouges intacts, et des noyaux déformés qui en sont probablement les débris.

Ces premiers changements sont constants ; ceux qui suivent varient selon que le coagulum doit atteindre une organisation supérieure, ou que, livré au ramollissement et à l'évolution régressive, il est résorbé par la paroi du vaisseau ou entraîné par le sang.

Dans le premier cas, le coagulum se soude à la membrane interne du vaisseau, qui semble rester intacte. Si l'on mène une coupe par celle-ci et le thrombus, on reconnaît que ce dernier adhère à la tunique interne par un tissu connectif très-fin et par des canalicules renfermant des globules sanguins dépassant quelquefois déjà le calibre des capillaires. Nous avons nous-même constaté deux fois cette libre formation de tractus vasculaires sur le pourtour de caillots. La partie du thrombus la plus éloignée de la paroi n'est pas encore organisée ; elle présente de la fibrine pure, complétement soluble dans l'acide acétique.

Bientôt tout le thrombus s'organise en tissu connectif et en même temps diminue de volume. S'il n'est adhérent qu'à une partie de la circonférence du vaisseau, il se réduit en une petite verrucosité presque cartilagineuse, et le canal persiste. D'après M. Michel (p. 308), les éléments connectifs en voie de formation pourraient être détachés et entraînés dans toute l'étendue du domaine circulatoire. « J'ai vu, dit-il, à la suite d'une phlébite suivie d'infection purulente, le sang, artériel et veineux, rempli de corps fusiformes égaux aux globules du pus dans leur plus petit diamètre. Ils avaient dû traverser les réseaux capillaires pour se répandre ainsi dans tout le liquide sanguin, car ils provenaient de la veine enflammée, à en juger par leur similitude avec ceux que l'on trouvait entre sa surface interne et le caillot qui l'obstruait. » Si, au contraire, la lumière est totalement oblitérée, le bouchon se ratatine, entraîne les parois, qui se plissent, et l'oblitération est totale et permanente.

Ici le coagulum devient franchement du tissu connectif.

On cite des cas où, les parois du vaisseau étant intactes, le caillot s'organisa même en un produit supérieur et devint cancéreux. Cohn rapporte dans son ouvrage, p. 90, deux faits de ce genre.

Comment ce changement s'opère-t-il? D'après Virchow, ce serait une simple prolifération des globules blancs qui y sont emprisonnés; d'après d'autres, ce seraient les cellules épithéliales de la tunique interne qui, s'organisant en fibrilles connectives, pénètrent dans le caillot; d'autres enfin (et chose remarquable, ce sont les disciples les plus avancés de l'école de Berlin, notamment Billroth) reviennent presque à la vieille théorie de l'exsudat qui prend forme, et ne sont pas éloignés de croire que, dans certaines circonstances, la fibrine elle-même peut se convertir en tissu connectif. Les deux observations que nous rapportons dans notre première partie ne nous permettent pas de trancher la question (voy. pl. IV, fig. 3, 4, 5).

Supposons maintenant qu'au lieu de suivre une évolution ascendente, le caillot prenne la voie régressive : le processus sera tout autre. Il se formera une masse molle, blanche ou jaune, quelquefois brune ou couleur chocolat. Au microscope : granulations graisseuses, noyaux déformés et cristaux ou grains hématoïdiques. C'est là ce que les anciens prenaient pour du pus de phlébite ou d'artérite. Les globules puriformes ne sont que les globules blancs du sang; Friedreich a aussi découvert dans cette masse des corpuscules amylacés. La réaction du tout est acide (acide butyrique et autres acides gras).

§ 8. — Sources emboliques.

Ce sont là, comme nous l'avons établi, les principales, mais non les seules sources de l'embolie. Le domaine en est bien plus vaste.

En première ligne, nommons le cancer et le tubercule.

Plusieurs auteurs ont vu des corpuscules cancéreux en circula-

tion dans le sang veineux, émanant d'un foyer carcinomateux et produisant un véritable cancer embolique dans le poumon. Nous ne rappelons que pour mémoire notre observation du cancer de la glande thyroïde et les expériences de Langenbeck, de Follin et de Goujon.

Des parcelles gangréneuses, des molécules pigmentaires, d'après Frerichs, donnent également lieu à l'embolie.

Nous pouvons ajouter aujourd'hui les embolies graisseuses et celles qui résultent des profondes modifications qu'impriment au liquide sanguin certains substances étrangères.

Selon quelques observations d'Andral et de Küchenmeister, des parasites (hydatides et acéphalocystes) se propagent également par voie embolique.

Enfin viennent les embolies aériennes. Leur mécanisme a été trop bien étudié par M. le professeur Michel pour que nous ayons à y revenir. Dans ces derniers temps, la question a été reprise sous une nouvelle face.

Jusqu'ici il ne s'agissait que de l'introduction accidentelle de l'air dans les veines, surtout dans les opérations pratiquées sur le cou; récemment Cless, de Stuttgart, s'appuyant sur un cas cité par Durand-Fardel et sur plusieurs observations personnelles, admit la production spontanée de gaz dans les vaisseaux, gaz jouant le rôle d'embolies. Les arguments qu'il invoque sont loin d'être irréfutables, et les faits qui les appuient sont plus problématiques encore. Jusqu'à nouvel ordre, on ne saurait admettre la pneumathémie, comme il l'appelle, c'est-à-dire une fermentation spontanée produisant un gaz en libre circulation dans le sang et déterminant des accidents emboliques.

Nous n'avons cité qu'en passant parmi les sources des embolies le système lymphatique. De sa structure anatomique seule ressort *a priori* qu'il ne peut guère servir de théâtre au processus essentiellement migrateur qui constitue l'embolie. Chaque gan-

glion lymphatique est une barrière presque infranchissable pour toute substance solide; ce n'est que dans des cas très-rares où les ganglions échelonnés sur le trajet d'un lymphatique étant désorganisés et détruits, qu'on a pu trouver des concrétions calcaires, fibrineuses, ou des débris cancéreux dans le réservoir de Pecquet ou dans le canal thoracique. L'observation XXVI, que nous empruntons à la clinique de M. le professeur Hirtz, nous démontre qu'il faut dans certains cas tenir compte du système lymphatique.

Tout ce que nous venons de dire sur les coagulations veineuses s'applique aussi aux caillots cardiaques, car pour nous leur rôle dans la production des embolies est au moins aussi marqué.

N'oublions pas les dégénérescences primordiales du cœur et des artères occasionnant si souvent des corps étrangers dans le torrent circulatoire.

Nous venons de passer en revue les principales sources des embolies. Quant à la cause qui fait qu'un thrombus se détache et se met à circuler, c'est évidemment le courant sanguin. Tout ce qui tend donc à accélérer ce dernier, tout mouvement violent du corps ou de l'esprit, tout effort soudain, peut, en augmentant l'activité du cœur, être une cause occasionnelle d'embolies (lire à ce sujet une très-intéressante observation du docteur Thirial, citée par Trousseau).

On voit d'ici l'importance thérapeutique ou plutôt prophylactique de ces faits pour le praticien qui se trouve en présence d'un foyer de thrombose.

Maintenant que nous avons établi les principales sources des embolies, il nous reste à jeter un coup d'œil sur l'ensemble du processus lui-même, à faire la pathologie générale de l'embolus.

Ce sera là le résumé, la conclusion générale de notre travail.

§ 9. — Effets généraux des embolies.

Le transport des embolies est un fait définitivement acquis à la science. L'expérimentation sur les animaux en a démontré la possibilité; l'observation clinique la réalité.

On a pu constater la parfaite identité de conformation et de structure de certains emboles avec le caillot qui leur avait servi de point d'implantation; la surface d'arrachement a quelquefois été vue intacte, au point de permettre l'exacte réapplication de l'embolie sur le bout adhérent du coagulum qui lui avait donné naissance. Du reste, la survenance instantanée des accidents est caractéristique; elle indique une occlusion instantanée, et non une obturation lente du vaisseau, comme pourrait à la rigueur la produire une thrombose locale, suite d'artérite.

Les principales questions à élucider sont les suivantes:

1° Quels sont les effets immédiats de la suppression de la circulation?

2° La série des métamorphoses que subit l'embolus;

3° L'irritation qu'il exerce sur la paroi vasculaire et les parenchymes environnants;

4° Enfin la façon dont le processus retentit sur l'organisme entier, soit par la gêne de la fonction locale, soit par l'altération de la composition du sang.

Le phénomène de l'obturation diffère selon qu'elle a lieu dans une artère ou dans les capillaires, qu'elle est complète ou incomplète.

Si elle est complète, il se produit une mortification du district alimenté par l'artère oblitérée; les ramifications du vaisseau placées au delà du bouchon se vident; leur tunique moyenne se contracte, les parois se touchent et leur lumière s'efface. En avant de l'obstacle l'embolus se coiffe d'une couche fibri-

neuse s'étendant jusqu'à la première collatérale. Les veines correspondantes se vident et leurs parois collabées se rejoignent; le peu de sang qu'elles peuvent encore contenir se coagule.

Quant à l'organe atteint, s'il reste privé de circulation, il meurt, il se *nécrose*. Les éléments globulaires se décomposent; le sang exsude à travers les capillaires désorganisés et forme, avec le magma cellulaire, une bouillie plus ou moins colorée; tout autour se forme un foyer inflammatoire établissant la limite du processus, la ligne de démarcation comme on dit.

Au microscope on trouve du pigment, de la graisse, des cristaux de margarine et d'hématoïdine et enfin les corpuscules gangréneux de Demme, qui sont noirs et indifférents à l'égard de la plupart des réactifs. Du reste le procès varie, comme nous l'avons montré, avec les différents tissus; ceux qui offrent le minimum de vitalité, les tendons, les aponévroses, s'altèrent le moins et le plus lentement.

L'inflammation qui se développe autour de ce foyer nécrotique aboutit, soit à la formation d'une couche de granulations, d'un véritable ulcère, ou à celle de produits plus stables, de tissu connectif. Il peut se former une capsule, un kyste, renfermant alors les détritus qui sont susceptibles de se résorber; les parois du kyste se rejoignant, il se fait une cicatrice déprimée.

§ 10. — Embolies capillaires et infarctus.

L'embolie capillaire procède autrement. Elle produit ce qu'on appelle un *infarctus*, c'est-à-dire un farcissement d'une portion de tissu. C'est un coin, un prisme triangulaire de substance qui présente en effet une consistance plus résistante, comme carnifiée.

L'infarctus se rencontre surtout dans le poumon, la rate et le rein. Il résulte d'un extravasat sanguin produit, soit par des embolus qui éraillent les capillaires, soit par l'effort du sang

sur les bouchons, qui, s'enfonçant de plus en plus, finissent par déchirer les parois vasculaires.

Cette théorie paraît plus conforme à la vérité que celle de Cohn et ses variantes, qui admettent la fluxion collatérale rompant les capillaires voisins de l'infarctus et permettant l'irruption du sang, ou que celle de Ludwig qui attribue l'infarctus non à des embolies capillaires, mais à l'obstruction d'une petite artériole dont les ramifications forment précisément le pinceau que représente l'infarctus (voy. cette théorie exposée succinctement par Niemeyer, t. Ier, p. 196, trad. Culmann et Sengel).

L'infarctus peut aussi aboutir à la nécrose, ou s'abcéder; enfin l'extravasat sanguin peut se résorber et le tissu normal reparaître.

Inutile de s'étendre sur l'importance de la circulation collatérale; si elle ne parvient pas à s'établir, la gangrène est inévitable; si, au contraire, elle est très-active, la résolution peut en être l'heureuse conséquence.

Jusqu'ici nous avons supposé les cas les moins complexes, où l'embolus est simple et de bonne nature. S'il naît dans un terrain gangréneux, virulent, il entraînera avec lui le liquide toxique, qui, opérant soit chimiquement, soit comme agent zymotique, provoquera un processus métastatique identique à celui qui lui a donné naissance.

§ 11. — Embolies secondaires.

Un fait remarquable et que nous ne saurions passer sous silence, c'est ce que nous appelons les *embolies secondaires*. Un embolus se fixe, par exemple, à la bifurcation de la carotide; grâce à la circulation collatérale tout se remet; le malade est guéri. Quelque temps après le caillot se ramollit et un de ses fragments obture l'artère sylvienne; ici, pas de circulation annexe possible, ramollissement cérébral inévitable et mort certaine. C'est là une forme type de ces embolies secondaires.

Le même fait se retrouve, et plus fréquemment que partout ailleurs, dans le domaine des vaisseaux pulmonaires. Des embolus détachés des veines périphériques traversent le cœur droit et viennent échouer dans les ramifications de l'artère pulmonaire. Ils séjournent là pendant un temps plus ou moins long, provoquent des thromboses capillaires et veineuses. Ces dernières venant à se désagréger, les débris parviennent, en suivant les veines pulmonaires, dans le cœur gauche, d'où ils sont lancés dans le système aortique. C'est là un fait capital, qui donne la clef de plus d'un problème jusqu'ici insoluble. Ainsi les histologistes sont tous à se demander comment des embolus obturant, par exemple, les capillaires de la rate ou du cerveau, ont pu traverser ceux du poumon qui sont les plus petits de tout l'organisme. Nous pensons avoir trouvé, par ce que nous appelons embolies secondaires, l'explication toute naturelle de ce fait dans un grand nombre de cas. Souvent cependant le passage à travers le poumon s'effectue, principalement lorsqu'il y a production de granulations graisseuses dans le sang ou déversement dans ce dernier de poussières organiques très-ténues.

Quant aux effets généraux sur l'organisme, ils tiennent à la perturbation de la fonction de l'organe lésé, à la suppuration, à la gangrène et à l'altération du sang.

§ 12. — Diagnostic général.

Esquissons à larges traits le diagnostic général des affections emboliques. Pour établir ce diagnostic avec quelque certitude, il faut :

1° Constater l'existence d'une thrombose, d'une affection vasculaire centrale ou périphérique pouvant donner naissance à l'embolus ;

2° Examiner le sang au point de vue des éléments morphologiques qu'il renferme ; car il peut être par lui-même une source d'embolies ou le devenir par introduction fortuite de substances diverses ;

3° Voir apparaître en même temps un frisson *brusque*, ainsi que la *brusque* manifestation d'une lésion fonctionnelle, dont un arrêt de circulation explique les principaux symptômes. Ceux-ci se montreront *dès le début* avec *toute* leur énergie; leur intensité ira plutôt en diminuant qu'en augmentant, à moins de dépôts successifs de poussières ou de complications de grosses embolies.

Pour être complet, il nous faudrait encore retracer la thérapeutique générale des embolies. Mais cela a été fait de main de maître dans le mémoire de M. le professeur Schützenberger; ce que nous pouvons faire de mieux, c'est d'y renvoyer le lecteur.

CHAPITRE II.

CONCLUSIONS GÉNÉRALES.

Je viens de rapporter, aussi succinctement que possible, les faits et les expériences concernant les embolies capillaires qu'il m'a été donné d'observer dans les quatre dernières années.

J'ai cherché comme je le dis dans mon avant-propos, à imiter par des expérimentations les procédés de la nature dans certaines affections jusqu'ici peu connues. Je crois être arrivé à des résultats positifs, je les ai signalés sous forme de conclusions à la fin de chacune des quatre premières parties de ce travail. Pour faciliter au lecteur l'étude de ce mémoire long et aride, je crois convenable de lui présenter dans un seul tableau toutes les conclusions que j'ai pu déduire de mes recherches et des observations cliniques.

§ 1. — Deuxième partie.

I.

La clinique démontre que la mort est possible par embolies capillaires de l'artère pulmonaire, dans des cas où elle n'aurait pas lieu sans la production de ces embolies.

II.

Ce fait d'observation se trouve confirmé par un grand nombre d'expériences.

III.

Nous avons établi aussi que, si la mort a souvent une cause déterminante éloignée, il n'en est pas moins vrai que la cause directe, immédiate, se trouve dans les embolies capillaires, qui hâtent l'issue fatale et qui impriment à la maladie un caractère saillant qu'elle n'aurait pas eu sans leur intervention.

IV.

Nous avons prouvé que les embolies capillaires ne tuent pas nécessairement et qu'elles sont souvent le point de départ de lésions pulmonaires appelées *infarctus*, qui peuvent avoir des évolutions diverses.

Nous avons fait ressortir la difficulté de l'étude des infarctus comparativement à d'autres productions pathologiques dont l'organe pulmonaire peut être le siége. Nous avons surtout insisté sur l'étude des processus morbides pour vaincre cette difficulté.

V.

Nous attirons l'attention sur le rôle que peuvent jouer les embolies capillaires dans les congélations, les brûlures et les fractures compliquées.

VI.

L'infarctus consécutif à des embolies capillaires a toujours pour base une hémorrhagie dépendant de la rupture des capillaires.

VII.

Nous avons aussi montré la possibilité de la résorption des embolies et cité les cas cliniques où semblable terminaison aurait pu avoir lieu si la mort n'était survenue par d'autres causes. Nous

avons enfin cherché à démontrer que les embolies capillaires peuvent s'organiser comme d'autres caillots veineux et n'avoir comme conséquence qu'une oblitération définitive de quelques capillaires, à laquelle suppléerait bientôt une circulation collatérale très-facile à établir.

VIII.

Nous terminons notre première partie par l'étude des conditions connues de formation des embolies capillaires, en insistant surtout sur un mode de généralisation des néoplasmes à peine soupçonné jusque dans ces derniers temps. Les faits auxquels nous faisons allusion renferment de curieux renseignements sur l'évolution ultérieure des embolies de néoplasmes cartilagineux ou fibro-plastiques. Ils démontrent jusqu'à l'évidence que des parcelles très-minimes de ces tumeurs peuvent se développer à l'endroit même où elles se sont arrêtées, s'y accroître et y prendre même des proportions considérables en faisant disparaître par refoulement la paroi du vaisseau et le tissu pulmonaire voisin.

IX.

Touchant ce mode de généralisation, nous avons fait quelques réserves, car nous n'avons jamais pu obtenir de résultat semblable chez les animaux, avec des substances prises sur les cadavres. Nous croyons, de par nos expériences et de par les deux observations dont l'une nous est personnelle, que la condition essentielle de reproduction et de généralisation par embolus d'un néoplasme se trouve dans la vie des parties qu'on transplante et dans certaines dispositions organiques particulières que nous ne connaissons pas, mais que nous appelons *diathèses*, soit qu'elles appartiennent à l'élément transporté, soit qu'elles dépendent de l'organisme auquel on pratique l'inoculation.

§ 2. — Troisième partie.

X.

Un certain nombre de morts subites s'expliquent par l'anémie cérébrale; elles sont déterminées par la migration d'embolies capillaires dans les artères du cerveau, qu'elles bouchent dans leurs radicules terminales. La mort survient tout aussi vite et avec les mêmes symptômes que lorsqu'on lie toutes les vaisseaux qui se rendent à l'encéphale. Nombre de nos expériences établissent ce fait d'une manière formelle. La clinique le démontrera probablement dans les cas de rhumatismes cérébraux, où la mort survient très-rapidement, sans qu'on ait pu jusqu'ici en déterminer à l'autopsie la cause prochaine.

XI.

Les obstructions capillaires rendent compte de la mort subite dans les cas où la circulation cérébrale se trouve déjà entravée, soit par des bouchons fermant incomplétement des troncs assez volumineux, soit par toute autre cause. Elles jouent ici le rôle de cause immédiate de la mort, qui arriverait certainement plus tard par l'évolution fatale des lésions existantes, mais, sans ces dernières, elles n'auraient peut-être occasionné que des troubles passagers, comme cela a eu lieu chez la femme atteinte de rhumatisme cérébral, que nous citons dans le cours de notre travail.

XII.

Les arrêts capillaires déterminent souvent des ramollissements cérébraux qui diffèrent, au moins au début, pour la forme anatomique, des encéphalomalacies dues à des embolies de gros troncs ou à des thromboses veineuses. La caractéristique de ces ramollissements est la fragmentation brusque de la substance nerveuse par des raptus capillaires multiples. Les ramol-

lissements de la moelle épinière dus à la même cause ressemblent en tous points à ceux du cerveau.

XIII.

Les embolies capillaires partant du cœur peuvent prendre toutes les directions; on peut en découvrir dans tous les tissus, dans les viscères et les membranes. Dans ces dernières elles déterminent des ecchymoses, qui peuvent suppurer ou se résorber; dans les organes elles donnent lieu à des lésions, dont le premier terme est l'infarctus hémorrhagique, le dernier l'abcès graisseux. Nous n'avons jamais pu faire traverser par des embolies les réseaux capillaires; ceux-ci les ont toujours arrêtées et les ont empêchées de pénétrer dans les veines et les poumons.

XIV.

L'infarctus consécutif aux embolies capillaires est toujours hémorrhagique, parce que la rupture des ramuscules est presque forcée, vu la minceur de leurs parois d'une part, les efforts du sang sur les bouchons d'autre part. Si l'embolus reste engagé dans un capillaire sans qu'il y ait déchirure de vaisseaux, il n'y a pas infarctus, car la circulation collatérale est très-facile; il peut y avoir abcès par irritation, mais alors le processus est tout autre que dans l'infarctus proprement dit, où les phénomènes inflammatoires sont toujours secondaires.

XV.

Dans les embolies capillaires du système aortique, les accidents pulmonaires sont les plus rares, les accidents cérébraux les plus fréquents; la disposition des artères bronchiques rend assez bien compte de cette différence.

XVI.

Nous avons démontré l'existence des embolies dans les plus petites artérioles et les capillaires de tous les organes, même

dans les vaisseaux des synoviales ; on peut donc facilement se convaincre des accidents de suppuration vraie ou fausse qui surviennent si souvent chez les individus portant en un point quelconque du système aortique une source embolique. Les observations cliniques que nous rapportons sont en parfaite concordance avec nos expériences, tant au point de vue anatomique qu'au point de vue clinique.

XVII.

Comme pour les embolies pulmonaires, nous croyons qu'il est tels cas où, dans le système aortique, il peut y avoir résorption de la substance embolique ; nous en avons pour preuve le chien qui a guéri d'une injection de pus dans le cœur gauche. Cette observation nous rappelle involontairement celle de notre rhumatisme cérébral.

XVIII.

Nous avons cherché à établir que l'infarctus suffit pour dire qu'il y a embolie, surtout si l'on trouve une lésion pouvant être la source de bouchons migrateurs. Notre proposition s'applique tout aussi bien à la clinique qu'à l'anatomie pathologique et repose sur ce principe : que dans les mêmes conditions les mêmes effets doivent avoir les mêmes causes. C'est ainsi que nous avons cherché à rattacher à l'existence d'embolies capillaires certaines lésions locales, circonscrites, survenant dans des maladies générales et dont les modifications chimiques du sang ne peuvent nous rendre compte.

XIX.

Quant à la généralisation des tumeurs malignes par embolies capillaires dans le système aortique, nous n'avons pu l'établir expérimentalement ; l'observation de M. Laveran la démontre, nous croyons donc que l'on peut admettre ici ce que nous avons établi par des faits positifs à propos des embolies de la circulation pulmonaire.

§ 3. — Quatrième partie.

XX.

Les oblitérations des capillaires du système de la veine porte, si complètes qu'elles soient, n'amènent jamais la mort immédiate, comme cela arrive pour l'artère pulmonaire et les artères cérébrales.

XXI.

Les infarctus hépatiques dépendant d'embolies capillaires, débutent toujours par des ruptures de vaisseaux, des hémorrhagies interstitielles, d'où des noyaux sanguins très-circonscrits.

XXII.

Les abcès du foie consécutifs à des embolies capillaires sont bien plutôt des foyers de ramollissement que des abcès proprement dits.

XXIII.

Les collections purulentes dont il est question ici se développent beaucoup plus lentement dans le foie que dans les autres viscères. Cette espèce de patience de l'organe jécoral pour les lésions circonscrites explique le retard des affections hépatiques sur les lésions intestinales et liénales, auxquelles elles sont cependant souvent liées ainsi que le démontre la clinique. Si l'apparition de phénomènes emboliques du côté du foie, dans les diverses lésions ulcératives de l'intestin, n'est pas plus fréquente, cela tient probablement à la disposition, par arcades superposées, des capillaires, des veinules et des veines qui forment les radicules dn système porte; on comprend très-aisément la difficulté du passage de fragments, si petits qu'ils soient, à travers des vaisseaux si souvent coudés.

XXIV.

Le passage direct de poussières organiques ou inorganiques à

travers le foie n'a pu être démontré expérimentalement jusqu'à ce jour.

XXV.

L'examen attentif des vaisseaux sanguins artériels et veineux à l'entour des foyers parenchymateux démontre qu'il se forme toujours dans ces cercles inflammatoires des thromboses qui peuvent parcourir les différentes phases des caillots.

XXVI.

En nous appuyant sur cette disposition du système vasculaire autour des foyers des viscères, nous pouvons, jusqu'à un certain point admettre que les lésions éloignées dépendent de la migration de fragments de caillots et de leur arrêt dans les différents points consécutivement lésés.

XXVII.

Les abcès métastatiques de l'infection purulente ne sont autre chose, au point de vue anatomique du moins, que des infarctus ramollis, en tout semblables à ceux que nous provoquons par nos injections de poussières organiques ou inorganiques.

XXVIII.

Nous avons démontré jusqu'à l'évidence la similitude des caillots trouvés dans les artérioles pulmonaires aboutissant aux territoires malades avec ceux des veines périphériques.

XXIX.

Il nous a été impossible de produire artificiellement dans le foie des foyers spécifiques, cancéreux ou tuberculeux, quoique des faits cliniques bien constatés nous forcent à admettre ce mode de généralisation des tumeurs cancéreuses.

XXX.

Nos expériences d'inoculation de tubercule démontrent qu'il

n'y a pas reproduction de tubercules dans les organes, mais développement d'infarctus et d'abcès.

XXXI.

L'étude histologique des processus peut seule différencier les abcès des tubercules.

XXXII.

Les lésions qu'on détermine par les inoculations de produits organiques étant en tout semblables à celles qu'on obtient par les injections de poussières dans les vaisseaux, il est permis de conclure que le mode de formation est le même dans les deux cas.

M. G. Colin a démontré que dans les inoculations de tubercule la transmission morbide se fait quelquefois par les vaisseaux lymphatiques.

XXXIV.

Nous croyons être autorisé à déduire de nos expériences que ce transport peut se faire aussi par les vaisseaux sanguins, sous forme d'embolies capillaires.

§ 4. — **Cinquième partie.**

XXXV.

La clinique démontre la possibilité de formation dans le sang de poussières pouvant traverser tout le cercle vasculaire et s'accumuler pour former des arrêts de circulation par leur grand nombre.

XXXVI.

Cette éventualité se présente dans certaines maladies générales et quelques lésions locales, devenant sources des emboliques.

XXXVII.

On peut imiter expérimentalement ces deux procédés de la nature.

XXXVIII.

Il est possible d'expliquer de la sorte certaines généralisations métastatiques graves et peut-être quelques accidents locaux considérés comme critiques.

1.
J.D

3.

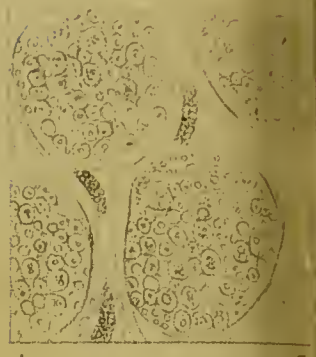
4.

2.
J.D.

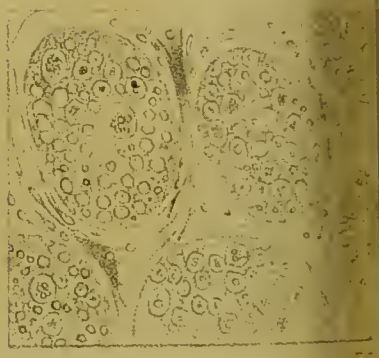
5.


6.

EXPLICATION DES PLANCHES.

PLANCHE I.

Fig. 1.

Tumeur cancéreuse de glande thyroïde d'une femme dont l'histoire est rapportée à la p. 33 de notre travail. Les éléments composant cette tumeur se trouvent représentés à la pl. VII, fig. 2. La tumeur cancéreuse dont il s'agit dans l'observation de M. Coze, professeur de la clinique des maladies chroniques, s'était propagée par les veines thyroïdiennes inférieures jusque dans la veine jugulaire, où elle forma une nouvelle tumeur de même nature que celle de la glande thyroïde. Cette tumeur secondaire est aussi représentée dans la fig. 1 (dessin de M. Jules Deville).

Fig. 2.

Lobe supérieur du poumon de la femme dont il est question dans la première figure. L'artère pulmonaire ouverte montre des caillots de différentes grosseurs, occupant les deuxième et troisième divisions de l'arbre circulatoire, dont les uns ont contracté des adhérences avec les parois du vaisseau, et dont les autres sont libres de toute adhérence. Les premiers, comme les derniers, ont la même structure que les tumeurs de la glande thyroïde et de la veine jugulaire, c'est-à-dire qu'on y trouve à l'examen microscopique les éléments signalés à la pl. VII, fig. 2 (dessin de M. Jules Deville). Voy. le texte, p. 33 et suiv.

Fig. III.

Épithélium pulmonaire sain trouvé sur le cadavre d'un suicidé. La préparation fut faite immédiatement après la mort de l'individu, sans l'intermédiaire d'aucune espèce d'agent chimique. Cette préparation, ainsi

que celle représentée à la pl. IV, fig. 9, doit servir de terme de comparaison pour l'étude des différentes lésions que nous signalons plus loin (dessin de M. Frédéric Gross. Voy. le texte, p. 104. Grossissement 350.

Fig. 4.

Lésions microscopiques de la pneumonie franche (préparation dessinée par M. Frédéric Gross). Voy. le texte, p. 108. Grossissement 350.

Fig. 5.

Lésions microscopiques de la pneumonie caséeuse. Cette préparation doit établir qu'il n'y a pas, au point de vue du processus, de différence entre cette espèce de maladie pulmonaire et la pneumonie franche (dessin de M. Frédéric Gross). Voy. le texte, p. 108. Grossissement 350.

Fig. 6.

État des épithéliums pulmonaires à la première période de l'infarctus pulmonaire. Cette pièce provient de l'individu dont l'observation est mentionnée à la p. 69 du texte. Cette préparation montre le premier degré de l'infarctus, dont le dernier est figuré à la pl. VIII, fig. 6 et 2 (dessin de M. Frédéric Gross). A cette série de préparations il est encore utile de rapporter les fig. 1 de la pl. VIII, et 5 de la pl. VI (dessin de M. Jules Deville). Grossissement 350.

Les différentes pièces indiquées ci-dessus ont été faites et représentées pour montrer que le microscope seul peut différencier les divers processus pathologiques dont le poumon peut être le siége. Les figures concernant le poumon indiquées sur la pl. II démontrent jusqu'à l'évidence que l'examen macroscopique ne saurait suffire quand il s'agit de granulations pulmonaires.

Fig. 1. J.D.

Fig. 4. J.D.

Fig. 2. J.D.

Fig. 5. J.D.

Fig. 3. E.H.

Fig. 6 E.H.

Publié par J. B. Baillière et fils, Libraires à Paris

PLANCHE II.

Fig. 1.

Poumon de lapin mort le troisième jour, à la suite d'injections de pus dans la jugulaire. L'examen de ces pièces montre un grand nombre de granulations que nous avons considérées, de prime abord, comme des abcès ou des tubercules. L'examen microscopique nous a fait voir que ces granulations n'étaient autre chose que des kystes, renfermant des helminthes nématoïdes ressemblant à des trichines (voy. le texte, p. 105). On comparera avec avantage cette figure avec les fig. 4 et 5 de la pl. II; d'autant plus que l'animal dont il s'agit a subi la même opération que ceux dont les pièces pathologiques sont représentées par les fig. 4 et 5 de la pl. II. Nous n'avons pas représenté les helminthes renfermés dans les kystes, parce que tout le monde connaît la forme des trichines. Nos préparations ont, du reste, été contrôlées par M. le professeur Morel et M. le professeur agrégé Engel, de Strasbourg (dessin de M. J. Deville).

Fig. 2.

Rein d'un chien renfermant cinq infarctus suppurés. L'histoire de cet animal est rapportée à la p. 172. Ces abcès renfermaient du pus en voie de dégénérescence graisseuse, semblable à celui qui se trouve figuré à la pl. VI, fig. 5, et à la pl. VIII, fig. 6 (dessins de MM. Deville et Stella).

Fig. 3.

Rein d'un chien auquel nous avions injecté, par l'artère crurale droite, des poussières de charbon dans le tronçon inférieur de l'aorte. Le rein gauche portait un très-bel infarctus dans la partie supérieure de la glande : c'était une tache rouge de la grosseur d'un petit pois, entourée d'une aréole blanchâtre de quelques millimètres d'étendue. Dans ce petit foyer, on trouve du sang épanché, de la poussière de charbon, des tubes rénaux non encore altérés (voy. le texte, p. 187). Les artérioles rénales, au niveau de l'infarctus, renfermaient de la poussière de charbon, comme le représente la fig. 1 de la pl. VII (dessin de M. E. Hellaine).

FIG. 4.

Lobe d'un poumon de lapin, auquel on injecta dans la carotide gauche de la matière cancéreuse en suspension dans de l'eau distillée. L'animal vécut dix-huit jours. A l'autopsie, on découvrit plusieurs infarctus jaunes ramollis dans les poumons (dessin de M. Jules Deville). Voy. le texte, p. 169 et 170.

FIG. 5.

Poumons d'un lapin, auquel nous fîmes successivement trois injections de poussières de fibrine dans diverses veines périphériques. Nous trouvâmes les poumons farcis de noyaux de différentes couleurs. Les plus clairs semblaient des foyers purulents; les plus foncés, des indurations hémorrhagiques. Dans les foyers rouges, je découvris encore ma poussière de fibrine (dessin de M. Jules Deville). Voy. le texte, p. 80.

FIG. 6.

Coupe d'un foie de chien, sur laquelle on voit de petites branches de la veine porte remplies de charbon. Les plus petites radicules veineuses sont gorgées de charbon, car on ne peut pas faire une seule coupe sans voir sous le microscope des parcelles charbonneuses dans la préparation. L'animal dont il s'agit avait subi une injection de poussière de charbon dans la veine liénale. L'artériole avec ses branches, que nous avons fait dessiner, mesurait de 1 à 2 millimètres (dessin de M. E. Hellaine). Voy. le texte, p. 241.

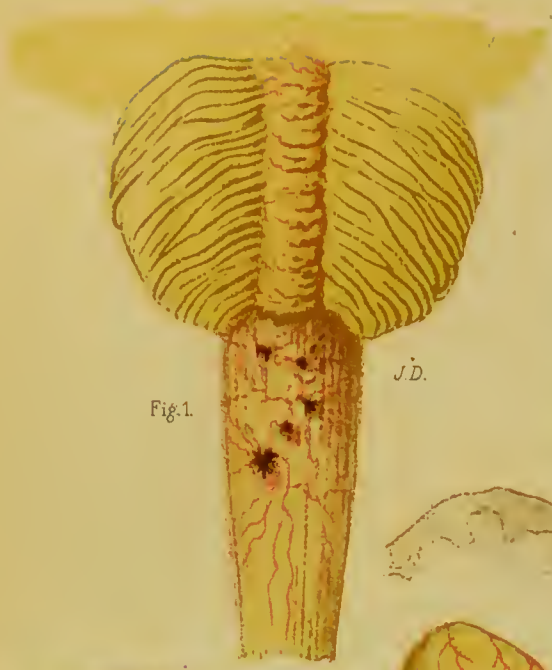

Fig. 1.

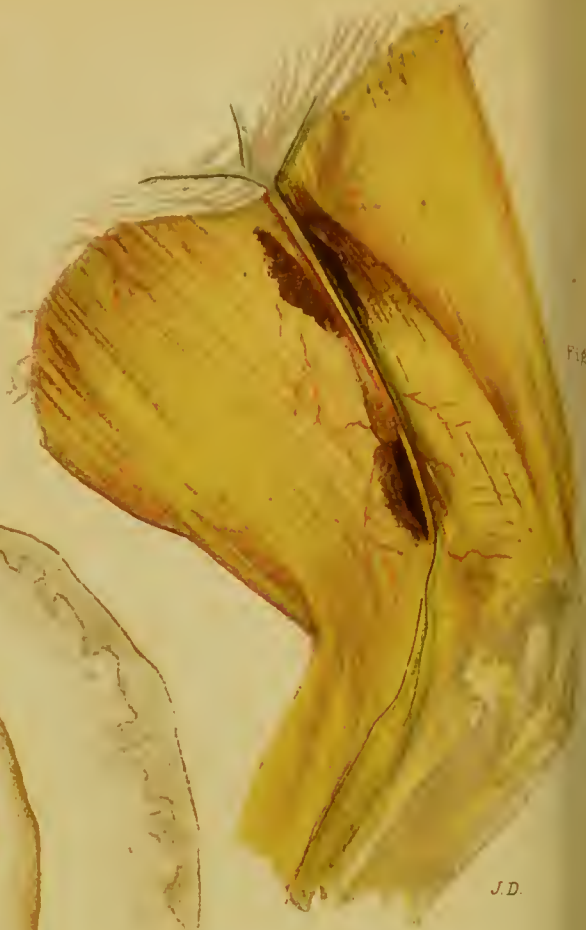

Fig. 5

Fig. 2

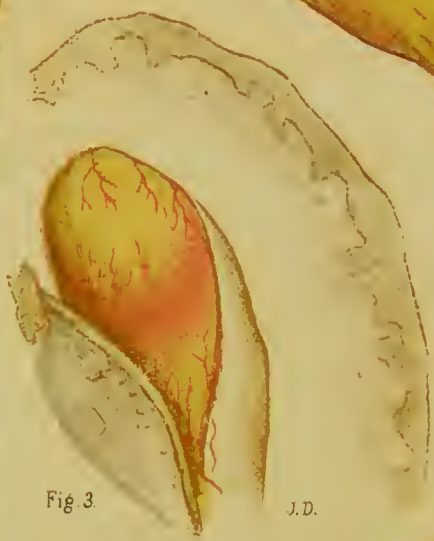

Fig. 3.

Fig. 4.

Fig. 6.

Lith. Ch. Fracs à Strasbourg.

Publié par J. B. Baillière et fils Libraires à Paris.

PLANCHE III.

Fig. 1.

Cervelet et moelle allongée d'un chien, auquel nous avions injecté, dans le ventricule gauche du cœur, du pus très-frais et de bonne nature. Je trouvai sur la pie-mère, qui enveloppait le bulbe, quelques taches rouges très-apparentes, peu épaisses, auxquelles aboutissaient de petits vaisseaux rouges. Je vis au niveau de ces taches des tubes vasculaires remplis de pus. Ces tubes sont dessinés sur la pl. IV, dans les fig. 2 et 10 (dessin de M. Jules Deville). Voy. le texte, p. 155.

Fig. 2.

Caillot trouvé dans le ventricule droit de l'homme qui fait le sujet de l'observation rapportée à la p. 31. Ce caillot est hérissé de filaments semblables à ceux trouvés dans les artérioles pulmonaires du même individu. Ces fragments détachés du caillot principal sont représentés sur la pl. VII, fig. 6. Le caillot du cœur avait exactement les mêmes couleurs que celles qui sont indiquées dans notre préparation (dessin de M. Jules Deville). Voy. le texte, p. 29.

Fig. 3.

Corps strié droit d'un chien, auquel furent injectés 6 centimètres cubes de pus dans le ventricule gauche du cœur. Ce corps strié était altéré dans toute son épaisseur. L'examen microscopique démontra un ramollissement rouge, autrement dit une destruction nécrobiotique de la substance cérébrale. Quelques vaisseaux capillaires s'étaient déchirés, d'où de petits épanchements de sang. Dans ces capillaires, je crus reconnaître en différents points les corpuscules purulents injectés, comme le représente la fig. 2 de la pl. IV (dessin de M. Jules Deville). Voy. le texte, p. 155.

Fig. 4.

Cuisse d'un lapin, auquel fut pratiquée une injection de poussière de fibrine, dans le sens du membre, dans l'artère crurale gauche. Je trou-

vai, dans les muscles qui longent l'artère, deux indurations brunâtres de près d'un centimètre d'épaisseur. Ces indurations ressortaient parfaitement sur la couleur blanche des adducteurs dans lesquels elles étaient placées. En examinant au microscope, il nous fut facile de nous apercevoir que nous avions affaire à des foyers hémorrhagiques assez anciens, avec déchirures de fibres musculaires. La couleur des extrémités articulaires du fémur montre aussi qu'il y avait altération des cartilages (dessin de M. Jules Deville). Voy. le texte, p. 178.

Fig. 5.

Cuisse d'un lapin avec deux infarctus musculaires, couleur acajou. Le lapin dont provient cette pièce avait subi une injection, dans l'artère crurale gauche, de poussière de fibrine. A l'entour des infarctus, les fibres musculaires montraient un grand nombre de granulations; les stries transversales avaient disparu. Dans le muscle crural, les fibres présentaient des altérations aussi manifestes que dans celui qui est dessiné à la fig. 4 (dessin de M. Jules Deville). Voy. le texte, p. 179.

Fig. 6.

Artériole et capillaires de la moelle d'un chien, auquel fut pratiquée une injection de poussière de charbon dans l'artère crurale droite, à l'aide d'une canule assez longue pour atteindre l'aorte. L'autopsie montra dans la moelle des artérioles et des capillaires déchirés, encore remplies de charbon. L'examen microscopique fut fait avec un instrument grossissant 150 fois (dessin de M. Frédéric Gross). Voy. le texte, p. 193.

1. V. Goze



3. F G

2 F.G.

4 F.G.



7.

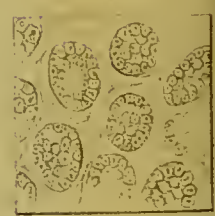

9. F.G.

8.



5. F.G

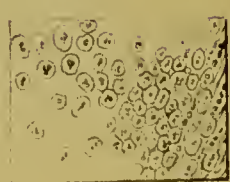

6. F.G.

10. J.D.

Publié par J. B. Baillière et fils Libraires à Paris.

PLANCHE IV.

Fig. 1.

Artériole du cerveau du lapin auquel furent injectés 4 centimètres de pus de bonne nature et qui mourut pendant l'opération. Il fut très-facile de reconnaître les éléments purulents injectés dans les artérioles et les capillaires du cerveau (dessin de M. Vital Coze). Voy. le texte, p. 134.

Fig. 2.

Capillaires du cerveau pris dans le corps strié droit d'un chien, mort à la suite d'une injection de pus de bonne nature dans le ventricule gauche du cœur. L'examen microscopique démontra, jusqu'à l'évidence, la similitude des corpuscules renfermés dans les capillaires avec ceux que nous avions injectés dans la carotide (dessin de M. Frédéric Gross). Voy. le texte, p. 156.

Fig. 3.

Coupe de la paroi d'une veine renfermant une thrombose montrant l'intégrité parfaite des éléments constitutifs du vaisseau (dessin de M. Frédéric Gross). Voy. le texte, p. 112.

Fig. 4.

Constitution d'un caillot renfermé dans une veine. A l'examen microscopique, il est facile d'y constater un grand nombre d'éléments blancs et de fuseaux très-distincts, d'autant plus nombreux que l'on se rapproche davantage du centre du caillot (dessin de M. Frédéric Gross). Voy. le texte, p. 112.

Fig. 5.

Autre caillot trouvé dans une veine, en voie d'organisation. Comme pour le précédent, nous voyons des fuseaux de plus en plus nombreux en nous rapprochant du centre du caillot. Ici encore l'état des parois de la veine était parfaitement normal. Les deux caillots dont il vient d'être

question ont été examinés avec un grossissement de 350 (dessin de M. Frédéric Gross). Voy. le texte, p. 112.

Fig. 6.

Composition des caillots veineux dont il vient d'être fait mention, dans les points les plus ramollis (dessin de M. Frédéric Gross). Voy. le texte, p. 112.

Fig. 7.

Caillots trouvés dans les veines dorsales des pieds de la femme congelée dont il s'agit à la p. 50 du texte (dessin de M. Jules Deville).

Fig. 8.

Caillots trouvés dans les artérioles pulmonaires de la même femme. Ces deux espèces de caillots présentaient identiquement la même constitution histologique (dessin de M. Jules Deville). Voy. le texte, p. 51.

Fig. 9.

Épithélium pulmonaire normal trouvé chez un fœtus de six mois (dessin de M. Frédéric Gross). Voy. le texte, p. 104.

Fig. 10.

Capillaire rempli de pus trouvé dans les taches hémorrhagiques du bulbe du chien signalé à la p. 156 du texte (dessin de M. Jules Deville).

Fig. 3. E.H.

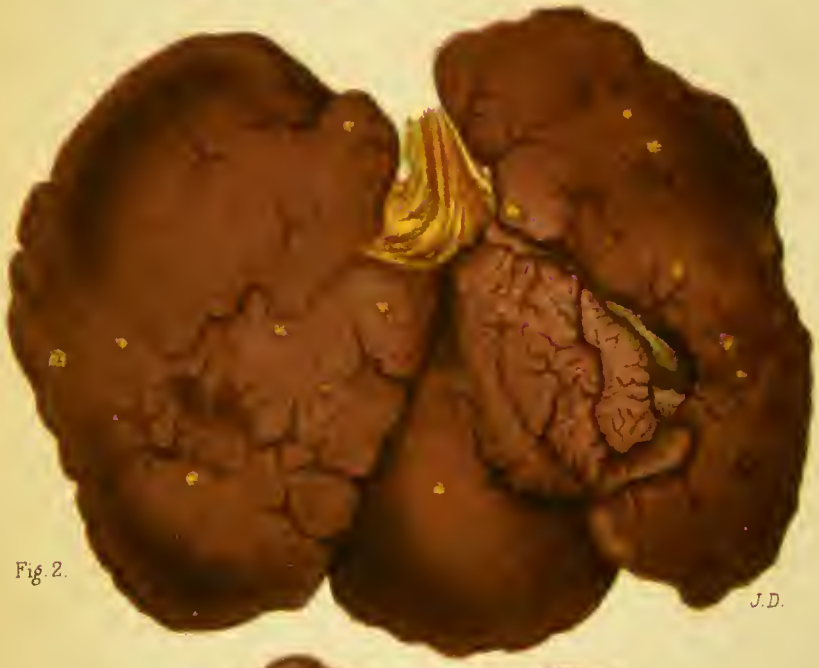

Fig. 2. J.D.

Fig. 1. J.D.

PLANCHE V.

Fig. 1.

Surface convexe du foie d'un lapin auquel fut injecté un liquide tenant en suspension de la matière cancéreuse. L'autopsie de l'abdomen montra sur les faces du foie quelques taches jaune blanchâtre et d'autres plus rouges et plus dures. L'examen microscopique montre que ces granulations molasses renferment des produits en voie de dégénérescence graisseuse. On n'y reconnaît plus de globules sanguins, ni d'autres éléments. Une masse de granulations graisseuses et quelques éléments ressemblant à du vieux pus constituent les granulations dans toute leur épaisseur. Le tissu circonvoisin n'est pas altéré (dessin de M. Jules Deville). Voy. le texte, p. 169.

Fig. 2.

Face inférieure du foie dont il vient d'être question. Les granulations, en apparence tuberculeuses ou cancéreuses, sont beaucoup plus nombreuses qu'à la surface convexe. L'étude histologique établit, comme précédemment, qu'il n'y a dans ces granulations que des éléments purulents en voie de dégénérescence graisseuse et quelques cristaux d'hématocristalline (dessin de M. Jules Deville). Voy. le texte, p. 169.

Fig. 3.

Lobe du foie d'un chien auquel on injecta dans la veine splénique 6 centimètres cubes d'eau distillée tenant en suspension de la poudre de charbon. L'animal fut sacrifié le septième jour. Dans ce foie, qui avait en général conservé son aspect ordinaire, nous trouvons, sur différents points, des taches d'un blanc jaunâtre, de la grandeur d'un grain d'orge ou d'un petit pois. Ces taches correspondent à des foyers de ramollissement ou de suppuration. Sur le lobe que nous avons fait dessiner, nous avons pu compter quatre de ces foyers. A l'œil nu, ces taches paraissaient être des abcès. Nous y avons vu, en effet, une grande quantité de globules de pus mélangé à des poussières de charbon, à des cristaux d'hé-

mato-cristalline et à des globules rouges ratatinés. Le contenu de ces foyers se trouve représenté à la pl. VI, fig. 5 (dessin de M. E. Hellaine). Voy. le texte, p. 239.

Fig. 4.

Tronçon du gros intestin d'un chien auquel nous avons injecté dans l'aorte, par l'entremise de l'artère crurale, de l'eau tenant en suspension de la poussière de charbon. L'examen du tube digestif nous démontra que la partie inférieure du gros intestin présentait un ramollissement des tuniques d'une étendue de 4 à 5 millimètres. Plus bas, ce même intestin portait trois taches ecchymotiques de la grandeur d'une pièce de cinquante centimes. L'examen de la pièce nous apprit qu'au niveau du grand foyer l'artère correspondante était gorgée de poussière, et qu'au niveau des taches brunes, les artérioles des tuniques étaient remplies de charbon, comme l'indique la fig. 3 de la pl. VII (dessin de M. E. Hellaine). Voy. le texte, p. 187.

1. E.H.

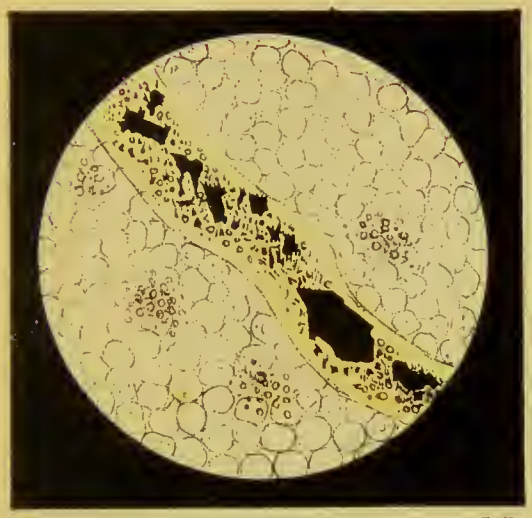

2. E.H.

3 E.H.



4. E.H

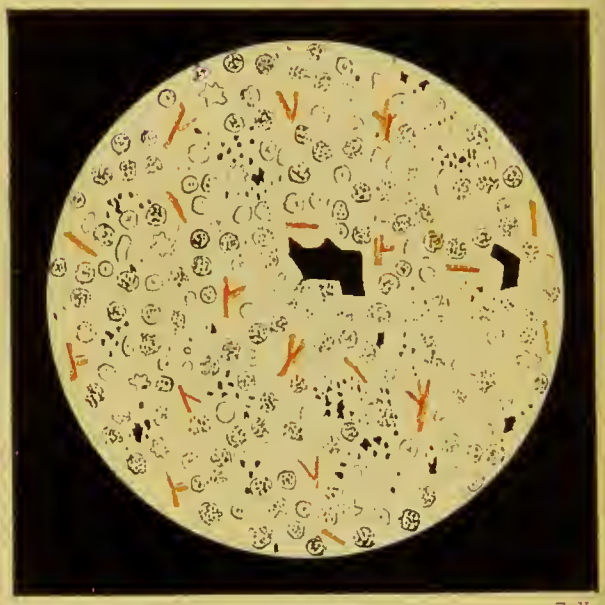

5. E.H.

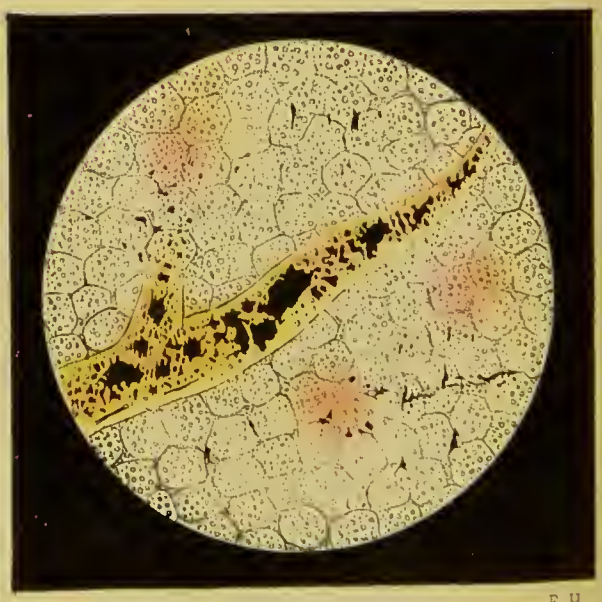

6 E.H

Lith. A. Pacl. Paris.

Publié par J. B. Baillière et fils, Libraires à Paris.

PLANCHE VI.

Fig. 1.

Coupe du foie d'un chien auquel on injecta dans la veine liénale 8 centimètres cubes d'eau distillée tenant en suspension de la poussière de charbon. On voit sur la surface de section des artérioles et des capillaires remplis de charbon et un grand nombre de points noirs indiquant des coupes transversales d'artérioles et de capillaires. En outre, on y voit une tache rouge ressortant très-bien sur le fond clair de l'organe. Au centre de cet infarctus, on distingue une raie noire qui n'est autre chose qu'une coupe oblongue d'une petite branche de la veine porte. A l'examen histologique, on trouve dans la tache rouge des globules sanguins blancs et rouges plus ou moins déformés, des poussières de charbon et des cellules glandulaires graisseuses (dessin de M. E. Hellaine). Voy. le texte, p. 240 et 241.

Fig. 2.

Artériole du tissu graisseux doublant la synoviale du genou d'un chien auquel nous avions injecté de la poussière de charbon dans le tronçon inférieur de l'aorte par la voie de l'artère crurale. L'artériole dont il s'agit fut examinée à un grossissement de 200; elle renfermait une grande quantité de poussières charbonneuses mêlées à des globules de sang (dessin de M. E. Hellaine). Voy. le texte, p. 193.

Fig. 3.

Artériole de la moelle épinière d'un chien auquel furent injectées des poussières de charbon dans la partie inférieure de l'aorte par la voie de l'artère crurale droite. Cette artériole, ainsi que ses divisions, contenait, outre les globules sanguins, une grande quantité de petits blocs de charbon. Cette préparation fut examinée à un grossissement de 150 (dessin de M. E. Hellaine). Voy. le texte, p. 188.

Fig. 4.

Artériole du péritoine d'un chien auquel on injecta de la poussière de

charbon dans l'aorte par l'entremise de l'artère crurale. Ce vaisseau, vu à un grossissement de 150, montre, outre les poussières de charbon qu'il renferme, une déchirure de ses parois, par laquelle s'échappaient des globules de sang et des poussières de charbon (dessin de M. E. Hellaine). Voy. le texte, p. 187.

Fig. 5.

Contenu des foyers de ramollissement du foie représenté à la pl. V, fig. 3. Ce contenu se trouve composé d'une grande quantité de globules de pus, de poussières de charbon, de globules rouges déformés et de cristaux d'hémato-cristalline (dessin de M. E. Hellaine). Voy. le texte, p. 239.

Fig. 6.

Capillaires du foie vus à un grossissement de 150, renfermant une grande quantité de charbon. Cette pièce provient d'un chien auquel j'avais pratiqué une injection de poussière de charbon dans une des veines liénales (dessin de M. E. Hellaine). Voy. le texte, p. 241.

1. E.H.

6. F.



5. F.G.

2. V Coze.

3. F.G.

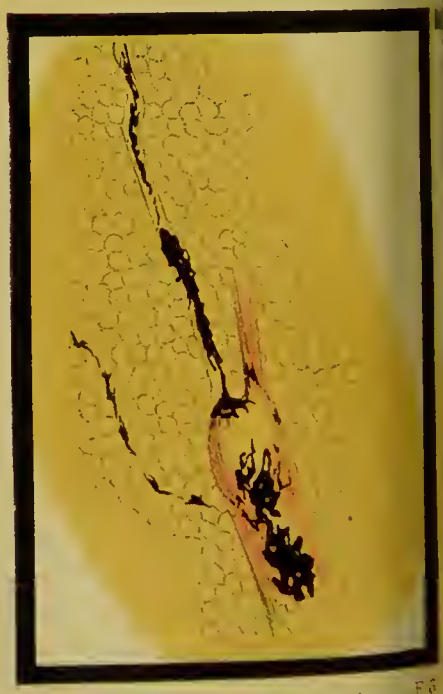

4. F.G.

Publié par J.B Baillière et fils Libraires à Paris

PLANCHE VII.

Fig. 1.

Artériole et capillaires du rein d'un chien auquel on avait injecté de l'eau distillée tenant en suspension de la poussière de charbon. L'artériole dont il s'agit fut trouvée dans l'infarctus signalé à la pl. II, fig. 3. Elle est remplie de petits blocs charbonneux et de globules sanguins. Presque toutes les petites divisions de l'artère rénale se trouvaient dans le même cas. Dans le foyer embolique, où fut prise l'artériole que nous venons de décrire, se trouvaient une grande quantité de poussières de charbon qui s'y étaient, très-probablement, introduites par les déchirures des vaisseaux, représentées par le dessin (dessin de M. E. Hellaine). Voy. le texte, p. 187. Grossissement 150.

Fig. 2.

Éléments des tumeurs thyroïdienne, jugulaire et pulmonaire, trouvées chez la femme de la clinique de M. le professeur L. Coze (dessin de M. V. Coze). Voy. le texte, p. 35. Grossissement 350.

Fig. 3.

Artériole de la paroi de l'intestin d'un chien auquel on injecta dans le tronçon inférieur de l'aorte, par l'artère crurale droite, des poussières de charbon. Cette artériole fut prise dans le foyer de ramollissement du gros intestin, représenté pl. V, fig. 4. Au niveau des taches emboliques de ce même intestin, nous avons trouvé un grand nombre de vaisseaux capillaires dans le même état que celui qui est représenté dans notre figure. Tous ces capillaires portaient des déchirures sur différents points de leur parcours (dessin de M. Frédéric Gross). Voy. le texte, p. 187. Grossissement 150.

Fig. 4.

Artériole et capillaire pris dans un muscle du membre inférieur gauche d'un chien auquel nous avions injecté une très-petite quantité de poussières de charbon dans le tronçon inférieur de l'aorte. Les muscles

du membre gauche, opposés à la ligature faite pour l'opération, sont intactes en apparence, mais un grand nombre de leurs artérioles sont altérées; dans les fessiers, notamment, nous découvrons cinq ou six foyers hémorrhagiques, tenant à des ruptures de capillaires semblables à celles représentées par notre préparation (dessin de M. Frédéric Gross). Voy. le texte, p. 193. Grossissement 250.

Fig. 5.

Dessin de la paroi interne de la veine crurale oblitérée, le caillot obturateur étant enlevé. Disparition de l'épithélium; mise à nu de la membrane fenêtrée (dessin de M. Frédéric Gross). Voy. le texte, p. 112. Grossissement 300.

Fig. 6.

Petits caillots trouvés dans les dernières ramifications de l'artère pulmonaire chez l'individu dont l'observation est rapportée à la p. 29. Ces petits caillots provenaient eux-mêmes du chevelu du gros caillot trouvé dans le cœur droit et représenté à la pl. III, fig. 2 (dessin de M. Frédéric Gross). Voy. le texte, p. 32.

1.

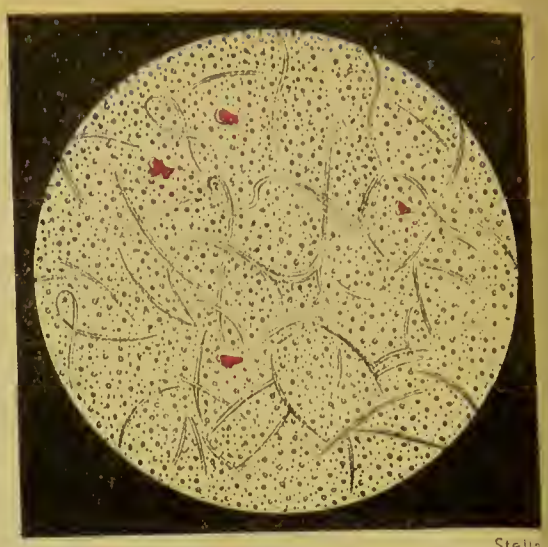

2. Stella

3. J.D.

4. J.D.

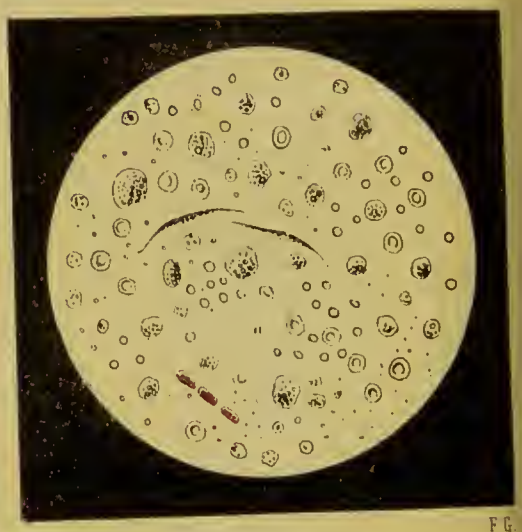

5. F.G.

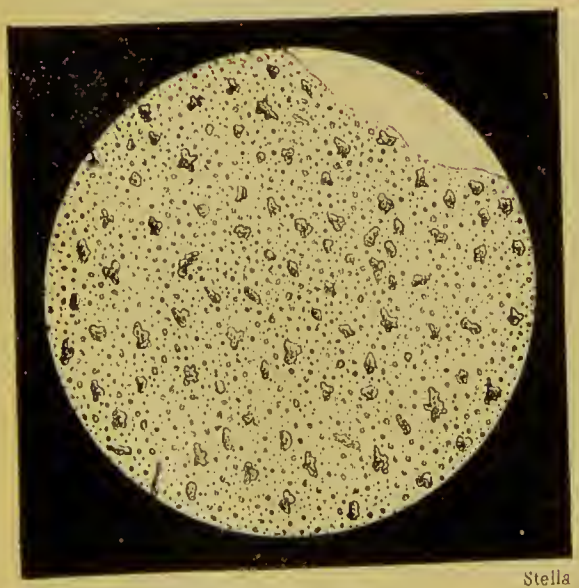

6. Stella

7. J.D

Lith. Ch. Fasselt Strasbourg

Publié par J.B. Baillière et fils, Libraires à Paris.

PLANCHE VIII.

Fig. 1.

Dessin d'un tubercule pulmonaire que nous avons emprunté au mémoire de M. Villemin, professeur agrégé au Val-de-Grâce. Cette figure doit être comparée aux fig. 3, 4, 5 et 6 de la pl. I. Voy. le texte, p. 105.

Fig. 2.

Débris du tissu pulmonaire renfermés dans la cavité d'abcès métastatiques de l'homme dont l'histoire est rapportée à la p. 264. Cette préparation nous montre un processus nécrobiotique bien plutôt qu'inflammatoire, c'est-à-dire des fibres élastiques déchirées et une grande quantité de granulations et de gouttelettes de graisse avec quelques cristaux d'hémato-cristalline (dessin de M. Stella). Voy. le texte, p. 269. Grossissement 350.

Fig. 3.

Parcelle de poumon renfermant trois petits abcès serrés les uns contre les autres. Au-dessous, quelques taches d'un rouge brun dues à des infarctus. Ce poumon provenait du sujet dont l'histoire est racontée à la p. 264 (dessin de M. Jules Deville). Voy. le texte, p. 267.

Fig. 4.

Autre abcès métastatique, pris dans un fragment du poumon de l'individu mort d'infection purulente dont il s'agit à la p. 264. Autour de cet abcès, ainsi que des précédents, se trouve une aréole très-rouge, comme l'indique le dessin. Ces abcès renfermaient un liquide puriforme dont les éléments sont représentés à la fig. 6, et des débris pulmonaires indiqués par la fig. 2 de la pl. VIII (dessin de M. Jules Deville). Voy. le texte, p. 267.

Fig. 5.

Éléments composant les caillots trouvés dans les veines oblitérées du membre de l'individu amputé de la jambe dont nous avons fait l'histoire

à la p. 264 (dessin de M. Frédéric Gross). Voy. le texte, p. 269. Grossissement 350.

Fig. 6.

Éléments du liquide puriforme renfermé dans les abcès métastatiques ci-dessus mentionnés. Il est très-facile de voir par ce dessin qu'il ne s'agit pas de pus vrai, mais plutôt d'un liquide graisseux ressemblant à du lait (dessin de M. Stella). Voy. le texte, p. 268. Grossissement 350.

Fig. 7.

Éléments des caillots trouvés dans les artérioles et les veinules des cercles rouges entourant les abcès métastatiques sus-indiqués (dessin de M. Jules Deville). Voy. le texte, p. 268 et 269. Grossissement 300.

Si l'on compare les plaques chargées des éléments des caillots périphériques et celles qui portent les préparations des artérioles pulmonaires, on se trouve dans l'impossibilité d'établir des différences. Voy. le texte, p. 269, et les fig. 5 et 7 de la pl. VIII.

Fig. 1

Fig 2

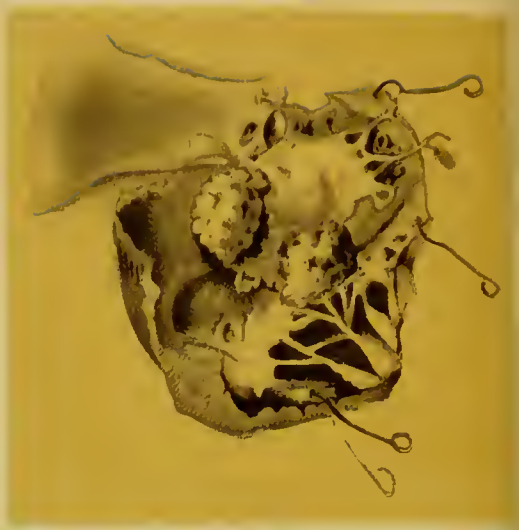

Fig. 4

Fig. 5

PLANCHE IX.

Fig. 1.

Cœur venant de la malade dont l'observation est rapportée à la p. 43 du texte. Le ventricule droit et l'oreillette correspondante sont ouverts. A l'union du ventricule et de l'oreillette, immédiatement au-dessus de la valvule tricuspide, on voit une tumeur polypeuse du volume d'une grosse noix. La surface est grenue et sa constitution indéterminée (dessin et photographie de M. Landois, réduction au tiers). Voy. p. 44 du texte.

Fig. 2.

Même cœur avec section de l'aorte et du ventricule droit. Trajet fistuleux commençant dans l'aorte, immédiatement derrière une des valvules sigmoïdes, et allant dans la tumeur, qui n'est donc autre chose qu'un anévrysme de la racine aortique ayant refoulé et détruit la paroi de l'oreillette droite. Couches fibrineuses anciennes sur cette tumeur. (dessin et photographie de M. Landois). Voy. le texte, p. 45.

Fig. 3.

Capillaire pulmonaire rempli de détritus fibrineux semblables à ceux qui sont déposés sur la tumeur décrite ci-dessus (dessin de M. Vosselmann). Voy. le texte, p. 45. Grossissement 350.

Fig. 4.

Cœur venant de l'homme dont l'observation est rapportée p. 188. A la pointe du ventricule gauche existe une tumeur. Sa surface est grenue et déchiquetée, son centre est réduit en bouillie (photographie de M. Lacome). Voy. le texte, p. 190.

Fig. 5.

Capillaire pulmonaire obstrué par des poussières fibrineuses détachées de la surface de la tumeur dessinée pl. IX, fig. 1 et 2 (dessin de M. Vosselmann). Voy. le texte, p. 45. Grossissement 350.

Fig. 6.

Fragment du poumon de la femme faisant le sujet de l'observation de la p. 43. Dissection de l'artère pulmonaire. Embolies de différents volumes, constituées par des fragments de la tumeur figurée pl. IX, fig. 1 et 2. (dessin et photographie de M. Landois). Voy. le texte, p. 45.





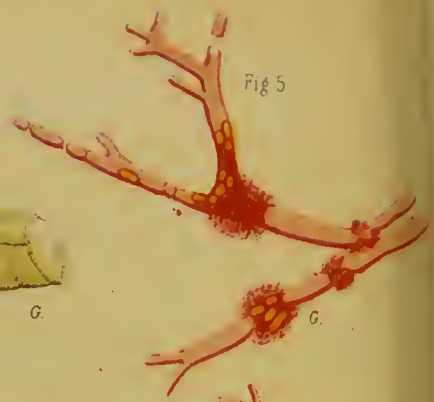

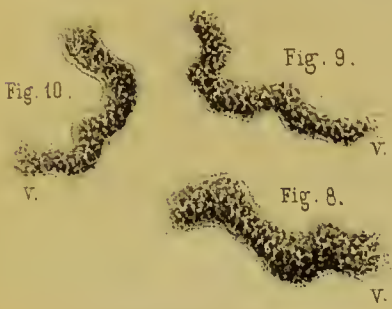

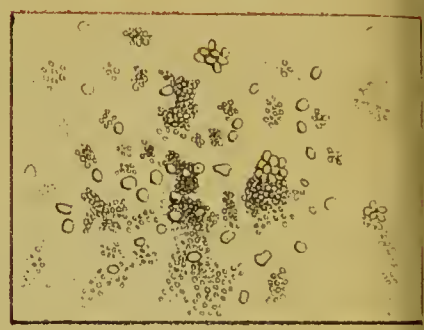

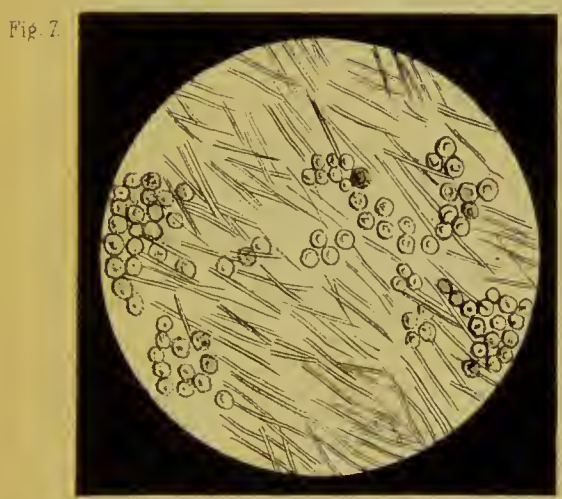

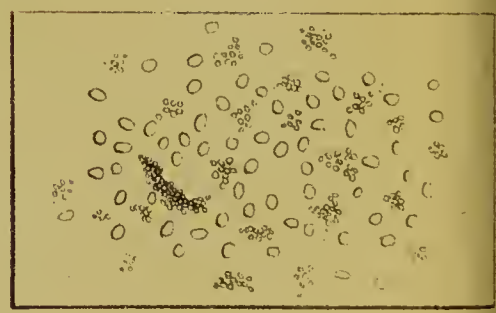

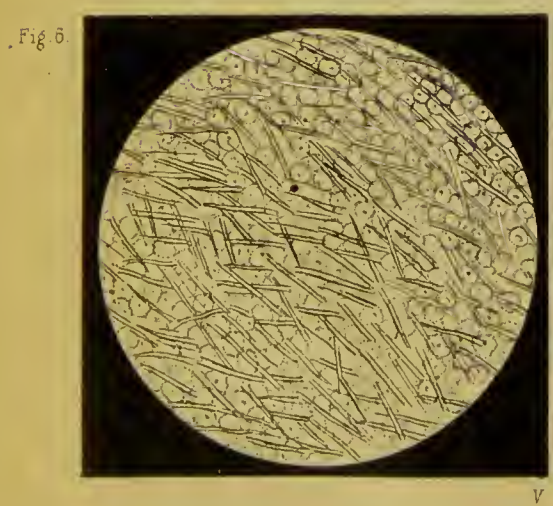

Lith. Ch. Fassel, Strasbourg

Publié par J.B Baillière et fils, Libraires à Paris.

PLANCHE X.

Fig. 1.

Capillaire du poumon d'un lapin dont l'histoire est rapportée à la p. 64 du texte. Ce vaisseau est rempli de poussières graisseuses se présentant sous forme de granulations pigmentaires au grossissement de 150 diamètres. A 300 diamètres, les caractères de la graisse apparaissent parfaitement et deviennent ce que nous les voyons dans les fig. 2 et 3 de la pl. X. Le capillaire dont il est question porte une déchirure qui a donné issue aux éléments y contenus, d'où tout autour du ramuscule de nombreux éléments semblables à ceux qui sont renfermés dans le vaisseau (dessin de M. Groselaude). Voy. le texte, p. 66.

Fig. 2.

Granulations graisseuses isolées et en amas trouvées dans le sang de la veine crurale du lapin cité à la p. 65 du texte, et ressemblant à tous égards aux éléments rencontrés dans les capillaires du poumon (dessin de M. Groselaude). Voy. le texte, p. 64 et 65. Grossissement 300.

Fig. 3.

Granulations graisseuses, corpuscules pyoïdes et globules sanguins déformés trouvés dans les canaux de Harvers des os fracturés du lapin qui fait l'objet de l'expérience relatée à la p. 64 du texte (dessin de M. Groselaude). Grossissement 250.

Fig. 4.

Artériole du poumon d'un lapin, oblitérée par des gouttelettes graisseuses injectées, comme cela est rapporté dans la deuxième expérience de la p. 64 du texte (dessin de M. Groselaude). Grossissement 150.

Fig. 5.

Capillaires et artérioles du poumon d'un lapin ayant subi des injections

de graisse. On y voit des embolies graisseuses et des déchirures manifestes (dessin de M. Grosclaude). Grossissement 150.

Fig. 6.

Éléments trouvés dans des flaques hémorrhagiques du cœur et du péritoine d'un chien, dont l'histoire est rapportée aux p. 291, 292 et 293 du texte. Voy. figure suiv. (dessin de M. Vosselmann). Grossissement 350.

Fig. 7.

Éléments trouvés dans le sang d'un chien empoisonné par du phosphore. Cristaux d'hémoglobine, perles graisseuses et globules sanguins déformés (dessin de M. Vosselmann). Voy. le texte, p. 290. Grossissement 350.

Fig. 8 et 9.

Capillaires de la veine porte dans le foie remplis de poussières provenant d'un caillot du tronc de la veine porte, représenté pl. XI, fig. 2 (dessin de M. Vosselmann). Voy. le texte, p. 258, 259, 260, 261 et 262.

Fig. 10.

Capillaire du poumon rempli de poussières analogues à celles que nous venons de décrire et se rapportant à la même observation (dessin de M. Vosselmann). Voy. le texte, p. 262.

Fig. 11.

Ulcération de la corde vocale gauche avec destruction partielle du cartilage aryténoïde, oblitération d'une branche de la thyroïdienne inférieure (dessin de M. Grosclaude). Voy. le texte, p. 220.

Fig. 12.

Thyroïdienne inférieure avec sa branche laryngée oblitérée par un caillot panaché ancien (dessin de M. Grosclaude). Grossissement 3.

Fig 1

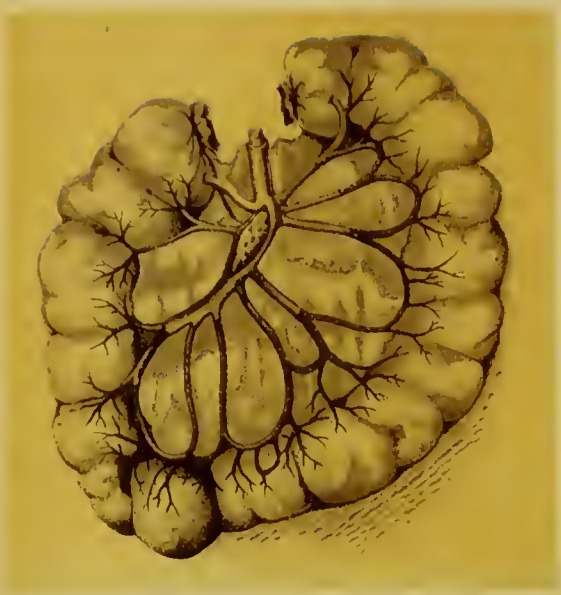

Fig 2

D

Fig 5

Fig 3

L

Fig. 4.

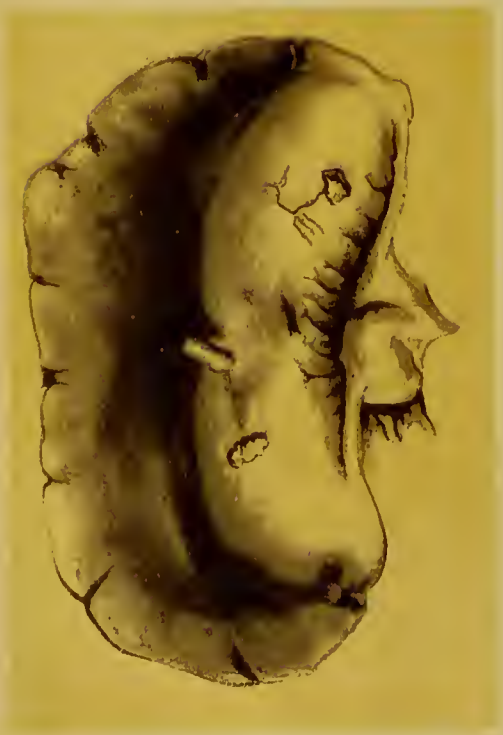

L

Publié par J. B. Baillière et fils, Libraires, Paris

PLANCHE XI.

Fig. 1.

Artère mésentérique supérieure remplie dans son tronc et ses ramifications jusqu'aux capillaires par des tronçons de caillots de vieille date. Ces caillots proviennent d'un thrombus cardiaque ramolli, représenté pl. IX, fig. 4 (dessin et photographie de M. Landois). Voy. le texte, p. 188, 189, 190 et 191.

Fig. 2.

Veine porte avec un caillot dur, friable, blanc grisâtre, adhérant fortement à une partie de la paroi, et ayant deux queues qui s'étendent jusqu'à la bifurcation du tronc. Ces prolongements sont très-cassants, déchiquetés par leurs bords, et nullement adhérents aux tuniques (dessin de M. Delorme, photographie de M. Lacome). Voy. le texte, p. 258, 259, 260, 261 et 262.

Fig. 3.

Veines mésaraïques grandes et petites remplies par des coagulums friables, grisâtres, et ayant la même structure histologique que ceux de la veine porte, dessinés pl. IX, fig. 2 (dessin de M. Vosselmann, photographie de M. Lacome). Voy. le texte, p. 262.

Fig. 4.

Morceau de foie portant quatre ou cinq infarctus ramollis à contours irréguliers, de la grosseur de pois. Ces infarctus incisés donnent une petite quantité de liquide puriforme; leur profondeur ne dépasse pas un centimètre et demi. Ce fragment de foie a été détaché de la face convexe de l'organe dessiné pl. XI, fig. 2 (dessin de M. Vosselmann, photographie de M. Lacome). Voy. le texte, p. 261.

Fig. 5.

Contenu des capillaires de l'intestin de l'individu porteur d'une embolie de l'artère mésentérique supérieure, dont l'histoire est rapportée p. 188, 189, 190, 191 et 192 du texte (dessin de M. Vosselmann). Grossissement 350.

WELLCOME LIBRARY INSTITUTE

BAUCHET (J. L.). **Histoire anatomo-pathologique des kystes**, par J. L. BAUCHET, professeur agrégé de la Faculté de médecine, chirurgien des hôpitaux. Paris 1857, 1 vol. in-4. 3 fr.

BEAUNIS et BOUCHARD. **Nouveaux éléments d'anatomie descriptive** et d'embryologie, par H. BEAUNIS et H. BOUCHARD, professeurs agrégés à la Faculté de médecine de Strasbourg, médecins-majors, répétiteurs à l'Ecole de médecine militaire à Strasbourg. Paris 1868, 1 vol. grand in-8 de XVI-1050 pages avec 404 figures dessinées d'après nature, cartonné. 18 fr.

BEALE. **De l'urine, des dépôts urinaires et des calculs**, de leur composition chimique, de leurs caractères physiologiques et pathologiques et des indications thérapeutiques qu'ils fournissent dans le traitement des maladies, par Lionel BEALE, médecin et professeur au King's College Hospital. Traduit de l'anglais sur la seconde édition et annoté par MM. Auguste Ollivier, médecin des hôpitaux, et George Bergeron. Paris 1865, 1 vol. in-18 jésus de XXX-540 pages avec 163 figures. 7 fr.

BERNARD (Cl.). **Leçons sur les effets des substances toxiques et médicamenteuses.** Paris 1857, 1 vol. in-8, avec figures. 7 fr.

— **Leçons sur les propriétés physiologiques et les altérations pathologiques des liquides de l'organisme**. Paris 1859, 2 vol. in-8 avec 32 fig. 14 fr.

— **Introduction à l'étude de la médecine expérimentale.** Paris 1865, in-8, 400 pages. 7 fr.

BOUILLAUD. **Traité clinique des maladies du cœur.** *Deuxième édition augmentée.* Paris 1841, 2 vol. in-8, avec 8 planches gravées. 16 fr.
Ouvrage auquel l'Institut de France a accordé le grand prix de médecine.

BRAIDWOOD. **De la pyohémie** ou fièvre suppurative, par P. M. BRAIDWOOD; traduction par E. ALLING, revue par l'auteur. Paris 1869, in-8 de VIII-300 pages, avec 12 planches chromo-lithographiées. 8 fr.

BROCA. **Anatomie pathologique du cancer**, par PAUL BROCA, professeur à la Faculté de médecine. Paris 1852, 1 vol. in-4, avec une planche. 3 fr. 50

CASTELNAU et DUCREST. **Recherches sur les abcès multiples**, comparés sous leurs différents rapports. *Mémoire couronné par l'Académie de médecine.* Paris 1846, in-4. 1 fr.

CRUVEILHIER. **Anatomie pathologique du corps humain**, ou Descriptions, avec figures lithographiées et coloriées, des diverses altérations morbides dont le corps humain est susceptible, par J. CRUVEILHIER, professeur d'anatomie pathologique à la Faculté de médecine de Paris. Paris 1830-1842, 2 vol. in-folio, avec 230 planches coloriées. 456 fr.
Demi-reliure des 2 vol. grand in-folio, dos de maroquin, non rognés. 24 fr.
Ouvrage complet; il a été publié en 41 livraisons, chacune contenant 6 feuilles de texte in-folio, avec 5 planches coloriées et 6 planches lorsqu'il n'y a que quatre planches coloriées. Chaque livraison. 11 fr.

DARCET. **Recherches sur les abcès multiples** et sur les accidents qu'amène la présence du pus dans le système vasculaire, suivies de remarques sur les altérations du sang, par le docteur F. DARCET. Paris 1845, in-4 de 88 pages. 75 c.

DONNÉ. **Cours de microscopie complémentaire des études médicales:** Anatomie microscopique et physiologie des fluides de l'économie, par le docteur A. DONNÉ, recteur de l'Académie de Montpellier, ancien chef de clinique à la Faculté de médecine de Paris. Paris 1844, in-8 de 500 pages. 7 fr. 50

DONNÉ. **Atlas du Cours de microscopie**, exécuté d'après nature au microscope-daguerréotype, par le docteur A. DONNÉ et L. FOUCAULT, membre de l'Institut (Académie des sciences). Paris 1846, in-folio de 20 planches, contenant 80 figures avec un texte descriptif. 30 fr.

DUBOIS (Fr.). **Préleçons de pathologie expérimentale.** Observations et expériences sur l'hyperhémie capillaire. Paris 1841, in-8, avec 3 planches. 1 fr. 50

Encyclopédie anatomique, comprenant l'Anatomie descriptive, l'Anatomie générale, l'Anatomie pathologique, l'histoire du Développement, par G. T. Bischoff, J. Henle, E. Huschke, T. G. Sœmmerring, F. G. Theile, G. Valentin, J. Vogel, G. et E. Weber; traduit de l'allemand par A. J. L. JOURDAN, membre de l'Académie de médecine. Paris 1843-1847, 8 vol. in-8, avec deux atlas in-4. 32 fr.

FRERICHS. **Traité pratique des maladies du foie et des voies biliaires**, par Fr. Th. FRERICHS, professeur à l'Université de Berlin, traduit de l'allemand par Louis DUMENIL et PELLAGOT. *Deuxième édition. Ouvrage couronné par l'Institut de France.* Paris 1866, 1 vol. in-8 de 900 pages avec 158 figures. 12 fr.

LEBERT. **Traité d'anatomie pathologique générale et spéciale**, ou Description et iconographie pathologique des affections morbides, tant liquides que solides, observées dans le corps humain, par le docteur H. LEBERT, professeur de clinique médicale à l'Université de Breslau. Ouvrage complet. Paris 1855-1861, 2 vol. in-fol. de texte et 2 vol. in-fol. comprenant 200 planches dessinées d'après nature, gravées et coloriées. 615 fr.

Le tome Ier (livr. I à XX) comprend, texte, 760 pages, et planches 1 à 94.

Le tome II (livr. XXI à XLI) comprend, texte, 734 pages, et planches 95 à 200.

Chaque livraison, composée de 30 à 40 pages de texte et de 5 planches: 15 fr.

Demi-reliure maroquin des 4 vol. grand in-folio, non rognés, dorés en tête. 60 fr.

LEBERT (H.). **Physiologie pathologique**, ou Recherches cliniques, expérimentales et microscopiques sur l'inflammation, la tuberculisation, les tumeurs, la formation du cal, etc. Paris 1845, 2 vol. in-8, avec atlas de 22 planches gravées (23 fr.) 15 fr.

MANDL. **Anatomie microscopique**, par le docteur L. MANDL. *Ouvrage complet.* Paris 1838-1857, 2 vol. in-folio avec 92 planches. 276 fr.

Le tome Ier, comprenant l'HISTOLOGIE et divisé en deux séries : *Tissus et organes, — Liquides organiques*, est complet en XXVI livraisons, avec 51 planches lithographiées. Chaque livraison, composée de 5 feuilles de texte et 2 planches : 6 fr.

Le tome IIe, comprenant l'HISTOGENÈSE, ou Recherches sur le développement, l'accroissement et la reproduction des éléments microscopiques, des tissus et des liquides organiques dans l'œuf, l'embryon et les animaux adultes, est complet en XX livraisons, avec 40 planches lithographiées. Chaque livraison : 6 fr.

MICHEL. **Du microscope, de ses applications** à l'anatomie pathologique, au diagnostic et au traitement des maladies, par M. MICHEL, professeur à la Faculté de médecine de Strasbourg. Paris 1857, 1 vol. in-4 avec 5 planches. 3 fr. 50

MOREL. **Traité élémentaire d'histologie humaine**, par G. MOREL, professeur à la Faculté de médecine de Strasbourg. Paris 1864, 1 vol. in-8 de 200 pages, avec un atlas de 34 planches dessinées par A. VILLEMIN. 12 fr.

RACIBORSKI (A.). **Histoire des découvertes relatives au système veineux**, envisagé sous le rapport anatomique, physiologique, pathologique et thérapeutique, depuis Morgagni jusqu'à nos jours. Paris 1841, 1 vol. in-4 de 210 p. (4 fr.). 3 fr. *Ouvrage couronné par l'Institut (Académie des sciences).*

RISUENO D'AMADOR. **Influence de l'anatomie pathologique sur la médecine** depuis Morgagni jusqu'à nos jours, par RISUENO D'AMADOR, professeur à la Faculté de médecine de Montpellier. Paris 1837, 1 vol. in-4 de 291 pages. 3 fr.

SÉDILLOT (Ch.). **De l'infection purulente**, ou Pyoémie. Paris 1849, 1 vol. in-8, avec 3 planches coloriées. 7 fr. 50

VILLEMIN. **Études sur la tuberculose**, preuves rationnelles et expérimentales de sa spécificité et de son inoculation, par J. A. VILLEMIN, professeur à l'Ecole impériale du Val-de-Grâce. Paris 1868, 1 vol. in-8 de 640 pages. 8 fr